Thèse présentée pour obtenir le grade de Docteur de l'Université de Strasbourg

Domaine :
Sciences de la Vie
Spécialité :
Sciences Médicales

Par
Cherif YOUSSEF AZER AKLADIOS

Apport de l'imagerie par microscanner dans l'étude pré clinique des traitements de cancers hépatique et pancréatique chez le rat

---

Soutenue le 9 novembre 2010

Directeurs de thèse :

Pierre Marc APRAHAMIAN, MD, Directeur de Recherche Inserm, UDS

Didier MUTTER, MD, PhD, Professeur de Chirurgie Digestive, UDS

Membres du jury :

Afshin GANGI, MD, Professeur de Radiologie, UDS
François GUILLEMIN, MD, PhD, Professeur de Chirurgie Oncologique, Université Henri Poincaré Nancy
Didier MUTTER, MD, PhD, Professeur de Chirurgie Digestive, UDS

Françoise QUINTIN-COLONNA, Docteur Vétérinaire, Professeur d'Immunologie, Ecole Nationale Vétérinaire, Maison Alfort

Membres Invités :

Jean Jacques BALDAUF, MD, Professeur de Chirurgie Gynécologique, UDS
Arnaud WATTIEZ, MD**,** Professeur de Chirurgie Gynécologique, UDS

Remerciements

A mon Maitre et Juge
Monsieur le Professeur François Guillemin,
Mon cher Maitre, vous me faites l'honneur de juger ce travail.
Sachez Monsieur Guillemin que vous êtes pour moi un modèle de rigueur, d'honnêteté, de justesse et de pertinence. Je suis très fier d'avoir bénéficié de votre enseignement et honoré que vous ayez accepté de juger mon travail.
Que cette thèse soit le témoignage de ma reconnaissance et de mon plus grand respect.

A mes maitres et directeurs de thèse

Monsieur le Professeur Didier Mutter,
Mon cher Maitre, c'est vous qui avait été l'initiateur de ce travail. Votre constant soutien et vos encouragements m'ont permis de le réaliser. Monsieur Mutter, vous m'avez accordé votre confiance, j'en suis fier et extrêmement reconnaissant. Sachez que votre expertise, votre dynamisme et votre enthousiasme restent pour moi un exemple. Que ce travail que vous avez dirigé soit le témoignage de ma reconnaissance et de mon plus grand respect.

Monsieur le Docteur Marc Aprahamian
Mon cher maitre, je ne trouve pas assez de mots pour vous exprimer ma gratitude. Je vous remercie de m'avoir soutenu dans la réalisation de ce travail qui sans votre aide n'allait jamais aboutir, de m'avoir consacré autant de temps et d'énergie. Votre gentillesse, monsieur Aprahamian, votre optimisme, votre rigueur et votre pugnacité sont pour moi exemplaires.
J'ai énormément appris à vos cotés.
Que ce travail soit l'occasion pour moi de témoigner de ma reconnaissance et de mon plus grand respect

A mon Maitre et Juge
Monsieur le Professeur Afshin Gangi
Mon cher maitre
Vous me faites l'honneur de juger cette thèse en apportant votre expertise internationalement reconnue en imagerie médicale. Que ce travail soit le témoignage de ma reconnaissance et de mon plus grand respect.

A Notre Juge
Madame le Professeur Françoise Quintin-Colona
Vous me faites l'honneur de juger ce travail avec toute votre expertise en éthique de l'expérimentation et tout votre savoir faire en cancérologie. Je vous prie d'agréer tous mes remerciements ainsi que ma respectueuse considération.

A mes Maitres
Monsieur le Professeur Israël Nisand
Monsieur le Professeur Jean Jaques Baldauf
Monsieur le Professeur Arnaud Wattiez
Monsieur le Professeur Bruno Langer
Madame le Professeur Carole Mathelin

Mes chers Maitres, vous m'avez accueilli jeune interne, vous m'avez tout appris et c'est grâce à vous que j'ai pu atteindre les fonctions que j'exerce aujourd'hui. Je vous en suis extrêmement reconnaissant. Que ce travail soit le témoignage de ma gratitude et de mon profond respect.

Monsieur le Professeur Jean Jacques Baldauf. Vous me faites l'honneur de juger ce travail. Votre honnêteté monsieur Baldauf, votre rigueur votre droiture et votre humanisme sont pour moi un exemple. Sachez monsieur Baldauf que je resterai à jamais reconnaissant pour le soutien et la confiance que vous m'accorder. Que cette thèse soit le témoignage de ma reconnaissance et de mon plus grand respect.

Monsieur le Professeur Arnaud Wattiez. Vous me faites l'honneur de juger cette thèse. Sachez monsieur Wattiez que votre dynamisme, votre enthousiasme et votre excellence sont pour moi exemplaires. Je suis très fier et très honoré monsieur Wattiez de faire partie de votre équipe. Que ce travail soit le témoignage de ma reconnaissance et de mon plus grand respect

A mes Collègues et Amis

Les docteurs Favreau, Boudier, Gharbi, Viville, Baulon, Thoma et Fritz pour leurs soutiens, leurs encouragements et leurs compréhensions sans lesquels ce travail n'aurait jamais aboutit. Merci infiniment à vous tous.

A l'IRCAD

Son Président, le Professeur Jaques Marescaux, qui m'a fait l'honneur de m'accueillir dans ces locaux. Mon cher maître, que ce travail soit le témoignage de ma reconnaissance et mon profond respect.

Le professeur Luc Soler et son équipe, Anne Blandine et Mourad en particulier à qui je voudrais témoigner ma reconnaissance et mon amitié.

L'équipe du docteur Aprahamian, Gaétan et Ginette en particulier pour leur soutien, leur bonne humeur constante ainsi que pour leur rigueur dans la conduite de la recherche. Chers amis, c'était pour moi un vrai plaisir de travailler avec vous,…j'en garde un excellent souvenir.

Les hôtesses d'accueil, extrêmement agréables tout le temps, les informaticiens et les techniciens audiovisuels pour qui « impossible » n'existe pas.

A mes Maitres et Amis

Monsieur la Professeur Brettes, vous m'avez toujours soutenu, tant sur le plan personnel que professionnel. Je vous en suis extrêmement reconnaissant. Monsieur le Professeur Rohr, Messieurs les docteurs Bettahar, Favre, Garbin, Hummel, Ohl, Rongière, … ; la formation que vous m'avez prodigué a façonné ma carrière. Veuillez trouver dans ce travail l'expression de ma gratitude et de mon profond respect.

A ma Famille

Mes parents
Qui m'ont tout donné sans s'attendre à recevoir
Cherine
Ma sœur bienaimée et, sa petite famille: Hani, Philopatir et Irini qui étaient tout le temps là pour moi
Mariam
Mon épouse, mon amour et ma meilleure amie, qui me soutient, me rassure et me supporte
A Cyril et Daniel
Nos deux anges, qui remplissent notre vie et lui donnent un sens

A mes Amis
Wassim, Sameh, Farid, Georges, Cécile, Bertrand, Nicolas et les autres qui étaient là pour moi quand j'en avais besoin et qui ont influencé ma vie

ABBREVIATIONS

18FDG	2-18**F**- fluoro-2-**d**éoxy-D-**g**lucose
2,3 DPG	2,3 **d**iphos**p**ho**g**lycerate
5-FU	5-**F**luoro**u**racile
ACE	**A**ntigene **c**arcino-**e**mbryonaire
ADN	**A**cide **D**ésoxyribo **N**ucléique
AFP	**A**lpha-**f**oeto**p**rotéine
ATP	**A**dénosine **T**ri **P**hosphate
Bax/Bcl2	**B a**ssociated protein **X**/ **B C**ell **L**ymphoma **2**
BFU	**B**asal **F**unctional **U**nits
BOLD	**B**lood **O**xygenation **L**evel **D**ependent
CCD	**C**harged **C**ouple **D**evice
CDDP	**C**is-**D**iamine**d**ichloro**p**latine
CHC	**C**arcinome **H**épato **C**ellulaire
c-myc	Avian **my**elomatosis viral oncogene **c**ellular homologue
DEN	**D**i**e**thyl **n**itrosamine
DMBA	**D**i**m**ethyl **b**enz**a**thracine
DPC4,	**D**eleted in **P**ancreatic **C**ancer, locus **4**
E2F163	Transcription **F**actor in higher **E**ukaryotes
ECG	**E**lectro-**C**ardio-**G**ramme
EGF	**E**pidermal **G**rowth **F**actor
EGFR	**E**pidermal **G**rowth **F**actor **R**eceptor
EMI	**E**lectronical **M**usical **I**nstrumental
EORTC-QLQ	**E**uropean **O**rganisation For **R**esearch and **T**reatment of **C**ancer,**Q**uality of **L**ife **Q**uestionnaire
FDA	**F**ood and **D**rug **A**dministration
FGF	**F**ibroblast **G**rowth **F**actor
FMT	**F**luorescent **m**icroscopic **t**omography
GB	**G**iga**B**ite
Gemox	**G**emcitabine **O**xaliplatine
gène MDR-1	**m**ultidrug **r**esistant gene
GFP	**G**reen **F**luorescent **P**rotein
HER-1	**H**uman **E**pide**R**mal growth factor - 1
HIF-1	**H**ypoxia **I**nducible **F**actor-1
H-ras	**H**arvey- **r**etrovirus **a**ssociated DNA **s**equence
INSERM	**I**nstitut **N**ational de la **S**anté et de la **R**echerche **M**édicale
IP	**I**ntra-**p**eritonéale
IRM	**I**magerie par **R**ésonnance **M**agnétique
IRMf	**I**magerie par **R**ésonnance **M**agnétique "**f**onctionelle"
ITPP	myo-**i**nositol **t**ris**p**yro**p**hosphate
IV	**I**ntra-**v**eineuse
K-ras	**K**irsten- **r**etrovirus **a**ssociated DNA **s**equence
MAPkinases	**M**itogen **A**ctivated **P**rotein **Kinases**
MCF1	**M**akes **C**aterpillars **F**loppy 1
MH	**M**orris **H**epatoma

MHz	**M**ega **H**ertz
Opecst	**O**ffice **P**arlementaire d'**E**valuation des **C**hoix **S**cientifiques et **T**echnologiques
PDGF	**P**latelet **D**erived **G**rowth **F**actor
PET-Scan	**P**ositron **E**mission **T**omographie **Scan**
PIAF	**P**rotocole associant **I**nterferon **a**lpha, doxorubicine et 5**F**U
PMT	**p**hoto**m**ul**t**iplication
PPAR	**p**eroxisome **p**roliferator-**a**ctivated **r**eceptor
PPS	**P**eroxisome **P**roliferator **S**timulator
PTEN	**P**hosphatase and **Ten**sin homolog
RFP	**R**ed **F**luorescent **P**rotein
RMN	**R**ésonnance **M**agnétique **N**ucléaire
SCID	**I**mmuno**d**éficience **C**ombinée **S**évère
SD	**S**urvival **D**elay
SNR	**S**ignal to **N**oise **R**atio
SPECT	**S**ingle **P**hoton **E**mission **C**omputed **T**omography
SV40	**V**irus **S**imien **V**acuolisant **40**
TDM	**T**omo**d**ensito**m**étrie
TEMP	**T**omographie d'**E**mission **M**ono**P**hotonique
TEP	**T**omographie en **E**mission de **P**ositron
TGFalpha	**T**ransforming **G**rowth **F**actor **alpha**
TGFBR2,	**T**ransforming **G**rowth **F**actor, **B**eta **R**eceptor **II**
TP53	**T**umour **P**rotein **53**
VGEF	**V**ascular **E**ndothelial **G**rowth **F**actor
VHB	**V**iral **H**epatitis **B**
VHC	**V**iral **H**epatitis **C**

SOMMAIRE

A. Situation du sujet p. 3

I Introduction p. 3

II Modèles animaux expérimentaux p. 4
II-1 Types et modalités d'obtention de modèle animal p. 7
II-2 Expérimentation animale et étique p. 7

III Méthodes d'imagerie chez le petit animal p. 8
III-1 Intérêt et contraintes de l'imagerie du petit animal p. 8
III-2 Modalités d'imagerie p. 11
III-2.1 Le scanner à rayon X ou TDM p. 12
III-2.2 L'échographie p. 17
III-2.3 L'imagerie par résonance magnétique (IRM) p. 21
II-2.4 Le scanner par émission de positron PET-SCAN p. 24
III-2.5 SPECT (TEMP) p. 27
III-2.6 L'imagerie optique p. 30

IV Le carcinome hépato-cellulaire p. 37

V L'adénocarcinome pancréatique p. 47

B. Etudes expérimentales du carcinome hépatocellulaire et de l'adénocarcinome pancréatique chez le rat p. 55

I Apport de l'imagerie structurale par micro scanner X dans l'évaluation pré-clinique de chimiothérapies du carcinome hépatocellulaire sur greffe orthotopique chez le rat ACI p. 56

- Introduction p. 56
- Article n° 1 p. 58
- Commentaires p. 59

II Etude de l'efficacité sur le carcinome hépato cellulaire d'une nouvelle drogue par suivi longitudinal par microscanner X p. 62

- Introduction p. 62
- Article n° 2 p. 67
- Commentaires p. 68

III Apport de l'imagerie structurale par micro scanner X dans l'évaluation pré-clinique de chimiothérapies de l'adenocarcinome pancréatique sur greffe orthotopique chez le rat Lewis p. 71

- Introduction p. 71
-Article n° 3 p. 73
- Commentaires p. 73

C. Conclusion et perspectives p. 75

I Conclusion p. 75
II Perspectives p. 76

D. Références p. 79

A. Situation du sujet

I Introduction

La recherche clinique est une activité médicale qui vise à améliorer la prise en charge diagnostique et/ou thérapeutique d'une maladie ou d'un état pathologique chez l'humain. Elle est l'aboutissement de tout un processus de réflexion et de supposition scientifique, validée par une étape indispensable constitué par la recherche préclinique.

Cette recherche préclinique, concerne - comme son nom l'indique - toute procédure expérimentale qui vise à évaluer un moyen diagnostique ou thérapeutique avant de passer aux essais cliniques chez l'humain. Elle est en principe constituée de deux étapes successives : la recherche fondamentale en « ex vivo », suivie de la recherche « in vivo » sur des modèles animaux. Cette dernière constitue le pré-requis indispensable avant d'envisager la possibilité d'une application à l'homme. Les résultats de cette phase de recherche serviront de support pour la mise en place d'études préliminaires avant la mise en oeuvre d'essais cliniques chez l'homme.

La recherche préclinique doit obéir à des règles méthodologiques, légales et éthiques très strictes. La première étape constituée par la recherche médicale fondamentale vise à mieux comprendre le fonctionnement du corps humain ainsi que l'origine et le mécanisme ou les mécanismes d'action conjoint de ses dérèglements que constituent ses diverses maladies. Le spectre de ce type de recherche est très large et il est largement dépendant des autres sciences telles que la biologie cellulaire et moléculaire, la biochimie, l'histologie, la génétique, la pharmacologie, etc…

Si le domaine d'étude de la recherche fondamentale est constitué par l'analyse du fonctionnement normal et pathologique des systèmes vivants, cette dernière n'en est pas moins la source d'applications cliniques plus ou moins directes, ses découvertes pouvant présider à de nouvelles approches aussi bien thérapeutiques que diagnostiques. Il en sera ainsi par exemple de la découverte d'un nouveau marqueur tumoral pour l'approche diagnostique ainsi que de celle de la dérégulation d'une voie

cellulaire dont la correction est susceptible d'améliorer le pronostic à long terme d'une tumeur évoluée.

A cette étape in vitro indispensable va succéder une étape in vivo également indispensable dans le contexte légal actuel à tous développements ultérieurs. En effet les modèles in vitro, qu'il s'agisse de cocultures ou de modèles tridimensionnels reproduisant un tissu, tel que la peau par exemple, ne sont pas encore à même de prédire les répercussions d'une nouvelle thérapie tant sur le plan de la pharmacocinétique que de la pharmacodynamie mais aussi de la toxicité à court et moyen terme sur l'organisme entier.

La pratique d'une expérimentation in vivo sur l'animal de laboratoire est à l'heure actuelle strictement contrôlée et impose un certain nombre de contrainte. Elle s'inscrit dans le cadre d'une réglementation européenne (STE numéro 123 du 15 juin 2006 du Conseil de la Communauté Européenne). L'établissement dans lequel s'effectue l'expérimentation animale doit disposer d'un agrément précisant les types d'animaux utilisés dans ces expériences, les protocoles effectués et les soins apportés aux animaux tout au long de la réalisation du protocole. L'objectif est de n'utiliser les animaux qu'à bon escient, en nombre réduit avec le minimum de manipulation douloureuse. Cette approche éthique de l'expérimentation animale a amené la population scientifique à développer des approches expérimentales réduisant au minimum nécessaire le nombre d'animaux d'expérience et à développer des méthodes permettant d'éviter des manipulations douloureuses à ces animaux. L'utilisation des méthodes d'imagerie du petit animal s'inscrit tout particulièrement dans cette nouvelle vision de l'expérimentation animale.

II Modèles animaux expérimentaux

Un modèle expérimental tend à élaborer une représentation simplifiée d'un système biologique qu'il n'est pas possible d'étudier directement pour des raisons éthiques, techniques ou économiques. En pathologie, le modèle animal joue un rôle clé puisqu'il va permettre à partir de la reproduction d'une pathologie humaine de tester des hypothèses sur les causes, les mécanismes et les thérapies de ces maladies.

Pour garder une démarche rigoureuse, le modèle doit être soigneusement validé et il doit notamment répondre à un certain nombre de critères (Cozzone P, 2002):

1. L'isomorphisme, c'est-à-dire que les symptômes observés chez l'animal doivent être semblables à ceux observés chez l'humain.
2. Il doit présenter des causes et des mécanismes identiques à ceux observés chez l'homme, dans la mesure où ceux-ci sont connus.
3. Il doit répondre de la même manière que l'homme aux différents traitements, aussi bien positivement que négativement.

La limite de l'analogie dépend alors de la posologie qui doit être adaptée à l'animal en tenant compte des différences physiologiques avec l'homme (masse corporelle, débit sanguin, métabolisme hépatique,…) (Cozzone P, 2002)

II-1 Types et modalités d'obtention de modèle animal.

Modèles spontanés :

Ce sont des animaux qui présentent de façon naturelle une condition similaire à une condition humaine. Théoriquement ils sont les plus intéressants pour l'analyse des mécanismes lésionnels dans leurs ensemble ; malheureusement ils sont également très peu nombreux, comme par exemple des lignées de poulets ou de rats qui présentent spontanément des états épileptiques très semblables aux crises observées chez l'homme (Meunier JM, 1996) Ces crises épileptiques sont déclenchées par un stimulus visuel ou auditif.

Modèles construits :

Il s'agit d'animaux chez lesquels les scientifiques reproduisent expérimentalement une affection ou une maladie par de différentes méthodes.

1. <u>Méthodes lésionnelles</u>

Une atteinte de l'intégrité de l'animal susceptible de provoquer une pathologie sera réalisée par voie chirurgicale. Ainsi, en ce qui concerne par exemple l'hypertension artérielle, une ligature de l'artère rénale (modèle de Blalock) provoquera une stimulation du système rénine-angiotensine (Blalock A, 1939). Dans le même ordre

d'idée, une surrénalectomie bilatérale induira une maladie d'Addison, une ovariectomie bilatérale une ménopause artificielle et une thyroïdectomie totale une hypothyroïdie.

2. Méthodes chimiques

La lésion responsable de la pathologie sera cette fois reproduite à l'aide d'un produit chimique inoculé à l'animal. Il en est ainsi de la dégénérescence neuronale progressive de la maladie de Parkinson qui peut être reproduite par l'injection localisée au niveau du locus niger d'un produit neurotoxique. Il en est de même du diabète de type I qui peut être provoqué par injection de streptozotocine, substance chimique qui endommage les cellules β des îlots de Langerhans productrices d'insuline. Il s'avère être également possible de reproduire certains types de cancer à l'aide d'un cancérogène chimique : c'est le cas du carcinome hépatocellulaire, induit chez le rat par l'administration de diethyl nitrosamine (ou DEN) dit « génotoxique » (Shiota G, 1999), ou d'inducteurs de la prolifération des peroxisomes (PPS pour peroxisome proliferator stimulator) comme le clofibrate qui agissent par l'intermédiaire d'une mutation génétique au niveau du gène PPAR (Heindryckx F, 2009).

Les modèles génétiques

Leur obtention repose sur des modifications du patrimoine génétique. Il s'agit d'un groupe particulier de modèles expérimentaux pour lequel le code génétique a été manipulé afin de provoquer la maladie à étudier. Une séquence génétique étrangère à l'individu a été inséré dans le génome des ces animaux, (modèles *knock-in*), ou bien certains gènes ont été remplacés ou neutralisés (modèles *knock-out*). Ces modèles permettent l'étude du fondement génétique de certaines maladies, la susceptibilité ou la résistance à celles-ci, etc…

Ces modèles génétiques ont connu un essor important ces dernières décennies du fait d'une meilleure connaissance du génome de la souris qui présente de nombreuses homologies avec le génome humain (Arbeit JM, 1999; Bader M, 2000) et des progrès techniques importants dans la manipulation du génome.

Les modèles négatifs

Ceux ci concernent des animaux résistants à une affection ou à une maladie donnée. En étudiant les causes de cet état, il est théoriquement possible de trouver des indices sur l'origine de la résistance à certaines maladies et sur les fondements physiologiques de cette résistance. A été considéré comme modèle négatif un modèle de résistance à l'infection au Gonocoque chez le lapin (Conn PM, 2008).

Les modèles orphelins

Il s'agit dans ce cas particulier de pathologies existant naturellement chez l'animal mais absentes chez l'homme. Il en a été ainsi de la tremblante du mouton qui n'a eu pendant longtemps pas d'équivalent chez l'homme avant que l'encéphalite spongiforme bovine ne devienne contaminante chez l'homme du fait d'e l'apparition d'un variant apte à l'infecter par voie digestive.

II-2 Expérimentation animale et éthique

Les bases éthiques de l'expérimentation animale proposées par William Russel et Rex Burch en 1959 sont connues sous le nom de la « règle des 3R » (Russel W, 1959). Il s'agit de :

1. **Remplacement** : Remplacer l'expérimentation animale aussi souvent que possible par la modélisation, les cultures cellulaires ou les modèles informatiques.
2. **Réduction** : Réduire le nombre des animaux mis en jeu dans la mesure du possible (bibliographie pour éviter les expériences redondantes, mesure simultanée d'un maximum de paramètres, minimum de statistiques significative).
3. **Raffinement** : Raffiner les expériences en choisissant des protocoles qui minimisent le stress et la douleur en améliorant les conditions d'élevage.

Il s'agit d'une prise en compte de l'animal comme étant un « être sensible », l'ensemble des recommandations, qu'il s'agisse de la règle des 3R ou de la directive STE n° 123 du ECC, visant à diminuer et le nombre et la souffrance des animaux utilisés dans la recherche expérimentale. Il convient de remarquer que ces recommandations éthiques ont amenées à une réduction significative du nombre d'animaux utilisés en France, puisque la « consommation » s'est réduite de 7 millions

en 1980 à 2,3 millions en 2004. Il est également notoire que les espèces dites sensibles (à savoir les chiens, chats et primates) ne représentent qu'une très faible proportion (soit 0,4%) de l'ensemble des animaux expérimentaux qui sont constitués à plus de 90% de rongeurs ou des lapins selon un rapport d'enquête sur l'année 2004 du Ministère de la Recherche française.

Pour de nombreuses études notamment celles qui concernent l'évaluation préclinique de certaines nouvelles thérapeutiques, il n'est pas possible de s'affranchir des études sur modèles animaux. Ceci s'explique essentiellement par des raisons éthiques et législatives. En effet les études cliniques chez l'homme ne seront autorisées qu'au vu des résultats d'essais sur les animaux afin de confirmer l'efficacité du traitement sur un état pathologique, de démontrer sa supériorité par rapport à d'autres traitements existants et surtout de valider son innocuité en cas d'utilisation chez l'homme.
La phase de l'expérimentation animale dans la recherche préclinique est par ailleurs indispensable pour vérifier in vivo l'effet rencontré in vitro d'une molécule et ceci avant de passer à l'expérimentation chez l'homme.

III Méthodes d'imagerie chez le petit animal

III-1 Généralités : intérêt et contraintes de l'imagerie du petit animal

Si l'objectif et la justification d'une recherche pré clinique sur l'animal de laboratoire est la validation de nouveaux moyens de diagnostic et/ou de nouveaux traitements, il faut que l'expérimentateur ait accès aux outils permettant une telle exploration diagnostique et thérapeutique. Il est évident que ces derniers doivent être adaptès à l'usage sur les espèces de taille réduite majoritairement utilisées en recherche comme nous l'avons antérieurement spécifié. Il s'agit donc d'une mise à l'échelle de l'animal. Ceci est particulièrement vrai pour toutes les méthodes d'imagerie, qui reposent sur les mêmes principes physiques qu'en clinique humaine, mais qui nécessitent une réduction des appareillages, associée à une augmentation de leur sensibilité du fait de la réduction drastique de la taille des organes ou structures analysées. Un des avantages majeurs de l'usage de ces méthodes d'imagerie est de permettre de réaliser un suivi longitudinal non invasif, évitant le sacrifice et

l'agression physique des animaux. De plus chaque animal est à même de constituer son propre témoin ce qui améliore la sensibilité statistique des études effectuées et en conséquence la validité des résultats obtenus.

III-1.1 Intérêts des techniques d'imagerie dans la recherche préclinique

- Intérêts éthiques

L'expérimentation animale reste une étape incontournable dans la recherche préclinique. Sur le plan éthique, la condition indispensable pour conduire une expérience sur des animaux est de leur éviter toute souffrance inutile. En effet les animaux sont des êtres sensibles et pourvus de capacités cognitives et émotionnelles. Ils sont capables de souffrir. L'expérimentateur a le devoir de s'assurer que leur santé et leur bien-être ne sont pas inutilement menacés.
L'imagerie in vivo du petit animal constitue un outil précieux qui permet d'obtenir les informations nécessaires surtout dans le cadre de suivi longitudinal d'une affection ou de l'effet d'un traitement d'une manière non invasive et sans atteinte à l'intégrité corporelle de l'animal.

- Intérêts économiques

Les techniques *ex vivo* présentent l'inconvénient majeur du sacrifice de l'animal, ce qui implique l'utilisation de nombreux animaux dans des procédures longues et coûteuses.
Il faut rappeler que la création d'un modèle animal d'une pathologie quelconque nécessite plusieurs semaines, voir plusieurs mois et ceci est d'autant plus vrai s'il s'agit d'un modèle transgénique. Les techniques d'imagerie in vivo autorisant comme nous l'avons déjà dit auparavant la réalisation d'un suivi longitudinal d'une maladie ou d'un traitement sur un individu sans porter atteinte à son intégrité, elles vont donc éviter le sacrifice de ces animaux.
Ce sacrifice constitue à l'évidence une perte de temps et d'argent. En effet outre l'aspect éthique d'un sacrifice d'un nombre élevé d'animaux, ce dernier à un coût financier que ces animaux aient été produits par le laboratoire ou achetés à un fournisseur. Il faut également prendre en compte le temps nécessaire pour réaliser les expériences qu'ils s'agissent de modèles induits, greffés ou transgéniques. C'est

ce dernier aspect d'économie de temps, donc de salaire du personnel animalier et chercheur, qui doit entrer en balance dans l'appréciation du prix et de l'amortissement des dispositifs d'imagerie du petit animal qui restent relativement chers.

- Intérêts scientifiques

L'exploration répétitive des animaux par imagerie, soit morphologique, soit fonctionnelle à haute résolution permet l'obtention d'informations anatomiques, biochimiques, physiologiques, génétiques, pharmacologiques, etc... Tout en respectant l'intégrité cellulaire des animaux étudiés.
Une telle approche expérimentale ouvre d'énormes perspectives scientifiques dans les domaines de la biologie du développement, de la physiopathologie des maladies, de la prévention, du diagnostic précoce et du traitement des cancers. Elle permet également une visualisation de l'expression des gènes notamment par l'usage de gènes rapporteurs codant des protéines fluorescentes (vertes ou rouges) ou des enzymes dont l'action sur un substrat provoquera l'émission d'une lumière (luciférase), etc… ainsi que l'évaluation pré-clinique des médicaments. Il est en fait possible de trouver un nombre indéfini d'applications, lesquelles seraient totalement inimaginables en l'absence de ces modalités d'imageries.

III-1.2 Contraintes propres à l'imagerie du petit animal (Cozzone P, 2002)

L'imagerie du petit animal présente des contraintes spécifiques qui n'autorisent que rarement une transposition immédiate des techniques d'imagerie médicale utilisées chez l'homme.
La contrainte la plus évidente est liée aux dimensions réduites des structures étudiées, ce qui impose une amélioration importante de la résolution spatiale (On entend par résolution spatiale la capacité de discerner sur une image deux structures petites et proches. Elle dépend de la taille du pixel ou du voxel correspond). L'obtention d'informations anatomiques chez le rongeur impose d'atteindre une résolution spatiale de quelques centaines de µm voir même quelques dizaines de µm lorsqu'il s'agit de la souris. Cette qualité de résolution spatiale obtenue en imagerie structurelle n'est pas atteinte en ce qui concerne la mesure de paramètres

fonctionnels cellulaires ou tissulaires. En effet l'imagerie fonctionnelle ne dispose pour l'instant que de résolutions spatiales de l'ordre du mm (Hume SP, 1998)

Le gain en résolution s'accompagne d'une diminution dramatique de la quantité d'information obtenue. En effet si on gagne d'un facteur de 10 en résolution spatiale dans les trois dimensions, le volume élémentaire analysé (ou voxel) obtenu sera 1000 fois plus petit.

Cette amélioration de la résolution nécessite de mettre au point des systèmes de très haute sensibilité sans générer un risque pour l'animal. En effet il existe, et ceci plus particulièrement lorsque le dispositif repose sur l'usage de radiations X, un accroissement de la dose de rayons délivrés. Cet élément de risque pour l'animal constitue encore le plus souvent le facteur limitant au gain en résolution de l'imagerie du petit animal.

La dernière contrainte et non des moindres de ce type d'imagerie est la nécessité d'anesthésier l'animal. En effet, à l'inverse de l'homme, il est indispensable dans la majorité des cas d'endormir l'animal pour obtenir l'immobilité pendant l'acquisition de l'image. Or l'usage de l'anesthésie présente différents inconvénients parmi lesquels il faut mentionner le risque d'une perturbation des phénomènes étudiés en raison de son origine pharmacochimique (activité cérébrale notamment). De même son usage rend impossible toutes les études qui nécessitent la conservation de la conscience de l'animal (étude du comportement, de la réalisation d'une tâche telle que manger ou boire, l'apprentissage et la mémorisation tel que dans le parcours d'un labyrinthe, etc…).

L'animal ne pouvant pas se mettre en apnée, il est indispensable pour éviter les artéfacts liés aux mouvements respiratoires de réaliser une acquisition synchronisée avec ces mouvements. L'acquisition d'images se fera donc en même position respiratoire à chaque cycle, ce qui aura comme inconvénient de rallonger le temps d'acquisition. Il en est de même pour l'imagerie cardiaque, pour laquelle la synchronisation se fera avec l'ECG.

III-2 Modalités d'imagerie

Il existe deux grandes familles parmi les diverses modalités d'imagerie existantes chez le petit animal. Il est possible de distinguer:

1) Une première modalité, regroupant l'imagerie X, l'échographie et l'imagerie par résonnance magnétique (IRM). Cette modalité repose sur la détection de signaux intrinsèques à l'organisme étudié : il s'agira de l'atténuation du rayon X par les différents tissus, de la réflexion des ultrasons, de la détection des propriétés magnétiques locales.
Il est parfois nécessaire pour améliorer le rehaussement d'un organe, d'une structure ou d'un tissu afin de mieux le visualiser d'avoir recours à l'injection d'un produit de contraste spécifique.

2) La seconde modalité concerne les techniques qui se fondent sur la détection après injection ou inhalation d'un traceur spécifique d'une cible biologique. Il s'agit principalement de l'imagerie nucléaire qui repose sur la détection de molécules émettrices de photons optiques. Il convient d'y associer l'imagerie par SPECT avec émission d'un seul photon ainsi que l'imagerie optique reposant sur la détection de la fluorescence ou de la luminescence des tissus.
Nous allons passer en revue les techniques d'imageries les plus répandues à l'heure actuelle. Nous commenceront par le scanner à rayon X dont l'application aux tumeurs digestives constitue l'objectif du présent travail de thèse.

III-2.1 Le scanner à rayon X ou TDM

Principe de fonctionnement du scanner TDM.

Il s'agit d'une technique d'imagerie médicale qui consiste à calculer une reconstruction 3D des tissus à partir d'une analyse tomographique obtenue en soumettant le sujet au balayage d'un faisceau de rayon X. En général l'émetteur de rayons X tourne autour du patient en même temps que le récepteur chargé de mesurer l'intensité des rayons après leur passage au travers du corps. Les données sont ensuite traitées par ordinateur, qui recomposera les vues en coupe des organes et pourra réaliser des reconstitutions en trois dimensions de la région étudiée à partir des coupes 2D.
Il est possible de faire ressortir certains tissus, en particulier les vaisseaux sanguins, en injectant un produit dit « de contraste » (souvent un complexe de l'iode) qui a la

propriété de fortement absorber les rayons X et donc de rendre très visibles les tissus où ce produit est présent (qui apparaissent alors hyperdenses).
Aujourd'hui on peut obtenir en quelques secondes, grâce aux scanners multi détecteurs à acquisition spiralée, une exploration très précise d'un large volume du corps humain.

Historique et évolution des appareils

Historique

Le principe de la tomodensitométrie repose sur le théorème de Radon qui décrit comment il est possible de reconstruire la géométrie bidimensionnelle d'un objet à partir d'une série de projections mesurées autour de celui-ci. Cette méthode peut être étendue à la reconstruction de la tomographie interne d'un objet à partir de la façon dont les rayons traversant celui-ci sont absorbés suivant leur angle de pénétration. Toutefois, les calculs nécessaires à cette technique la rendaient impraticable avant l'avènement des ordinateurs (Pan X, 2008).
Le premier scanner rayon X a été mis au point en 1972 par un ingénieur britannique, Godfrey Newbold Hounsfield, travaillant dans un laboratoire financé par EMI (Electronical Musical Instrumental) à partir des travaux publiés quelques années auparavant par un physicien américain, Allan Macleod Cormack. Ces deux savants ont ainsi obtenu le prix Nobel de médecine en 1979 pour le « développement de la tomographie axiale calculée ».

Evolution des appareils

Les anciennes générations séquentielles ne permettaient d'acquérir que des coupes isolées : le patient était placé sur une table mobile, déplacée sous l'anneau circulaire (gantry) et immobilisée pour chaque niveau d'acquisition (coupe).
Dans les scanners « spiralés » (ou « hélicoïdaux »), l'émission des rayons X et l'acquisition est continue, la table avançant dans l'anneau circulaire à une vitesse fixée (pitch). La réalisation de l'examen est beaucoup plus rapide (quelques secondes), et plus facile dans beaucoup de cas (apnée de quelques secondes pour les examens thoraciques au lieu de plusieurs apnées correspondant à chaque coupe). La rotation du ou des capteurs est passée de 500 ms à 280 ms sur les appareils de dernières générations.

Le scanner multibarettes associe à la technique hélicoïdale un nombre de capteurs plus important (de 4 barrettes sur le premier modèle datant de 1999, jusqu'a 128 barrettes en 2008) permettant des coupes plus fines et l'accession à la reconstruction tridimensionnelle de structures de taille réduite (artères coronaires par exemple). L'irradiation est cependant nettement supérieure aux premières générations.

Le scanner « double tube » est le premier scanner à double source mettant en oeuvre une technologie dans laquelle deux sources de rayon X, disposées à angle droit l'une par rapport à l'autre. Il offre une vitesse d'acquisition (pitch 3,7) et une résolution temporelle (75 ms) deux fois plus élevée. Ceci est particulièrement intéressant en imagerie cardiaque. En effet la qualité de l'image cardiaque par tomodensitométrie dépend à la fois de la fréquence et de la régularité des battements cardiaques. Il est évident que la résolution temporelle atteinte avec le scanner double source permet d'examiner les patients avec une fréquence cardiaque élevée. Grâce à cette technologie il est actuellement possible d'étudier la fonction ventriculaire gauche (Brodofel H, 2007 ; Matt D, 2007 ; Seifarth H, 2007 ; Juergens KU, 2008).

Il est également possible d'utiliser deux tubes à des énergies différentes (double énergie), ce qui ouvre de nouveaux domaines d'utilisation**.** Ainsi, comme l'absorption des rayons X dépend aussi de leurs énergies, le scanner à double source recueillera deux ensembles de données pour une même section. Ceci permettra de classifier différents tissus, rendant possible, par exemple, la différenciation de diverses catégories de plaques d'athéromes et par conséquence une meilleure identification des patients à risque. Différents auteurs ont essayé de démontrer l'intérêt de cette méthode afin d'obtenir des images angiographiques de qualité via un traitement informatique facilité (Oncel D, 2007; McCollough CH, 2007).

Le Scanner TDM du petit animal

Les scanners TDM du petit animal (aussi appelés « micro-scanners » ou microCT) sont utilisés pour réaliser des études anatomiques structurales des os et des tissus mous. Ils apportent une aide diagnostique de maladies et de lésions chez les différents modèles animaux, et permettent de réaliser leurs suivis ainsi que l'évaluation de leurs réponses aux différentes modalités thérapeutiques.

Tout les micro-scanners actuellement disponibles reposent sur le même principe : une source de rayons X, un détecteur en situation opposée, un convertisseur de rayons X en signal électronique et un dispositif qui permet soit la rotation du spécimen à l'intérieur d'un scanner fixe soit la rotation du scanner autour d'un spécimen fixe.

Etant donné que la résolution spatiale d'un système dépend essentiellement de la focalisation de la source et de la taille des éléments du détecteur, les scanners TDM pour petits animaux utilisent des émetteurs de rayonnements avec une focale plus fine. La qualité de l'image obtenue est par la suite améliorée en optimisant les caractéristiques des caméras du récepteur. Pour atteindre une qualité d'image qui se rapproche de celle obtenue en clinique il est nécessaire d'avoir une résolution spatiale d'au moins 10^{-3} mm^3 par voxel (celle-ci étant de 1 mm^3 dans les scanners à applications cliniques). Ainsi, pour un scanner corps entier du petit animal, l'acquisition d'images prend beaucoup plus de temps et se chiffrera en minutes versus des secondes pour le scanner en clinique humaine.

Le contraste est modulé par l'importance du flux de rayons X et par la dimension du récepteur. Les nouvelles générations de micro CT sont munies de tube à rayon X plus puissant ainsi que de détecteurs plats (Flat panel detectors). La dose d'irradiation, bien que plus importante avec ces micro-scanners pour petit animal, reste en deçà de la dose pouvant provoquer un dommage tissulaire (Boone JM, 2004). L'animal est exposé à une faible dose d'irradiation (3-45 cGy) qui augmentera en fonction de la qualité de l'image requise par le type d'étude réalisée. En effet le scanner TDM du petit animal a un large spectre d'application (Schambach SJ, 2010). Ainsi, dans le domaine de la rhumatologie, il sera appliqué à l'évaluation du développement et des maladies osseuses comme l'ostéoporose, à celle des atteintes ostéo-articulaires comme l'arthrite, ainsi qu'à l'évaluation de l'efficacité des thérapeutiques par l'intermédiaire de la quantification de la densité minérale et des changements architecturaux. Le microscanner pour petit animal peut également différencier un tissu normal d'une tumeur, permet de mesurer des volumes tumoraux, de détecter et de mesurer les métastases et de visualiser l'angiogenèse. Il est également très efficace dans l'imagerie des pathologies cardio-respiratoires en permettant la visualisation des voies aériennes, la vascularisation des poumons, les sténoses des vaisseaux ainsi que l'effet des traitements sur ces pathologies.

Avantages et inconvénients du Scanner TDM du petit animal

Les avantages sont essentiellement sa rapidité (il faut environ 15 minutes pour obtenir une image 3D avec une résolution de 50 µ) et son coût relativement modeste par rapport aux autres méthodes d'imagerie du petit animal.

Ses inconvénients sont essentiellement un faible contraste du tissu mou (sans administration de produits de contraste), l'existence d'une irradiation relativement importante et enfin la nécessité de systèmes informatiques très puissants pour stocker et traiter l'énorme quantité d'information qui demande environ 1 GB par examen réalisé.

Influence du Scanner TDM petit animal sur l'imagerie clinique

L'expérience du scanner TDM du petit animal a contribué à l'exploration de nouvelles applications du scanner clinique en proposant de nouvelles perspectives (Ritman EL, 2007).

1. L'augmentation de la résolution spatiale du scanner permet la détection des unités fonctionnelles basales (BFU) des organes. il s'agit de la plus petite collection de cellules, comme un lobule hépatique qui se comporte comme un organe. A une résolution de 10^{-3} mm^3 par voxel les BFUs peuvent être décomptées.

2. L'amélioration du contraste permet :
   a. De quantifier la néo-vascularisation : elle se manifesterait par une augmentation du contraste tissulaire qui serait due au remplissage de ces nouveaux vaisseaux par le produit de contraste injecté dans la circulation (Ly T, 2003 ; Goh V, 2008).
   b. D'évaluer l'intégrité endothéliale. Son altération se manifesterait par une augmentation de l'opacification et le retard du lavage (« washout ») du produit de contraste des tissus.
   c. De détecter une accumulation pathologique de métaux comme le fer et le calcium dans la paroi artérielle en cas d'hémorragie ou de dommage tissulaire.

III-2.2 L'échographie

Principe

L'imagerie ultrasonore échographique repose sur la capacité des ondes mécaniques à se propager dans les tissus biologiques mous et se réfléchir aux interfaces des milieux d'impédances différentes. Le transducteur ultrasonore, qui transmet et reçoit les ultrasons doit être couplé à la surface de la zone à imager par un milieu autorisant la propagation des ultrasons (gel, eau,…). L'analyse des échos, et la présentation de leurs amplitudes sous la forme d'intensité dans une image, permettent de construire une coupe anatomique dans un plan, dénommé « mode A » (la dimension latérale de l'image est déterminée par la largeur de la sonde et la profondeur dans l'image est liée à la distance de la propagation de l'onde). La vitesse des ultrasons dans les milieux biologiques et les temps de traitement des signaux autorisent une imagerie en temps réel. La résolution de l'image est liée à la fréquence d'émission des ultrasons. Des résolutions comprises entre 1 mm et 30 µm sont accessibles pour des fréquences comprises entre 3 et 80 MHz. L'atténuation des ultrasons dans les tissus mous est d'autant plus forte que la fréquence est élevée, ce qui explique qu'il est impossible d'obtenir de très fines résolutions pour les organes profonds.

Les techniques ultrasonores Doppler offrent la possibilité d'obtenir des informations sur la vitesse des tissus en mouvement (valves cardiaques, sang). Les vitesses sont recueillies par l'analyse de la variation fréquentielle entre les ondes émises et reçues lorsque celles–ci rencontrent une cible en déplacement. Ces données sont superposables à l'imagerie anatomique et permettent une estimation de la vascularisation et une analyse fonctionnelle de l'appareil cardiovasculaire. Aux fréquences utilisées dans l'imagerie chez l'homme, ces techniques permettent l'évaluation de flux dans les vaisseaux ayant un diamètre supérieur à environ 200 µm.

Il existe différents types d'appareil: Doppler continu (émission permanente d'un faisceau d'ultrasons), Doppler pulsé (brèves impulsions ultrasonores), Doppler couleurs (Doppler pulsé muni d'un système de codage couleurs, le sens et la vitesse du flux sanguin étant représentés par une couleur).

Le transducteur constitue l'élément déterminant de la résolution et du rapport signal sur bruit des systèmes d'imagerie ultrasonore. Les appareils d'échographie conventionnelle dédiés à l'homme fonctionnent à des fréquences ultrasonores comprises entre 3 et 15 MHz, pour des résolutions de 1 à 0,1 mm.
Le développement de transducteur haute fréquence (jusqu'à 100 MHz) a rendu possible la biomicroscopie ultrasonore aux sites peu profonds. En effet chez le petit animal, notamment la souris, des systèmes ultrasonores avec des sondes haute fréquence de 20 à 60 MHz permettent une imagerie haute résolution (80 à 30 µm) avec une profondeur d'exploration de 15 à 5 mm.
La parfaite innocuité des systèmes d'imageries ultrasonores, leur caractère non invasif et la possibilité d'obtenir une imagerie dynamique en temps réel leur ouvrent un grand champ d'applications chez le petit animal, avec toutefois pour l'instant, une prédilection pour l'étude de la fonction cardiovasculaire et pour le suivi du développement embryonnaire.

L'échographie cardiaque

L'échographie cardiaque est potentiellement une des principales applications de l'échographie haute résolution chez le petit animal. En effet, chez le rat, l'utilisation des échographes dits « cliniques » permet d'avoir une image jugée le plus souvent satisfaisante. Mais chez la souris, les limites de ce type d'appareil en terme de résolution spatiale sont parfois atteintes (notamment pour la mesure du diamètre de l'anneau aortique ou de l'épaisseur de la paroi du ventricule gauche, du septum inter ventriculaire ou du mur postérieur). C'est donc dans cette application que l'échographie à haute résolution trouve tout son intérêt.
Le choix de l'appareillage se fera en fonction de ce qui est privilégié par l'opérateur. Si le doppler couleur est jugé indispensable pour l'étude, notamment pour l'estimation du débit cardiaque en incidence apicale, un échographe « clinique » sera préféré. Par contre, si l'on privilégie la mesure des paramètres en coupes para sternales de grand axe, un échographe à haute résolution devrait être préféré, en raison de sa très haute précision lors de l'acquisition du mode Temps – Mouvement, dénommé aussi « Mode B », mais aussi de la mesure de l'épaisseur du septum inter ventriculaire, du mur postérieur et de la fraction de raccourcissement du ventricule gauche. Le gain apporté par un appareil de haute résolution peut également être

appréciable lorsqu'il s'agit d'évaluer la fonction cardiaque sur des souris de quelques jours (Zhou YQ, 2005).

Etude du développement embryonnaire

L'échographie est aussi une des modalités de choix pour l'étude du développement embryonnaire. L'emploi d'échographes de haute résolution permet d'obtenir des niveaux de détail anatomique comparables à ceux obtenus chez l'homme.

Ainsi avec des sondes à 60 MHz, il est possible d'observer l'implantation et la formation des embryons chez la souris à E 7,5 et de compter les embryons de manière fiable (Zhou YQ, 2002). Il est possible d'évaluer la viabilité des embryons à E 8,5 lorsque le cœur commence à battre (Zhou YQ, 2003), d'étudier certaines caractéristiques du placenta (Akirav C, 2005) ou de suivre le développement des cavités cérébrales. L'échographie 3D apporte quant à elle de nombreuses informations et peut être utilisée chez la souris lors du développement fœtal. D'une manière générale, le développement de l'embryon peut être suivi de manière précise et répétée, ceci permettant d'identifier les étapes d'apparition de malformations. L'échographie doppler du cordon est réalisable et permet la mesure de paramètres hémodynamiques au niveau de chaque embryon (Renault G, 2006).

En cancérologie

L'échographie reste encore, malgré la légèreté de son instrumentation et son faible coût, d'un usage marginal. Une des principales limites de la technique est liée à la diminution de la pénétration des ultrasons avec l'augmentation de leur fréquence. Ainsi au-delà de 80 MHz, la technique est limitée à l'étude de structures superficielles comme l'œil par exemple. De même l'étude de la croissance tumorale est pour le moment limitée à des tumeurs bien visibles en mode B conventionnel. Des études ont pu être réalisées pour évaluer la croissance tumorale (Jouannot E, 2006) mais cette approche est limitée car elle se cantonne à la dimension de la tumeur ou à l'étude de sa macro vascularisation. Elle ne permet pas d'en évaluer la perfusion tissulaire comme cela peut être le cas avec les échographes cliniques (Krix M, 2003 ; Iordanescu I, 2002 ; Lucidarme O, 2006 ; Rouffiac V, 2006). En outre elle ne permettra pas de voir les tumeurs isoéchogènes en mode B fondamental, aspect qu'il est possible de rencontrer dans le foie notamment.

Des agents de contraste ultrasonore ont été développés dans le but d'améliorer la qualité des images des tissus vascularisés. Ces agents sont des microbulles de gaz encapsulées, de dimension proche de celle des globules rouges (diamètre compris entre 2 et 10 µm). Ils sont injectés dans le système vasculaire et ne diffusent pas dans les tissus. En raison de leur importante différence de densité et de compressibilité avec les tissus biologiques, ces microbulles rehaussent l'intensité du signal ultrasonore rétrodiffusé. De plus, elles possèdent une réponse harmonique plus importante en intensité que les tissus. Leur visualisation, même dans de petits capillaires, devient possible par l'étude de ce signal. Des séquences d'imagerie reposant sur cette détection sont désormais disponibles sur des nombreux échographes cliniques et utilisées pour l'évaluation quantitative de perfusion et de microcirculation.

Les systèmes de haute résolution ne proposent pas pour l'instant de mode d'imagerie dédiée pour visualiser de manière spécifique et sensible le produit de contraste ultrasonore. Ceci tient en partie à la difficulté de concevoir des transducteurs ayant une largeur de bande suffisante pour recevoir des harmoniques à hautes fréquences. La solution passe par l'utilisation de modes subharmonique et ultra-harmonique (Goertz DE, 2005 et 2006), mais également par l'utilisation de produits de contraste adaptés spécifiquement aux hautes fréquences. En effet les produits de contrastes ultrasonores utilisés en clinique sont optimisés pour des fréquences allant de 1-7 MHz, et ne sont pas nécessairement optimaux pour des fréquences au delà de 30 MHz. Des travaux sont donc menés aussi bien sur la conception des produits de contraste ultrasonore que sur les modes d'imageries de contraste à haute fréquence.

Enfin le passage d'une acquisition 3D vers une acquisition 4D à haute résolution (ou 3D temps réel) est un enjeu comparable à ce qu'il peut être en échographie clinique. Des développements sont en cours pour accélérer l'acquisition d'un volume 3D et tendre vers le temps réel.

Enfin le développement d'agents ciblés se fixant sur des récepteurs particuliers ouvre la voie à l'imagerie moléculaire (Korpanty G, 2005). Les recherches actuelles s'emploient également à encapsuler non seulement un gaz mais un médicament à l'intérieur de ces microbulles (Zhao YZ, 2005). Les microbulles combineraient alors une fonction d'agent de contraste et de vecteur thérapeutique. Leur destruction

locale par une onde de forte puissance acoustique permettrait de délivrer ce médicament à de forte concentration et de façon très locale, limitant ainsi les effets indésirables sur les autres tissus.
Outre leur coût modéré, les systèmes ultrasonores présentent l'avantage d'être peu encombrants et facilement déplaçables au sein d'une animalerie. De plus, leur utilisation répétée ne présente aucun risque pour les animaux.

III-2.3 L'imagerie par résonance magnétique (IRM)

Principe de fonctionnement

L'imagerie par résonance magnétique nucléaire est une technique d'imagerie médicale d'apparition récente (début des années 1980) permettant d'avoir une vue 2D ou 3D d'une partie du corps. Elle est basée sur le principe de la résonance magnétique nucléaire (RMN)
L'IRM exploite le fait que les noyaux de certains atomes possèdent un moment magnétique de spin. C'est en particulier le cas de l'atome d'hydrogène ^{1}H qui est présent en grande quantité dans les molécules qui composent les tissus biologiques comme l'eau ($H^{2}O$) et les molécules organiques.
Ainsi les atomes du tissu que l'on veut étudier sont placés dans un champ magnétique constant et très intense (quelques Teslas pour les appareils d'IRM actuels, soit environ 60 000 fois supérieur au champ magnétique terrestre), ce qui provoquerait l'alignement de leurs spins. Ces mêmes atomes seront par la suite soumis à une onde électromagnétique oscillante d'une fréquence bien particulière dite fréquence de résonance ou fréquence de Larmor. En effet, pour que le champ oscillant puisse avoir un effet notable sur les atomes, il faut qu'il entre en résonance avec ceux-ci. Autrement dit, il faut que sa fréquence soit ajustée au « mouvement de rotation » de ces spins. Le choix de la fréquence de Larmor permet donc de cibler quels atomes qui seront alors imagés en fonction de l'intensité du champ magnétique.
Le retour à la position d'équilibre engendra un signal électromagnétique « dit de précession », qui est mesuré au moyen d'une antenne réceptrice. Il est donc possible, en appliquant une combinaison d'ondes électromagnétiques à haute fréquence sur une partie du corps, et en mesurant le signal réémis par certains

atomes (comme l'hydrogène) de déterminer la composition chimique et donc la nature des tissus biologiques en chaque point du volume imagé.
L'IRM peut aussi apporter des informations fonctionnelles (IRMf), en se basant, par exemple sur l'aimantation de l'hémoglobine contenue dans les globules rouges désoxygénés du sang (imagerie BOLD, Blood Oxygenation Level Dépendent). L'oxyhémoglobine qui est présente dans les globules rouges oxygénés possède un moment diamagnétique et ne sera donc pas active en IRM. Mais lorsque l'oxygène est consommé par les tissus, l'hémoglobine prend progressivement la forme de désoxyhémoglobine qui possède un moment paramagnétique et visible en IRM.
Récemment le développement de produits de contraste pour l'IRM a rendu possible la mesure de nombreux paramètres biologiques. Certains agents de contraste sont non spécifiques et améliorent par accumulation passive et d'une façon globale le contraste des bordures d'un tissu par rapport à un autre. Ils permettent également d'évaluer d'une manière semi quantitative le volume vasculaire, la perméabilité des capillaires et le flux sanguin (Gillies RG, 2002). D'autres plus spécifiques sont ciblés pour un antigène ou activés par une protéine particulière (Lyons SK, 2005).

L'IRM du petit animal

Pour l'imagerie de la souris, la résolution de l'IRM a dû être adaptée à la taille des structures à imager. Par rapport à l'homme, le volume élémentaire a été divisé par 10000, pour atteindre des dimensions caractéristiques de l'ordre de quelques dizaines de micromètres. Cette résolution spatiale a pu être atteinte en utilisant des gradients de champ magnétique plus importants ainsi que des champs magnétiques très intenses (de 3 à 10 teslas) réalisant une IRM dite à très haut champ. Ainsi, des résolutions de 25 µm pour des organes isolés et de 110 µm pour la souris entière ont pu être atteintes in vitro. La réduction du volume de mesure engendre une réduction dans le rapport signal sur bruit. Sur l'animal vivant, une durée d'acquisition de trois heures permet l'obtention d'images dont la résolution est comprise entre 110 et 160 µm.
Bien que l'IRM mette en jeu des énergies très faibles, respectant ainsi l'intégrité des tissus et des cellules, le contraste spontané des tissus mous est relativement bon et permet de distinguer les organes sans aucun produit de contraste, à l'exception du foie (Aprahamian M, 2004). Cependant une meilleure détection des tissus a été observée chez la souris en injectant un produit de contraste exogène qui modifie la

susceptibilité locale du milieu en s'y accumulant. Les ions de gadolinium, de manganèse et de fer composent typiquement la base des principaux agents de contraste. Ces agents peuvent être, entre autres, des marqueurs de l'angiogénèse utiles dans des études de cancérologie ou des marqueurs des plaques amyloïdes pour les études concernant la maladie d'Alzheimer. La technique d'imagerie BOLD permet aussi l'étude de la vascularisation des tumeurs chez la souris (Thomas CD, 2004) en utilisant un carbogène.

Les résolutions offertes par les nouveaux appareils ont multiplié les applications potentielles de l'IRM chez les petits animaux de laboratoire. L'IRM, en tant qu'imagerie anatomique et fonctionnelle, est devenue l'une des plus prisées pour l'imagerie haute résolution des souris porteuses de tumeurs ou d'anomalies anatomiques. Le cerveau, le cœur, les poumons et les reins font parties des organes couramment étudiés (Moats R, 2000). L'IRM permet aussi de dimensionner et de localiser les tumeurs ou leurs métastases tout en visualisant le phénotype des individus en 3D.

Les réserves qui pourraient être formulées à ce jour à l'encontre de l'IRM

Le prix de l'installation d'une IRM de petit animal reste pour le moment prohibitif. En effet le prix de l'aimant dépasse les 2 millions de dollars et il demande en outre une considérable structure de maintenance avec des techniciens, des physiciens, et de programmeurs.

La durée d'acquisition des images constitue le deuxième facteur limitant son usage. L'IRM reste une méthode d'imagerie relativement longue. Les temps d'acquisition s'étalonnent entre une demi-heure (Lederlin M, 2006) et plus de 4 heures (Choquet P, 2009).

L'imageur à IRM fournit une énorme quantité d'information, bien supérieure à celles fournies par le scanner, en une courte durée, ceci peut submerger les investigateurs et les ordinateurs. Le traitement et l'analyse des informations vont engendrer par conséquence des dépenses et une complexité supplémentaires.

Enfin, s'il est clair que l'augmentation de l'intensité du champ améliore la SNR et par conséquence la résolution du système, son influence sur l'animal expérimental reste inconnue.

III-2.4 Le scanner par émission de positron PET-SCAN

Principe de fonctionnement

La tomographie par émission de positron (TEP) utilise les positrons (anti-particule associée à l'électron qui possède une charge électrique élémentaire positive, mais de même spin et de même masse que l'électron) qui une fois émis ont un parcours moyen de quelques millimètres dans les tissus humains. En percutant un électron du milieu, une réaction d'annihilation électron-positron se produit et donne naissance à deux photons gamma (chacun d'énergie 511 Kev) qui sont émis dans 2 directions diamétralement opposées. La technique d'imagerie TEP est basée sur la détection de ces photons par des détecteurs disposés en couronne.

Le PET-Scan (pour Positron Emission Tomography) constitue une technique d'imagerie qui s'intéresse plus au fonctionnement d'un organe qu'à sa structure. Tout comme la scintigraphie. Elle repose sur l'administration d'un traceur qui émet une radioactivité (rayonnement β) par injection ou par inhalation, dont la distribution dans l'organisme sera détectée grâce à un scanner particulier. Les isotopes utilisés sont de demi-vie très brève (de quelques minutes à quelques heures). Lors de leur désintégration radioactive, ils émettent un positon (ou positron pour les auteurs anglo-saxon).

Le principe du PET-Scan repose sur la détection simultanée (détection en coïncidence) de ces DEUX photons. Les détecteurs du PET-Scan sont disposés en couronne, réalisant un véritable "anneau de détecteurs" autour du sujet aptes à détecter les photons émis à 180° l'un de l'autre. Ils transformeront les photons gamma en photons lumineux via des scintillateurs reliés à des photomultiplicateurs permettant la détection d'un très faible nombre de photons.

Les photons émis à 180° l'un de l'autre étant détectés par des cristaux opposés, l'endroit précis de l'annihilation se trouve donc sur la ligne rejoignant ces cristaux. Grâce à l'enregistrement de ces "lignes" dans les différentes directions, le système informatique du PET-Scan calcule l'endroit précis où s'est produite l'annihilation, et donc la présence du traceur au niveau des tissus.

Le principe de fonctionnement du PET-Scan lui confère une multitude d'applications dont la plus importante est sans doute la possibilité de marquer des molécules organiques (métabolites, médicaments) à l'aide d'isotopes radioactifs tels que le carbone (^{11}C) , l'azote (^{11}N), l'oxygène (^{15}O), le fluor (^{18}F), le Gallium (^{68}Ga), ou l'iode

(^{124}I), et d'obtenir ainsi l'opportunité de les suivre dans l'organisme à des concentrations extrêmement faibles dites « à l'état de traces », c'est-à-dire sans effet biologique (Gambhir SS, 2002).

Le PET-Scan en oncologie

Le ^{18}FDG (2-18F- fluoro-2-déoxy-D-glucose) est la molécule la plus souvent utilisée en clinique. Il s'agit d'une molécule de glucose dont l'un des groupements hydroxyle (OH), en position 2, a été remplacé par un atome de fluor radioactif (^{18}F). Les cellules cancéreuses sont dotées d'un métabolisme plus actif que les cellules normales et consomment beaucoup plus de glucose et absorbent donc le ^{18}FDG. Comme ce dernier n'est pas métabolisable, il restera plus longtemps que le glucose dans la cellule (cancéreuse ou non). Plus les cellules cancéreuses seront agressives et plus elles se multiplieront rapidement, plus elles capteront du ^{18}FDG.

La spécificité du PET-Scan dans le diagnostic de cancer n'est pas absolue. En effet l'augmentation du métabolisme du glucose peut aussi s'observer au cours de processus infectieux ou inflammatoires, ou sur des cellules au métabolisme particulièrement actif comme les cellules cérébrales ou musculaires. A l'inverse, certaines tumeurs malignes peuvent n'avoir qu'une faible consommation de glucose. Il s'agit notamment de tumeurs nécrotiques ou de tumeurs de bas grade. Ainsi la spécificité de détection tumorale par le ^{18}FDG n'est donc pas absolue.

Le PET-Scan du petit animal

Actuellement les PET-Scan dédiés au petit animal utilisent en règle générale des cristaux de petite taille (1-2 mm) couplés à un système de photomultiplication (PMT) pour améliorer leur résolution intrinsèque.

La résolution des PET-Scan dotés de systèmes cristaux/PMT commercialisés à l'heure actuelle peut atteindre 1 mm. Leur sensibilité est de 2 à 3 %, ce qui correspond à une limite de détection de quelques picoMoles de traceurs. En théorie la résolution d'un système peut être améliorée en diminuant la taille des cristaux qui forment le récepteur. Le problème réside dans le fait qu'il est techniquement très difficile de diminuer les dimensions des cristaux en deçà d'un certain seuil sans les endommager.

D'autres alternatives ont été proposées et sont en cours d'évaluation telle que la fusion des cristaux et leur remplacement par un système de réception en phase solide. Un des modèles les plus prometteurs est fabriqué en Cadmium, Zinc et Telluride (CdZnTe). La sensibilité du PET-Scan constitue un critère très important de sa performance, en particulier afin de diminuer la dose du traceur radioactif et partant de l'irradiation résultante. Cette dernière est une des limitations actuelles de l'utilisation du PET-Scan chez le petit animal surtout en cas de suivis longitudinaux ou les doses substantielles d'irradiation pourraient influencer les résultats.

Le PET-Scan peut être utilisé chez la souris pour visualiser les distributions spatiales et temporelles de marqueurs avec un échantillonnage temporel rapide. Dans ce contexte, il représente un outil unique pour la compréhension du déroulement des processus biologiques dans le temps et chez le même animal. En effet, seul cette technique permet de suivre, aux décours d'un examen, les variations de distribution d'un marqueur moléculaire à des concentrations dites de traces. La possibilité de marquer un nombre très important de molécules permet d'appréhender les processus biologiques dans leur ensemble en quantifiant leur pharmacodynamie ou leur pharmacocinétique.

Les temps d'acquisition d'une image peuvent être extrêmement courts (de l'ordre de la seconde) lors des séquences d'imagerie dynamique du cœur pour des examens qui durent au total quelques dizaines de minutes (Schelbert HR, 2003). Malheureusement, le marquage de molécules requiert des installations considérables (nécessité d'un cyclotron pour produire les radiotraceurs) rendant leurs disponibilités faibles. Certains radiotraceurs comme le ^{18}FDG possèdent une demi vie suffisante pour être utilisés hors des centres de production. Etant limitée à une résolution de l'ordre de 2 mm, le micro-PET-Scan, est parfois associé à une autre technique d'imagerie fournissant une meilleure résolution afin de disposer par superposition des repères anatomiques (IRM, micro-CT).

PET-Scan Versus IRM fonctionnelle

Aujourd'hui l'IRM fonctionnelle a remplacé le PET-Scan sur les tumeurs cérébrales**.** En effet, du fait d'une moindre résolution, le PET-Scan repère moins précisément les structures cérébrales sollicitées que l'IRM. Elle est utilisée par le neurochirurgien préalablement à certaine intervention afin de localiser des zones cérébrales actives**.**

L'IRM fonctionnelle a l'avantage d'être un examen de 2 à 5 fois plus rapide que le PET-Scan, non invasif, sans produit de contraste et précise au millimètre près. Le PET-Scan, par contre, a une faible résolution mais dispose d'un avantage sur l'IRM (son seul vrai d'ailleurs) qui est d'être accessible à tous, aux porteurs de stimulateur cardiaque par exemple.

III-2.5 SPECT (TEMP)

Principe

Le SPECT, sigle pour Single Photon Emission Computed Tomography (en français Tomographie d'Emission MonoPhotonique ou TEMP), est une technique d'imagerie nucléaire tomographique basée sur la scintigraphie. Le SPECT fournit une information fonctionnelle et permet de réaliser des images en 3D des organes et de leur métabolisme. Son principe ressemble à celui du PET-scan mais cette fois en « single photon » à partir d'un radio-isotope (dit radio-pharmaceutique) émettant un rayonnement gamma et non pas un positron lequel s'annihile en émettant deux photons gammas de haute énergie en direction opposée et qui seront détectés simultanément (on parle dans ce cas de détection en coïncidence).

Le SPECT utilise donc un traceur de radioactivité gamma. Un photon gamma est émis lors de la désintégration des noyaux instables du radio-traceur. L'obtention d'une image repose sur la détection de ce photon par des caméras ultrasensibles similaires à celle utilisées en PET, au travers de cristaux et appareillages électroniques spécialement dédiés. Des collimateurs, installés devant ces caméras, sélectionnent les photons selon leur angle d'incidence, la direction d'émission des photons étant retrouvée du fait de la géométrie des collimateurs. L'image obtenue est initialement la projection de la répartition dans l'espace du radio-pharmaceutique sur le détecteur. Les systèmes d'imagerie se composent de plusieurs caméras montées sur un plateau rotatif permettant de recueillir plusieurs projections simultanément.

La dimension non fournie par l'imagerie SPECT est la profondeur d'émission du photon que les techniques de tomographie permettent de retrouver grâce à différents algorithmes de reconstruction. Les isotopes couramment utilisés en SPECT comportent, entre autres, des éléments comme le Technétium (^{99m}Tc), l'indium (^{115}In)

ou l'iode (^{123}I, ^{131}I). Typiquement, ces isotopes sont rattachés chimiquement à des molécules d'intérêt biologique, comme des anticorps, des médicaments, des hormones ou des métabolites.

Le SPECT du petit animal ou imagerie microSPECT

Bien que l'imagerie scintigraphique des traceurs monophotoniques ait largement fait ses preuves en clinique humaine, son usage en imagerie de l'animal de laboratoire reste paradoxalement moins développé, notamment en comparaison avec la PET-Scan. Cette méthode d'imagerie comporte pourtant de nombreux avantages, tels que la sensibilité, la disponibilité de nombreux radioéléments pharmaceutiques à demi-vie plus ou moins longue, la possibilité de réaliser une imagerie multi-isotope, ainsi qu'une quantification absolue et relative à travers les nouveaux traitements d'images disponibles.

En imagerie scintigraphique monophotonique du petit animal, le compromis entre résolution spatiale et sensibilité est le point critique. Il faut en effet chercher à minimiser l'activité radioactive totale du radioélément administré (c'est à dire en prenant en compte non seulement l'activité de l'échantillon utilisé exprimée en curies ou en becquerels, mais aussi sa période), mais tout en maintenant un taux de comptage suffisant pour garantir une bonne résolution spatiale et un bon contraste d'image, ainsi q'une durée d'examen la plus courte possible. En d'autre terme il faut à la fois augmenter la sensibilité tout en garantissant la meilleure résolution spatiale possible.

Cette résolution spatiale est déterminée d'une part par la longueur et le diamètre des tubes du collimateur et d'autre part par la distance entre le sujet et le détecteur. Il est ainsi possible d'obtenir chez la souris par une diminution de la taille des collimateurs et par une multiplication de leur nombre des résolutions inférieures à 1 mm avec des sensibilités acceptables (Constantinesco A, 2007). L'imagerie microSPECT bénéficie en effet de plusieurs avancées technologiques nouvelles particulièrement performantes visant à améliorer la résolution spatiale au niveau de paramètres tels que la multiplication du nombre de caméras ou l'utilisation de collimateur à ouverture codée tels que le « multi-pinhole plan » ou le « multi-pinhole cylindrique »,……

Champs d'application de l'imagerie préclinique microSPECT

La sensibilité de la SPECT est significativement plus faible que celle du PET, rendant difficile le suivi en temps réel des processus transitoires (« tracking » anglo-saxon) aux décours d'un examen. Pour cette raison, la plupart des études sur le petit animal seront statiques, rapportant la distribution quasi stable sur toute la période d'analyse du radiotraceur dans l'organe étudié. L'imagerie complète d'un organe de souris dure typiquement une heure.

Comme la demi vie de certains radiotraceurs est largement supérieure à ce délai (6 heures pour le Technétium 99m) et peut même atteindre plusieurs dizaines de jours (60 jours pour l'Iode 125) elle autorise d'une part leur utilisation hors des centres de production ainsi que la réalisation d'une imagerie séquentielle permettant de cerner une évolution tempo-spatiale du traceur sans accroître l'activité radioactive totale subie par l'organisme du petit animal.

Les champs d'application de l'imagerie préclinique par SPECT incluent entre autres des possibilités d'étude des interactions ligands-récepteurs sur des périodes longues de plusieurs heures à plusieurs jours. En effet cette capacité d'analyse de cinétiques lentes mais aussi plus rapides est obtenue grâce aux améliorations instrumentales, laquelle portent sur la sensibilité ainsi que la possibilité de réalisation d'imagerie simultanée de plusieurs compartiments biologiques marqués avec des isotopes différents. Actuellement l'imagerie cérébrale avec le suivi de la dopamine, l'imagerie de l'expression de gène ou l'imagerie cardiaque constituent les domaines de prédilection de l'imagerie du petit animal par SPECT (Acton PD, 2003 ; Auricchio A, 2003).

Couplage de l'imagerie SPECT avec d'autres modalités

La faible résolution des informations anatomiques obtenue avec le SPECT (autour de 1 mm) peut être compensée par l'emploi de systèmes intégrant un scanner à rayon X ou une IRM. L'image moléculaire sera alors superposée après recalage à l'image anatomique.

Couplage SPECT avec CTScan (ou TEMP/TDM)

Le développement du couplage SPECT-CTscan est une conséquence logique du succès antérieur du PETScan, la première de ces techniques d'imagerie hybrides. Dans ce cas également, l'information fonctionnelle du SPECT est complétée par le couplage avec le CTscan qui apporte l'information anatomique et morphologique correspondante. Ces deux modules étant tomographiques, ils permettent une

imagerie tridimensionnelle, avec des vues en coupes de l'activité fonctionnelle cellulaire dans les 3 plans de l'espace.
Ce CT scanner est comparable à ceux utilisés dans les services de Radiologie mais n'est utilisé ici que pour optimaliser l'imagerie SPECT. Il diffère des CT classiquement utilisés en Radiologie par un plus bas débit de rayonnements X émis. Une autre différence est qu'en principe, aucun produit de contraste radiologique n'est utilisé-injecté.
L'information fournie par le module CT est triple:
1) localisation anatomique exacte de la modification fonctionnelle détectée par le SPECT
2) forme et dimensions de la zone lésionnelle
3) "structure" de celle-ci (par exemple du caractère ostéolytique ou ostéoblastique, ostéo-condensant de lésions squelettiques). Ces avantages cliniques différeront suivant le type d'examen SPECT.

Couplage SPECT avec MRI (ou TEMP/IRM)
Le couplage SPECT/IRM est beaucoup moins fréquent. Il fait en effet systématiquement appel à des installations IRM à haut et même très haut champs, susceptibles d'interagir fortement avec les détecteurs nucléaires. La technologie et l'environnement de l'IRM haut champ constituent ainsi les freins à leurs emplois en routine en imagerie préclinique multimodale.
Il est actuellement admis que l'utilisation d'appareils IRM dédiés à bas champ est une solution qui permet l'intégration en ligne et côte à côte des deux modalités avec une résolution spatiale des images IRM largement adaptée à la fusion de repères anatomiques avec les informations fonctionnelles de la SPECT.

III-2.6 L'imagerie optique

Principe
L'imagerie optique utilise les propriétés de la lumière quelle soit visible, ultra-violette ou infra-rouge pour réaliser une imagerie in vivo. Tous ces divers types de lumières sont constituées d'ondes électromagnétiques de nature double, à la fois ondulatoire (caractérisée par une longueur d'onde) et corpusculaire (photon). En tant que telle, elle est apte à pénétrer les tissus vivants et à y parcourir un trajet qui dépendra de sa

longueur d'onde, du pouvoir d'absorption du tissu traversé et des phénomènes de réflectance, de diffusion (scattering des auteurs anglo-saxons) et d'anisotropie (variations de ces paramètres en fonction de la direction). A l'évidence l'utilisation de l'imagerie optique ne peut concerner que des tissus d'épaisseur réduite du type épithélium et muqueuse.

Mais ce type d'imagerie a connu ces dix dernières années un développement particulièrement important en biologie du vivant. Ainsi l'imagerie directe de cellules vivantes est devenue un outil fondamental pour étudier des processus biologiques. De plus, les avancées technologiques dans le domaine de la bio-imagerie avec le développement de caméras CCD (pour charged couple device) ultrasensibles à très haute résolution rendent aujourd'hui possible la détection de photons directement *in vivo* chez le petit animal. Mais les tissus vivants constituent un milieu très fortement diffusant : en conséquence la lumière va emprunter des trajets au hasard et donner une image diffusée et floue qu'elle soit captée directement aux travers des tissus par diffusion ou indirectement par réflexion.

Malgré ces restrictions, les techniques d'imagerie optique offrent la possibilité d'un suivi spatio-temporel en temps réel de processus biologiques de manière non invasive, directement au sein d'un organisme vivant. Les deux modalités d'imagerie optique du petit animal les plus en vue sont la bioluminescence et la fluorescence.

Imagerie en bioluminescence

Principe

La réaction chimique de bioluminescence apte à produire de la lumière est souvent observée dans le milieu marin : bactéries annélides (vers marins), mollusques, dinoflagellés (grosses cellules), poissons…. Quelques exemples existent aussi dans le milieu terrestre, la luciole ou vers luisant étant sûrement l'exemple le plus connu et le plus étudié d'entre tous. Dans ce dernier exemple la production de lumière est liée à la réaction entre un catalyseur enzymatique (la luciférase) et un substrat (la luciférine).

L'imagerie par bioluminescence repose sur la capacité à utiliser le gène codant pour la luciférase (gène Luc) comme un gène marqueur. Ce gène Luc est inséré dans un autre gène dont l'activité est l'objet de l'étude. Si celui si est actif, le gène marqueur (aussi appelé rapporteur) sera aussi transcrit et traduit, synthétisant alors de la luciférase. Cette enzyme, en présence de luciférine et d'ATP, sera responsable d'une

émission de photons. Ces photons pourront être captés par des caméras à haute sensibilité et retranscriront l'activité du gène étudié. Le gène de la luciférase peut être, par exemple, transfecté dans des cellules cancéreuses qui pourront produire de la lumière en présence du substrat, lequel devra être fourni par voie exogène.

Imagerie par bioluminescence chez le petit animal

Le système d'imagerie par bioluminescence est composé d'une caméra CCD haute sensibilité qui est placée dans une chambre noire d'imagerie. Cette caméra est reliée à un ordinateur équipé d'un logiciel dédié. Avant l'acquisition proprement dite, une photographie du sujet est prise pour y superposer ultérieurement les données recueillies par la caméra, après injection intraveineuse du substrat de la réaction : la luciférine.

Les dispositifs actuels d'imagerie recueillent des informations de projections 2D. Toutefois des systèmes 3D sont en cours de développement, utilisant soit plusieurs caméras, soit déplaçant la caméra autour de l'animal. La sensibilité de la caméra est un facteur essentiel et elle est optimisée pour la détection d'un nombre très faible de photons grâce à un photomultiplicateur. Afin d'éviter le bruit de fond, l'animal est positionné dans une chambre noire empêchant toute entrée de lumière extérieure. De plus, pour diminuer le bruit électronique, les éléments CCD sont refroidis à basse température (autour de -100°C). Les champs de vision de la caméra et sa résolution permettent l'imagerie d'animaux de petite taille. Les appareils commerciaux existant sur le marché offrent des champs de vision large (environ 25 cm) permettant l'imagerie de plusieurs souris ou rats avec une résolution d'environ 3-5 mm. Les temps d'acquisition sont assez rapides et dépendent de l'application. En oncologie, la détection de tumeurs sur un corps entier de souris se fait typiquement avec des durées maximum d'acquisition de 3 minutes.

La bioluminescence a été largement utilisée chez la souris pour l'évaluation de la transcription ou pour l'analyse de l'activité de promoteurs dans des processus d'expression de gènes ou de protéines (Contag CH, 2002). En cancérologie, la croissance tumorale, ainsi que le développement de métastases, peuvent être étudiés après injection de cellules transfectées avec de des gènes exprimant la luciférase comme gène rapporteur (Sarraf-Yazdi S, 2004). De la même manière,

l'effet d'un agent thérapeutique sur la croissance tumorale peut être étudié (Jenkins DE, 2003).
Cette technique présente l'avantage d'être relativement rapide à mettre en œuvre (temps d'acquisition court), relativement peu coûteuse par rapport aux autres techniques et représente une alternative non ionisante à l'imagerie PET qui permet, elle aussi, de suivre l'activité d'un gène.

Les limites de l'image par bioluminescence
Il faut signaler certaines limitations dans la diffusion de cette technique. En effet, concernant la résolution de ce type d'imagerie, elle est certes susceptible de visualiser la réponse de quelques cellules dans un milieu de culture avec une résolution d'environ 60 µm. Mais la résolution chez l'animal est fortement altérée (entre 3-5 mm) en raison des effets d'atténuation et de diffusion qui interviennent au niveau des tissus traversés. Ces mêmes effets rendent la quantification délicate sur des tissus non superficiels. Enfin la transfection de cellules cibles in vivo par le gène de la luciférase requiert une haute technicité.

Imagerie en fluorescence
Principe
L'imagerie par fluorescence repose sur la capacité de certaine molécules à absorber de la lumière à une longueur d'onde donnée puis à en réémettre à une longueur d'onde légèrement plus élevée. La molécule fluorescente (dite fluorochrome, chromophore ou fluorophore) atteint un niveau d'énergie supérieur, dit « état excité », lorsque elle absorbe l'énergie d'un photon (lumière d'excitation) et retrouve son état stable par l'émission d'un photon (lumière d'émission). Il existe un grand nombre de fluorochromes (protéines, cristaux, colorants synthétiques) qui sont chacun caractérisés par leur spectre d'excitation et d'émission de lumière. Le fluorophore peut être une protéine exprimée directement au sein des cellules, comme dans le cas de la GFP (Green Fluorescent Protein), ou peut être une petite molécule organique greffée sur un composé d'intérêt (molécule « tagée »).
L'imagerie par fluorescence offre ainsi la possibilité de suivre en temps réel, de façon non invasive, la biodistribution de drogues au sein d'un organisme ce qui représente un atout considérable pour l'évaluation et l'amélioration de nouvelles molécules thérapeutiques. De plus, avec le développement de sondes fluorescentes

spécifiques, il devient possible de cibler des récepteurs et d'imager des processus biologiques.

Les toutes premières études de microscopie à fluorescence furent réalisées sur des composés naturellement fluorescents, sans excitation lumineuse adjuvante. L'essor de l'imagerie en fluorescence est du, d'une part au développement des techniques de couplage d'anticorps à des particules fluorescents, et d'autre part, à la découverte des protéines fluorescentes (notamment la green fluorescent protein), nécessitant cette fois l'utilisation d'une excitation lumineuse monochromatique dans la zone d'absorption du chromophore (généralement réalisée avec un laser).

Il excite actuellement deux approches d'imagerie par fluorescence. Une directe qui consiste à intégrer dans la cible un rapporteur génétique codant pour une protéine fluorescente et une autre, indirecte, utilisant une sonde fluorescente qui se fixe à la cible.

Imagerie par fluorescence et expérimentation animale

Longtemps réservées à une utilisation in vitro, les applications de microscopie fluorescente in vivo se sont rapidement développées. L'implantation de chambre optique sur le dos de l'animal à permis de réaliser les premières études in vivo à haute résolution.

L'apparition des fibres optiques a permis ensuite l'exploration microscopique des tissus in situ par endoscopie. Avec l'apparition de capteurs CCD ultrasensibles aux faibles sources de lumière, de nouvelles applications corps entier sont apparues avec des résolutions macroscopiques. L'animal est placé dans une chambre noire. La source d'excitation qui est constituée par un laser qui balaye le corps de l'animal, excitant le fluorochrome. Ce dernier émet une lumière qui est captée au travers de filtres par une caméra CCD hautement sensible. Le signal reçu est ensuite analysé pour reconstruire une image. De nombreux systèmes existent et permettent d'obtenir soit des images planes par projection (en réflectance ou en transillumination), soit une image tomographique (dite FMT pour fluorescent microscopic tomography). Comme pour la bioluminescence (souvent les 2 modes sont couplés sur le même dispositif) les appareils commerciaux offrent un champ de vue large (environ 25 cm) permettant l'imagerie de plusieurs souris ou rats avec une résolution comprise entre 1 et 10 mm. Les temps d'acquisition dépendent du nombre de pixels acquis dans la

zone d'intérêt. Typiquement, l'image d'une tumeur portée par une souris requiert une durée d'acquisition de l'ordre de 5 minutes en FMT.

Utilisation en oncologie

L'imagerie par fluorescence a révolutionné la compréhension de la biologie en permettant de visualiser plusieurs phénomènes, notamment ceux impliqués dans le cancer tels que la mobilité des cellules cancéreuses, l'invasion, les processus de métastases ou encore l'angiogenèse. Par exemple la GFP est couramment utilisée pour suivre la croissance de tumeurs (implantées dans les poumons, la prostate, le cerveau, le pancréas, le sein ou encore les ovaires), et pour suivre le développement des métastases (Yang M, 1999). L'utilisation d'autres protéines fluorescentes telles que la RFP (Red Fluorescent Protein) autorise des co-marquages et donc l'étude de plusieurs processus en même temps. Ces études peuvent aussi être réalisées en utilisant des anticorps fluorescents qui vont cibler les cellules cancéreuses. De cette manière, il sera possible de suivre l'expression d'un gène d'intérêt au cours d'un traitement ou d'étudier la présence de récepteurs dans différentes lignées cellulaires (Hilger I, 2004).

Des sondes activables (la fluorescence est activée uniquement lorsque la cible a été atteinte par la sonde) sont désormais disponibles et permettent de détecter précocement et précisément les métastases (Ogawa M, 2009).

Il reste néanmoins un certain nombre de facteurs limitant l'utilisation de l'imagerie par fluorescence. La première est liée à l'absorption et/ou à la diffusion de la lumière dans des tissus profonds, absorbants ou diffusants tels que les poumons ou le foie. Ces limites peuvent être surmontées en ayant recours à la chirurgie pour accéder à ces organes : on parle alors de microscopie intra-vitale. Cependant, avec les développements instrumentaux récents (tomographie de fluorescence 3D, analyse spectrale,…) ainsi que les sondes spécifiques appropriées (notamment dans le proche infra rouge), il deviendra possible de cibler des récepteurs spécifiques et d'imager des processus biologiques plus en profondeur. Il faut aussi noter que l'absorption par des peaux pigmentées est plus importante (il est donc préférable de travailler sur des souris nudes ou des souris épilées). La diffusion des photons au sein des tissus et les mouvements de l'animal durant la prise d'image limitent la résolution spatiale de cette technique. La quantification du signal reste complexe et

nécessite l'emploi d'algorithme puissant pour ne pas être perturbée par le bruit de fond (autofluorescence des tissus) et les phénomènes d'atténuation.

L'ensemble des applications et limites des modalités d'imagerie des petits animaux est résumé au niveau du tableau 1.

IV Le carcinome hépatocellulaire

IV-1 Contexte clinique et thérapeutique

IV-1.1 Généralités

L'incidence du carcinome hépatocellulaire (CHC) est en perpétuelle augmentation dans les pays occidentaux. Ainsi aux états unis elle est passée de 1,4 pour 100 000 habitants pour la période de 1976-1980 à 2.4 dans les années 90 (El-Serag HB, 1999). Actuellement, il constitue le cinquième cancer en terme de fréquence et la troisième cause de mortalité par cancer.

Le pronostic du carcinome hépatocellulaire reste très sombre. En effet plus que 80% des cas seront diagnostiqués à des stades avancés correspondant à des tumeurs non résécables ou métastatiques. Même pour des cancers pris en charge à des stades précoces, 50% vont présenter une récidive dans les 2 ans.

Malgré les efforts prodigués, son traitement systémique reste inefficace, ainsi qu'en attestent d'une part un très faible taux de réponse tumorale et d'autre part l'absence de bénéfice en terme de survie. Cette situation a rendu la communauté médicale sceptique à l'égard du traitement systémique du carcinome hépatocellulaire, et ceci pendant très longtemps, jusqu'à l'avènement de nouvelles voies telles que notamment des thérapeutiques ciblées ayant fait leurs preuves dans la prise en charge d'autres tumeurs. Cette lueur d'espoir dans la prise en charge potentielle de ce type de cancer a suscité un regain d'intérêt pour le carcinome hépatocellulaire.

Plusieurs facteurs vont contribuer à accroître les difficultés à développer un traitement efficace du carcinome hépatocellulaire :

1) L'hétérogénéité cellulaire, l'une des caractéristiques fondamentales du carcinome hépatocellulaire, est due à une variabilité des étiologies et des facteurs de risque de ce cancer ce qui impliquerait plusieurs voies de carcinogenèse.

2) La cirrhose hépatique, qui constitue le facteur de risque le plus fréquent du développement d'un cancer hépatocellulaire, va compliquer le tableau clinique et l'évolution médicale. Elle provoquera en effet une hypertension portale, un hypersplénisme avec séquestration plaquettaire, des varices oesophagiennes et de saignements digestifs, une hypo albuminémie, etc…, tous ces facteurs auront en

outre pour conséquence l'altération de la pharmacocinétique des médicaments. Le choix de l'agent cytotoxique ainsi que la détermination de la posologie optimale en seront influencés.

3) Le carcinome hépatocellulaire est connu pour exprimer le gène MDR-1 (multidrug resistant gene) (Kuo Mt, 1992; Huang M, 1999). Ce qui constituerait un des mécanismes de sa résistance à la chimiothérapie (Huang M, 1999).

4) Les études cliniques contrôlées sont de manière générale perturbées par l'agressivité de cette tumeur qui rend difficile la définition d'un point limite pour l'étude et est à l'origine des controverses concernant les cohortes de témoins appropriées.

IV-1.2 Carcinome hépatocellulaire et chimiothérapie

Bien qu'une multitude d'études contrôlées aient été réalisées utilisant la plupart des classes de chimiothérapie disponibles, il n'existe pas à l'heure actuelle d'évidence qu'un traitement ou une combinaison de traitement soit particulièrement efficace dans le traitement du carcinome hépatocellulaire. En effet les taux de réponse sont faibles et de courte durée. Plus important encore, le gain en terme de survie après une chimiothérapie reste à démontrer.

En monothérapie, la doxorubicine reste l'agent le plus utilisé dans le traitement du carcinome hépatocellulaire. Malgré des études initiales faisant état de réponses du moins encourageant (Johnson PJ, 1978), les études ultérieures ont été décevantes et n'ont pas pu confirmer les données initiales. En effet, dans une grande étude contrôlée portant sur 109 cas, aucun effet bénéfique de la doxorubicine n'a été démontré (Sciarrino E. 1985). En outre, dans une compilation de plusieurs études rassemblant 475 patients traités par doxorubicine pour un carcinome hépatocellulaire de stade avancé, seuls 16% d'entre eux avaient présenté une réponse au traitement et ceci avec une survie moyenne de 3 à 4 mois (Nerenstone SR, 1998). Dans le même temps, ce traitement est associé à de multiples effets secondaires d'ordre hématologique ou gastro-intestinal. Ainsi 63% des patients traités par doxorubicine vont présenter une neutropénie, 17% une neutropénie fébrile, 24% une thrombopénie, 13% une élévation des enzymes hépatiques et 7% une diarrhée (Yeo W, 2005).

L'epuribicine, un 4' epimer de la doxorubicine a été pressenti comme ayant une meilleure efficacité dans le traitement du carcinome hépato-cellulaire avec une plus faible morbidité. Mais cette amélioration n'a pas pu être confirmé (Hochster

HS,1985 ; Dobbs NA, 1994 ; Shiu W, 1986). Certains antimitotiques tels que le cisplatine, le 5-Fluorouracile (5-FU), le mitoxantrone, l'étoposide et la fludarabine n'ont pas réussi à démontrer une efficacité notable. D'autres plus récents tels que le paclitaxel, l'irinotecan, la gemcitabine, la capecitabine et la doxorubicine pégylée liposomale (Caelyx®, Schering Plough) ont été étudiés avec de résultats relativement médiocres (Chao Y,1998 ; Halm U, 2000 ; O'Reilly EM, 2001 ; Yang TS, 2000 ; Fuchs CS, 2002 ; Patt YZ, 2004). Enfin, parmi les nouvelles drogues le Nolatrexed, un nouvel inhibiteur de la synthèse de la thymidylate, et le T138067, un inducteur de l'apoptose n'ont pas montré une supériorité par rapport à la doxorubicine (Mok TS, 1999 ; Stuart K, 1999).

IV-1.3 Carcinome hépatocellulaire et polychimiothérapie

De multiples combinaisons thérapeutiques ont été essayées. Même si certaines d'entre elles présentent des taux de réponses relativement bons, la plupart de ces protocoles n'ont pas été validés par des études randomisées de phase III et cela en raison naturellement de l'hétérogénéité de la maladie et des biais de sélection des malades. En conséquence la signification clinique de ces combinaisons reste à démontrer. De plus la combinaison de plusieurs agents cytotoxiques comportera l'accumulation de leurs effets indésirables dont résultera une augmentation de la morbidité du traitement.

L'association gemcitabine et oxaliplatine (protocole Gemox) constitue actuellement l'une des plus validées dans cette indication. Taieb et coll. lui ont trouvé un taux de réponse à 19% dans le traitement de l'adénocarcinome hépatique de stade avancé, et ceci avec une toxicité acceptable (Taieb J, 2003).

Les résultats les plus impressionnants concernant un traitement combiné ont été observés avec un protocole associant de l'interféron-α, de la doxorubicine et du 5-FU (protocole PIAF) (Leung TW, 1999). Ce protocole avait donné dans une étude réalisée à Hong Kong un taux de réponse à 26%. Environ la moitié des malades inclus dans l'étude ont vu le taux de leur alpha-foetoprotéine (AFP) évalué avant le début du traitement chuter de 50%. Une diminution de taille des tumeurs est intervenue pour 9 des 50 patients inclus, tumeurs qui sont devenues résécables. Pour 4 d'entre elles, les pièces opératoires montraient l'absence de tout résidu tumoral. Malheureusement une autre étude plus récente (Yeo W, 2005) qui comparait la réponse à la doxorubicine en monothérapie à ce traitement combiné, n'a

pas retrouvé de différences significatives entre les 2 bras ni en terme de réponse tumorale au traitement avec 10,5% versus 20,9% respectivement ni en terme de survie avec 6,83 mois versus 8,67 mois respectivement. A noter que la morbidité liée au traitement était significativement plus importante en cas de traitement selon le protocole PIAF.

Il est donc admis pour l'instant qu'il n'existe pas un seul traitement ou une combinaison médicamenteuse qui puisse être défini comme étant le traitement standard du carcinome hépatocellulaire.

IV-1.4 Carcinome hépatocellulaire et thérapeutiques moléculaires ciblées

L'amélioration de la compréhension des bases moléculaires des mécanismes de l'oncogenèse dans le CHC ainsi que l'arrivée de nouveaux traitements ciblés ont permis la réalisation d'essais cliniques avec certains d'entre eux sur des carcinomes hépatocellulaires de stade avancé.

La première voie de thérapeutique moléculaire utilisée repose sur des études qui ont mises en évidence l'importance du récepteur de l'Epidermal Growth Factor (EGFR), et plus particulièrement de l'Epidermal Growth Factor 1 humain (EGFR/HER-1), de ses ligands EGF et du transforming growth factor alpha (TGF-α) dans l'oncogenèse du carcinome hépatocellulaire. Certains études ont même évoqué d'éventuels rôles autocrine, paracrine et endocrine de TGF-α et du EGFR/HER-1 dans la prolifération du CHC chez l'homme (Yamaguchi K, 1995). L'Erlotinib, un EGFR antagoniste, est un inhibiteur de la tyrosine kinase administré par voie orale (Tarceva®, Genetech inc., South San Francisco, CA). Il a fait l'objet dans un premier temps de 2 études cliniques qui ont démontré son innocuité malgré une faible efficacité en cas de CHC de stade avancé (Philip PA, 2005 ; Thomas MB, 2005). Ces résultats préliminaires plutôt satisfaisants n'ont malheureusement pas pu être reproduits au niveau des études ultérieures (Zhu AX, 2006).

La deuxième voie thérapeutique moléculaire testée repose sur l'inhibition de la néo-angiogenèse. Le CHC est en effet une tumeur vascularisée avec surexpression du Vascular Endothelial Growth Factor (VEGF) et augmentation de la densité micro-vasculaire ou « Micro Vessel Density » des auteurs anglo-saxons (Yamaguchi R, 1998). De plus, l'importance de la surexpression du VEGF est associée à une diminution de la survie (Chao Y, 2003 ; Jeng KS, 2004) ce qui en fait donc une cible thérapeutique potentielle dans le CHC. Le Bevacizumab (Avastin®, Genetech inc.)

est un anticorps monoclonal recombinant humanisé anti VEGF. Il s'est imposé comme alternative thérapeutique dans plusieurs cancers (Huwirtz H, 2004) : en plus de son effet antiangiogénique, il améliore la réponse à la chimiothérapie. En effet, la réduction de la vascularisation tumorale diminue la pression interstitielle au sein de la tumeur ce qui permet une meilleure diffusion de la chimiothérapie (Jain RK, 2001, Willett CG, 2004). Des études préliminaires ont démontré dans certains cas sélectionnés de CHC l'innocuité de ce traitement malgré de modestes résultats en terme de traitement du CHC (Schwartz JD, 2006 ; Zhu AX, 2006). Dans une autre étude de phase II, le Bevacizumab a été associé au protocole Gemox (gemcitabine et l'oxaliplatine) dans le traitement de CHC de stade avancé. Une telle association a eu une activité antitumorale modérée avec un taux de réponse à 20%, une médiane de survie globale de 9,6 mois et une médiane de survie sans progression de 5,3 mois (Zhu AX, 2006).
Tout dernièrement le Sorafenib, un nouvel agent thérapeutique moléculaire inhibiteur de transduction par blocage de la voie des MAPkinases, a montré des résultats prometteurs dans une large étude de phase II portant sur 137 patients (Abou-Alfa G, 2006). Dans cette étude, 5 patients ont présenté une réponse partielle et 49% des patients une prolongation de survie (SD ou survival delay) d'au moins 4 mois.

En conclusion, l'incidence du carcinome hépatocellulaire est en augmentation. Il est découvert dans plus de 80% des cas à des stades avancés et donc non résécable. La chimiothérapie conventionnelle est très peu efficace dans la prise en charge du carcinome hépatocellulaire, ce qui a découragé la communauté médicale pendant des décennies. Actuellement l'avènement de nouvelles thérapies ciblées a provoqué un regain d'intérêt pour ce cancer. En effet l'efficacité de ces médicaments dans d'autres indications telles que le cancer du rein constitue une lueur d'espoir dans la prise en charge du carcinome hépatocellulaire. Il va de soi que la validation de ces traitements dans la prise en charge de ce cancer nécessiterait une démarche expérimentale rigoureuse avant une l'application chez l'homme.

IV-2 Modèles animaux de CHC

Le pronostic relativement sombre du carcinome hépatocellulaire, son hétérogénéité, l'absence de moyen de dépistage ou de diagnostic précoce, et de moyens

thérapeutiques efficaces ont fait de son traitement un défit majeur. Il est primordial d'essayer de comprendre les différents mécanismes de carcinogenèse. Dans cette optique, les modèles animaux s'avèrent indispensables, et ils constituent souvent les seuls moyens disponibles pour tester la tolérance et l'efficacité de nouveaux agents anticancéreux avant de passer aux essais cliniques chez l'homme. En fonction du mode de l'induction de la tumeur, il excite plusieurs modèles animaux de carcinome hépatocellulaire.

IV-2.1 Modèles de carcinome hépatocellulaire chimiquement induits

Il s'agit de modèles obtenus par l'exposition de l'animal à certains produits chimiques connus pour induire un carcinome hépatocellulaire. L'avantage de ces modèles chimiquement induits est la similitude de leur histoire naturelle avec le processus de carcinogenèse observé chez l'homme avec la séquence lésion inflammatoire avec foyer de nécrose hépatique – fibrose cicatricielle avec cirrhose – puis foyers d'adénome et enfin adénocarcinome.

Ce type de modèles est susceptible de permettre l'identification de substances chimiques potentiellement carcinogènes pour l'homme et d'établir une relation entre l'exposition à un carcinogène et les modifications génétiques qui en découlent et qui seraient à l'origine de la carcinogenèse. Par contre ces modèles ont comme principaux inconvénients, outre un risque toxique pour l'investigateur, de dépendre du sexe, de l'âge et du terrain génétique du petit animal en ce qui concerne le développement du CHC, rendant difficilement prévisible en terme de réussite et de programmation la survenue de la tumeur.

Il existe deux classes principales d'agents chimiques considérés comme inducteurs de CHC chez le petit animal.

Les composés génotoxiques

Ces substances provoquent des dommages au niveau de la structure même de l'ADN, en association avec des composés dits « promoteurs » qui induisent après induction par un composé génotoxique l'expansion clonale des cellules pré-néoplasiques. L'hépatocarcinogène le plus utilisé chez la souris est le diethylnitrosamine (ou DEN), agent alkylant de l'ADN (Shiota G, 1999) en combinaison avec le phénobarbital comme agent promoteur (Heindryckx F, 2009). Des doses importantes et répétées de DEN sont nécessaires chez la souris pour

induire l'hépatocarcinogenèse en raison des mécanismes de réparation de l'ADN (Teoh NC, 2008). Il faut remarquer que ces agents sont également capables d'induire des CHC chez le rat.

Les composés non génotoxiques ; les inducteurs de prolifération de peroxysomes (PPS)

Cet autre type d'agents inducteurs de perturbation génétique (dont les principaux représentants sont le méthylclofenapate, le ciprofibrate, le fenofibrate, le clofibrate et le Wy-16,643) active l'hépatocarcinogenèse par le biais des récepteurs nucléaires des inducteurs de prolifération de peroxysomes alpha (PPARα). Particulièrement présents au niveau du foie, ces derniers vont à leur tour activer plusieurs gènes impliqués dans la prolifération cellulaire et l'apoptose. Les PPs sont également responsables d'une activation transcriptionnelle des oxydases peroxysomales, ce qui entraîne un stress oxydatif cellulaire et par conséquence aboutit à une mutation génétique. Ainsi, l'hépatocarcinogenèse n'apparaîtra qu'après une longue période de latence, en réponse à une exposition répétitive et à long terme à ces xénobiotiques.

IV-2.2 Modèles obtenus par xénogreffes dérivées de CHC humain

Ces modèles tumoraux utilisent des lignées cellulaires issues de CHC humain tels que HepG2, Hep3B, SMMC-7721, HuH7. Ces cellules tumorales doivent être injectés ou des fragments de tissu peuvent implantés chez des souris ou des rats immuno-déprimés. Il s'agit soit de rats ou de souris athymiques (nudes) déficientes en lymphocytes T soit de souris atteintes d'immunodéficience combinée sévère (SCID). Le développement d'une tumeur intervient au niveau du site d'implantation qui est souvent soit sous-cutané (xénogreffe ectopique) soit directement dans le foie (xénogreffe orthotopique).

Les modèles ectopiques sont en général plus faciles à obtenir et à suivre, avec une croissance souvent rapide, mais ils sont moins appropriés aux investigations in vivo du fait qu'ils ne sont pas dans l'environnement hépatique. De ce fait il est impossible d'évaluer l'interaction entre la tumeur et l'hôte (angiogenèse, invasion vasculaire, développement de tumeurs secondaires,…). Les xénogreffes orthotopiques sont plus utilisées dans l'évaluation in vivo de la biodisponibilité, de la pharmacocinétique et de la toxicité des agents anticancéreux lors d'évaluation en phase pré-clinique précédant tout essai clinique.

Dans ces modèles obtenus par xénogreffe, le processus naturel de la carcinogenèse qui se caractérise par une expansion rapide de certains clones cellulaires dotés d'avantages sélectifs va être contourné. De ce fait la greffe tumorale ne sera pas identique à la tumeur originale. Il est également important de noter que les phénotypes tumoraux et la réponse aux agents cytotoxiques peuvent varier remarquablement en fonction des lignées cellulaires utilisées. Tester l'efficacité d'un médicament sur des tumeurs issues de plusieurs lignées cellulaires devient donc obligatoire. Il est également utile de rappeler qu'en testant certains médicaments antiangiogéniques et en immunothérapie, les résultats doivent être interprétés avec précaution en raison des différences existant entre le système vasculaire et immunitaire chez l'homme et chez la souris.

En raison du nombre réduit de lignées cellulaires de CHC humain immortalisées et disponibles sur le marché, des modèles dit « syngéniques » développés chez les animaux immunocompétente sont très fréquemment utilisés. Les résultats obtenus avec ces lignées sont encore plus difficiles à extrapoler pour une application humaine.

Ainsi, les inconvénients majeurs liés aux modèles de CHC obtenus par xénogreffes sont : un taux élevé de rejet de la tumeur, un nombre insuffisant de lignées cellulaires disponibles, une faible clonicitée des tumeurs obtenues. Mais l'inconvénient le plus important reste lié à l'imprévisibilité de l'efficacité des agents anticancéreux étudiés sur le CHC humain.

IV-2.3 Modèles de CHC génétiquement générés chez la souris

En cancérologie, la sourie constitue l'un des modèles animaux les plus utilisés. En effet, outre les avantages liés à la petite taille et la facilité d'entretien, le génome de la souris est entièrement séquencé et sensiblement similaire au génome humain. De plus, on dispose actuellement d'outils performants pour manipuler le génome de cet animal ce qui ouvre la porte à une multitude d'applications.

Les modèles de souris génétiquement modifiés pour générer des CHC sont particulièrement utilisés pour explorer le rôle dans le développement du carcinome hépatocellulaire d'un gène spécifique, d'une interaction de différents gènes (de croissance, d'apoptose, de prolifération, d'angiogenèse, etc...), ainsi que leurs

interactions avec un carcinogène spécifique du foie ou un virus aux décours les différents étapes du processus de l'hépatocarcinogenèse.

Souris génétiquement modifiées par virus

Les premiers modèles de souris transgénique décrits exprimaient des virus (virus simien vacuolisant 40 ou SV40, antigène T56 du virus polyome (Cullen JM, 1993), gène de la protéine X du VHB (Yu DY, 1999), gène de la protéine core du VHC (Moriya K, 1998) dirigés vers le foie par le promoteur du VHB, par un promoteurs/améliorateur constitutif du foie (antithrombine, albumine ou alpha 1 antitrypsine) ou par un promoteur inductible (métallothionéine de la souris).

Les souris transgéniques exprimant les protéines des VHB et VHC (souris exprimant la protéine X du VHB, la protéine core du VHC ou exprimant les antigènes du VHB sont sujets de désaccords, quelques auteurs rapportant un développement spontané du CHC (Yu DY,1999 ; Moriya K, 1998) et d'autres rapportant seulement une augmentation de la sensibilité au développement du CHC après injection du DEN et non un développement spontanée de la tumeur (Zheng YY, 1997 ; Kawamura T, 1997). Les souris transgéniques exprimant les virus de l'hépatite offrent bien sûr la possibilité d'examiner les mécanismes moléculaires du développement du CHC dans le contexte d'une infection hépatique chronique, une inflammation et une fibrose.

Souris génétiquement modifiées par oncogène

Des souris transgéniques surexprimant des oncogènes spécialement au niveau du foie ont été générées et l'hépatocarcinogenèse a été observé dans quelques modèles. Le plus souvent la surexpression d'un seul oncogène n'est pas efficace (Harada N, 2002) et les modèles transgéniques du CHC récapitulent souvent les altérations en deux passages majeurs : albumine + c-myc, metallothionéine1 + TGF alpha (Thorgeirsson SS, 1996) ou c-myc + E2F163, bêta caténine + H-ras (Harada N, 2004).

Des résultats prometteurs ont été publiés avec ces modèles ainsi qu'avec d'autres modèles de souris conditionnés. Il s'agit de souris transgéniques qui surexpriment des facteurs de croissance (TGF alpha, EGF, PDGF, FGF), ou sont défectueuses en protéines fonctionnelles (alpha 1 antitrypsine), ou encore avec des antioncogènes infirmés (PTEN, APC) ou enfin des souris knock-out pour des enzymes essentielles

comme la glycine N-méthyltransférase qui assure la stabilité génétique par la régulation de la méthylation de l'ADN (Heindryckx F, 2009).
Ces divers modèles sont utilisés pour étudier les implications des diverses altérations génétiques possibles (mutation, délétion ou surexpression d'un gène donné) sur l'hépatocarcinogenèse, mais leur utilisation pour le développement de médicaments n'a pas encore été décrit.

IV-3 Spécificité de l'imagerie structurale du CHC chez le petit animal

IV-3.1 Micro-CT et CHC chez le petit animal

A l'instar de l'imagerie des tumeurs hépatiques en clinique humaine, il est indispensable pour un bon rehaussement du parenchyme hépatique d'administrer un produit de contraste. Celui ci doit répondre chez le petit anomal à 2 critères essentiels : d'une part un tropisme hépatique et d'autre part un temps d'élimination assez long. En effet la durée d'acquisition d'une imagerie corps entier d'un rat ou d'une souris au micro-CT est d'environ 10-15 minutes (12 minutes en moyenne). Les produits de contraste iodés d'usage habituel chez l'homme ont donc un temps d'élimination trop rapide.
Le carcinome hépatocellulaire étant en principe une tumeur très vascularisée, un rehaussement vasculaire s'avère de grande utilité pour mieux le contraster afin de le mettre en évidence. Il est donc indispensable dans cette optique d'utiliser outre un produit à tropisme hépatique un second produit à tropisme vasculaire. Deux produits de contraste sont donc à utiliser pour un bon contraste hépatique et tumoral (Weichert JP, 2000). Les doses, les modalités d'administrations et le délai à respecter avant l'imagerie sont à adapter à l'espèce animale étudiée.

IV-3.2 IRM et CHC chez le petit animal

L'imagerie des tumeurs hépatiques par IRM nécessite souvent (sauf avec les imageurs les plus puissants) l'administration de gadolinium, ou de sels de gadolinium, produit de contraste le plus étudié et le plus utilisé chez l'homme. En effet l'image obtenue sans injection de sels de Gadolinium est en général de mauvaise qualité, permettant à peine de dessiner les contours de la glande (Aprahamian M, 2004).

La dose de gadolinium à injecter et le délai avant imagerie sont à adapter à l'espèce animale étudiée.

IV-3.3 Echographie et CHC chez le petit animal

Bien que peu utilisée dans cette application, l'échographie aurait une sensibilité de 90% environ dans la détection de lésions de plus de 7 mm de grand axe, 75% pour les lésions de 3-7mm. Cette sensibilité ne dépasse pas les 25% pour les tumeurs de taille inférieure à 3 mm.

La sensibilité de l'échographie dans la détection de lésions tumorales hépatiques de petit volume augmenterait avec l'utilisation de sonde de haute fréquence. Le taux de détection de lésions de taille inférieure à 3 mm atteindra 50% en usant de sonde de 6-18 MHZ (Echevarria Uraga JJ, 2009).

L'échographie sert également dans le traitement des hépatomes chez les rats pour guider les injections intra tumorales (Zardi EM. 2007). L'intérêt de l'échographie dans le suivi longitudinal des tumeurs de petites tailles reste à prouver en raison du manque de reproductibilité des mesures. En effet celles ci sont opérateur dépendantes : en effet l'image obtenue dépend d'une part de l'expérience de l'opérateur et d'autre part de la position de la sonde d'ultrasons lors de l'acquisition de l'image.

V L'adénocarcinome pancréatique

V-1 Contexte clinique et thérapeutique

IV-1.1 Généralités

En France, l'incidence du cancer du pancréas est presque inchangée depuis une vingtaine d'année. Elle est estimée à environ 3000 nouveaux cas par an (Mirty E, 2001). Ce chiffre place ce cancer au 4ème rang de fréquence des cancers digestifs, derrière les cancers du colon, de l'estomac et de l'œsophage. Dans les pays occidentaux y compris la France, le taux de mortalité du cancer du pancréas est identique à son incidence (Hariharan S, 2008) soulignant ainsi sa gravité. En effet, le seul traitement potentiellement curatif est la chirurgie, or au moment du diagnostic, seuls 10 à 20% des tumeurs sont résécables, ne permettant aux patients opérés

qu'une survie de l'ordre de 10% à 5 ans (Gudjonsson B, 1987). Enfin, tous stades confondus, seulement 2% des patients sont vivants 5 ans après le diagnostic

Devant un pronostic aussi péjoratif, deux attitudes se sont longtemps opposées : l'emploi de chimiothérapies "agressives" et souvent toxiques réservées à des patients dont l'état général est encore conservé ou l'abstention thérapeutique, attitude qui était plus couramment privilégiée.

Actuellement, la place de la chimiothérapie dans ce cancer réputé chimio-résistant est prouvée et les essais pour apprécier la place de nouvelles molécules ou l'association de la chimiothérapie avec la radiothérapie sont maintenant nombreux.

V-1.2 Adénocarcinome pancréatique et chimiothérapie

Bénéfice de la chimiothérapie palliative

De nombreuses études étaient en faveur de l'abstention thérapeutique à la fin du XXème siècle. Si bien qu'en 1995 Lionetto et Coll. concluaient, dans une revue de la littérature sur 27 études publiées entre 1980 et 1993, à l'absence de traitement standard et à la nécessité d'études randomisées bien conduites avec comme bras de référence des soins palliatifs seuls (Lionetto R, 1995). D'autres auteurs étaient toutefois en faveur d'une chimiothérapie systématique. Ainsi, Palmer et Coll. publiaient une étude portant sur 43 patients et comparant dans un bras une chimiothérapie associant 5FU, adriamycine et mitomycine C à l'abstention thérapeutique dans l'autre bras. La survie était significativement plus importante dans le bras traité (8 mois versus 3,5 mois) (Palmer K, 1994). Glimelius et Coll. ont également montré un bénéfice significatif de la chimiothérapie sur la survie (6 mois versus 2,5 mois) mais aussi sur la qualité de vie des patients (38% versus 10%) en employant un questionnaire de qualité de vie validé (EORTC-QLQ- C30) dans un essai comportant 90 patients randomisés entre un bras avec chimiothérapie (5 FU et acide folinique ± étoposide) et un bras de soins palliatifs seuls (Glimelius B, 1996). Si l'intérêt de réaliser une chimiothérapie palliative est donc actuellement quasi acquis, le choix du traitement à administrer reste sujet à discussion.

Chimiothérapies conventionnelles : 5FU et cisplatine

L'adénocarcinome du pancréas est en principe peu sensible à la chimiothérapie. Sa chimiorésistance fait intervenir différents mécanismes (gène MDR, glutathion S transférase, etc...). Le 5 FU, peu influencé par ces mécanismes de résistance, a été

l'antimitotique le plus étudié et il donnait jusqu'à récemment les meilleurs taux de réponse objective. Ceux-ci restaient néanmoins très modestes, de l'ordre de 15%, avec une médiane de survie courte, de l'ordre de 3 mois. Les tentatives de potentialisation ou de modulation du 5 FU n'ont pas montré d'avantage en terme de réponse objective ou de survie (Lionetto R, 1995).

Le cisplatine (ou CDDP) a longtemps été jugé inefficace dans le cancer du pancréas. Mais en 1993, Wils et Coll. ont montré dans une étude de phase II bien conduite une réponse objective de 17% (Wils J, 1993). Aussi, du fait de l'existence d'une forte synergie in vitro entre le 5 FU et le cisplatine, leur association a été évaluée. Les différentes études de phase II réalisées montrent des taux de réponse objective concordants de l'ordre de 20% avec une médiane de survie d'environ 8 mois (André T, 1996). Enfin, une étude de phase III portant sur 207 patients et comparant cisplatine plus 5 FU en perfusion continue au 5 FU seul (administré en bolus) a été publiée sous forme d'abstract (Rougier P, 1999). L'association 5 FU-CDDP était meilleure en terme de réponse relative (10% versus 0%) et de survie sans récidive (19% à 6 mois versus 4%). Mais la différence de survie à 1 an n'était pas significative (17% versus 9%, p = 0,08). Il est à souligner que les résultats ont été analysés en intention de traiter et que près de 40% des patients n'ont pas reçu de traitement ou moins de 2 cycles en raison d'une progression de la maladie. Par ailleurs, le bras de l'association était plus toxique. Cette association semble donc intéressante mais en sélectionnant les patients capables de supporter une telle chimiothérapie (Rougier P, 1999).

Les nouvelles drogues

L'utilisation de "nouvelles drogues", semble avoir légèrement amélioré le pronostic de l'adénocarcinome du pancréas. Le docetaxel, un inhibiteur de la dépolymérisation des micro-tubules a permis d'obtenir dans une étude de phase II un taux de réponses objectives de 20% (Rougier R, 1994).

Mais c'est surtout la gemcitabine (Gemzar®), précurseur d'un anti-métabolite resultant de la transformation par un gène endogène (cytidine kinase) qui semble actuellement donner les résultats les plus intéressants en terme de "bénéfice clinique" malgré un faible taux de réponse objective. Ainsi par exemple, Burris et Coll., dans une étude de phase III, ont comparé chez 126 patients l'effet de l'administration de gemcitabine à celle de 5 FU seul à faible dose et en bolus

hebdomadaire. L'objectif principal de l'étude portait sur le "bénéfice clinique" selon un score cependant non validé. Ce "bénéfice" était obtenu chez 24% des patients dans le bras gemcitabine et 5% dans le bras 5 FU seul. La médiane de survie était discrètement augmentée dans le bras gemcitabine (5,65 versus 4,41 mois, p = 0,002). La survie à 1 an était plus importante (18% versus 2%). Par contre, le taux de réponse objective n'était pas différent (5.4% versus 0%) (Burris H, 1997). Cet essai souligne la difficulté d'apprécier l'efficacité de la chimiothérapie dans ce type de cancer : en effet, malgré la différence en terme de survie et d'amélioration probable de la qualité de vie, il n'existait qu'une faible réponse objective et une amélioration des symptômes à la fois chez les répondeurs mais aussi les non répondeurs (Glimelius B, 1996; Burris H, 1997).

V-1.3 Adénocarcinome pancréatique et traitements en émergence

Gemcitabine, traitement de référence

Au vu des résultats obtenus au niveau de ces études, le Fluorouracil (5-FU), qui était considéré pendant des décennies comme étant la chimiothérapie de référence du cancer du pancréas localement avancé, a été relayé par la gemcitabine. En effet depuis 2007 le FDA a approuvé la gemcitabine comme chimiothérapie de première ligne dans le traitement du cancer du pancréas localement avancé ou métastatique (Jia LI, 2009).

Il est très important de noter qu'entre l'introduction de la gemcitabine et ce jour il n'y a pas eu de modifications notables dans le traitement de l'adénocarcinome du pancréas. En effet plusieurs associations thérapeutiques utilisant la gemcitabine ont été testées, mais malheureusement aucune n'avait prouvé sa supériorité par rapport à la gemcitabine utilisée en monothérapie.

Les traitements en émergence

C'est en effet le constat pour les traitements moléculaires ciblées tels que l'erlotinib, le cetuximab, le bevacizumab,…qui bien qu'ils aient démontrés une efficacité dans le traitement d'autres cancers restent peu efficaces dans le traitement du cancer du pancréas, exception faite de l'association erlotinib et gemcitabine qui laisse espérer de meilleurs résultats en ce qui concerne la réponse tumorale et la survie par rapport à la gemcitabine en monothérapie (Moore MJ, 2007).

Enfin, l'association radiothérapie et chimiothérapie en situation palliative comme alternatif thérapeutique chez des patients en bon état général proposée dans les dernières décennies (Moertel C, 1969; Moertel C, 1981; GITSG, 1988) semble revenir partiellement (notamment aux Etats-Unis). En situation adjuvante par contre, les études concluent à un bénéfice minime de ce traitement malgré une bonne tolérance. Il ne s'agit donc pas d'un standard dans la prise en charge du cancer du pancréas jugés résécables (Klinkenbijl J, 1999).
D'autres modalités d'association radio-chimiothérapie sont actuellement en cours d'évaluation.

V-2 Modèles animaux d'adénocarcinome pancréatique

Pendant longtemps l'absence de modèle animal approprié a constitué un obstacle à la compréhension de l'adénocarcinome du pancréas. En effet l'étude de ce cancer de pronostic relativement sombre avec moins de 5 % de survie à 5 ans tout stade confondu, rend le développement de modèles animaux indispensable afin de découvrir d'une part de nouvelles méthodes diagnostiques (nouveaux marqueurs tumoraux) afin de réaliser un diagnostic précoce de ce cancer découvert la plupart du temps à des stades avancés, donc inaccessible à un traitement chirurgical, et de permettre d'autre part le développement de nouvelles voie thérapeutiques et ceci plus particulièrement pour les stades avancés, jugé inopérables et relevant pour l'instant de la seule chimiothérapie.

IV-2.1 Modèles d'adénocarcinome pancréatique chimiquement induits

Plusieurs produits chimiques ont la capacité de provoquer un adénocarcinome du pancréas chez les animaux exposés. Parmi les plus connus: le Dimethyl benzathracine (DMBA) (Wendt L, 2007) et, l'ethylnitrosoguanidine (Kamano T, 1988). Ces produits carcinogènes manquent toutefois de spécificité, ce qui rend la probabilité de développer d'autres cancers au niveau d'autres organes relativement élevé. Des pistes pour améliorer la spécificité et le rendement de ces modèles chimiques ont été suggérées. Il a ainsi été proposé la réalisation d'une pancréatectomie subtotale dans le but de stimuler la prolifération des cellules pancréatiques ou la perfusion directe de ces carcinogènes dans le canal pancréatique.

Ces produits chimiques provoqueraient une inflammation suivie d'une hyperplasie, d'une atypie cellulaire et d'une dysplasie au bout de trois mois. Un cancer invasif du pancréas est obtenu après environ 6 mois d'exposition. A 10 mois, 39% des souris exposées au DMBA auraient développé un cancer invasif du pancréas (Wendt L, 2007). Ce modèle est très intéressant dans le sens ou il récapitule l'évolution tissulaire de l'état normal à l'état cancéreux. Il permet donc l'étude des modifications morphologique et moléculaire sous-jacentes au développement de l'adénocarcinome invasif du pancréas.

V-2.2 Modèles d'adénocarcinome pancréatique obtenus par xénogreffes

Il peut s'agir de modèles syngéniques ou de modèles hétérogéniques. Lorsqu'ils sont réalisés en position orthotopique, ils nécessitent une laparotomie médiane. L'apport de cellules tumorales peut être effectué soit par injection des cellules tumorales dans le tissu glandulaire, soit par implantation de fragments de tumeurs de l'ordre de 1 mm^3. Lorsque les cellules sont issues d'une lignée développée sur la même souche de souris (Panc02-H1-7 par exemple pour des souris de souche C57Bl6) (Wang B, 2001), on parlera de modèles orthotopiques syngéniques. Ces modèles permettent l'obtention de tumeurs assez bien vascularisées (alors que la tumeur est faiblement vascularisée chez l'homme). Lorsque les cellules sont issues d'une autre souche de souris (Panc Tu 1) (Alves F, 2001) ou d'origine humaine (Panc 1 ou 2, MiaPaCa 2 ou Capan 1 ou 2), on parlera de modèles orthotopiques hétérogéniques. Ils doivent être réalisés chez des souris immunodéprimées.

D'autres modèles syngéniques et hétérogéniques ont été obtenus par inoculation sous cutanée. L'évolution du cancer inoculé en position orthotopique est similaire à celle rencontrée chez l'homme avec extension locale, invasion ganglionnaire et péritonéale et métastases hépatiques (Mutter D, 1999). Les cancers obtenus après inoculation sous-cutanée ne sont eux par contre en général pas associés à une invasion et ne donnent pas de métastases (Sipos B, 2003).

V-2.3 Modèles d'adénocarcinome pancréatique génétiquement générés chez la souris

Le cancer du pancréas se situe parmi les mieux caractérisés au niveau génétique. Chez l'homme le développement d'un carcinome pancréatique exocrine a été relié à

l'activation de l'oncogène K-ras et à l'inactivation de multiples gènes suppresseurs de tumeurs incluant p53, DPC4, p16, etc.. (Schneider G, 2003).
L'activation de l'oncogène K-ras constitue une première étape indispensable (bien qu'insuffisante) dans le développement du cancer du pancréas chez l'homme. Sur le plan expérimental, le premier modèle animal de cancer du pancréas a été rapporté en 2003, par la seule activation de cet oncogène (Schneider G, 2003). Ce modèle ne représente pas à l'identique le développement du cancer du pancréas chez l'homme puisque la seule activation de Kras provoquerait au mieux un cancer in situ du pancréas.
Un modèle animal de cancer invasif de cancer du pancréas a été obtenu par l'activation d'oncogènes tels que Kras ou TGF alpha simultanément avec l'inactivation de gènes suppresseurs de tumeurs tels que TGFBR2, DC4, ou TP53, … (Siveke JT, 2007).

V-3 Spécificité de l'imagerie structurale de l'adénocarcinome du pancréas chez le petit animal

V-3.1 Micro-CT et adénocarcinome du pancréas chez le petit animal

A ce jour Il n'existe pas dans la littérature d'études traitant de la place éventuelle du Micro-CT dans l'imagerie du pancréas sain ou porteur d'un adénocarcinome en position orthotopique. Cette place parait pourtant évidente au vu des résultats de notre travail présenté dans la suite de cette thèse.
Bien que l'adénocarcinome du pancréas, contrairement au CHC, soit en principe peu vascularisé, il est indispensable pour un bon rehaussement du parenchyme pancréatique d'administrer un produit de contraste qui doit avoir, a l'instar de l'imagerie des tumeurs hépatiques chez le petit animal, un temps d'élimination assez long

V-3.2 IRM et adénocarcinome du pancréas chez le petit animal

L'IRM est un moyen très performant de diagnostic et de suivi d'adénocarcinome du pancréas chez les rongeurs. Dans un modèle orthotopique d'adénocarcinome de pancréas chez la souris, l'IRM a permis la mise en évidence très précoce des tumeurs, dès le premier jour après inoculation, ce qui correspond à une volume de

12 mm^3 (He Z, 2000). Il doit s'agir en fait de la localisation du site d'injection des cellules ou des fragments tumoraux greffés.

Les tumeurs pancréatiques sont en principe identifiables avec une bonne précision sur les séquences standards. L'utilisation du produit de contraste (Gadolinium) permettra de mettre en évidence des zones d'hétérogénéités intra-tumorales (Grimm J. 2003)

V-3.3 Echographie et adénocarcinome du pancréas chez le petit animal

Le pancréas, étant un organe rétro péritonéal, son exploration ultrasonographique pourrait être gênée par la présence d'air dans le tube digestif. Pourtant, l'échographie permet, en principe, une étude rapide, peu onéreuse, et assez complète du pancréas. Son domaine de prédilection reste d'abord l'évaluation des lésions inflammatoires (pancréatites) et kystiques du pancréas.

Si l'imagerie par Micro-CT et par IRM permettent d'évaluer le pancréas, même en présence d'air dans le tube digestif, leur manque de disponibilité, leurs coûts et la nécessité d'une anesthésie sont susceptibles de limiter leurs utilisations routinières aux dépens de l'échographie surtout avec l'évolution considérable de celle-ci.

B. Etudes expérimentales du carcinome hépato-cellulaire et de l'adénocarcinome pancréatique chez le rat

L'analyse de l'état actuel de la recherche pré-clinique, aussi bien en ce qui concerne celle réalisée au sein des laboratoires publiques que celle effectuée dans les laboratoires privés, met en évidence l'existence d'un conflit entre les nécessités de la réalisation d'une étude pré-clinique fiable en terme de prédictibilité du potentiel d'une nouvelle approche thérapeutique et/ou diagnostique et les impératifs actuels grandissants de l'éthique en expérimentation animale.

Il apparaît clairement dans la revue générale que nous avons réalisée au chapitre précédent que l'utilisation des techniques d'imagerie constitue une bonne solution à ce dilemme. Elle doit permettre de réaliser à la fois une étude fiable, tout en réduisant considérablement le nombre d'animaux utilisés. En effet, il est mentionné dans un rapport de l'Opecst (Office Parlementaire d'Evaluation des Choix Scientifiques et Technologiques) publié au deuxième trimestre de l'année 2010 que l'usage de l'imagerie peut aboutir à une réduction du nombre d'animaux utilisés pouvant atteindre jusqu'à 90% ! (Lejeune M, 2010).

Dans le domaine que constituent les cancers hépatiques et pancréatiques et qui est celui qui nous intéresse plus particulièrement, une analyse impartiale de la situation montre qu'il reste à l'évidence à trouver un ou des traitements efficaces pour ces deux types de pathologies grevées d'une mortalité inacceptable. Il existe en effet pour ces deux cancers encore beaucoup à découvrir en ce qui concerne aussi bien les mécanismes de la carcinogenèse que les moyens de leur prise en charge. Toute amélioration de cette situation repose sur le triptyque : élucidation des mécanismes moléculaires impliqués dans la carcinogenèse et la croissance tumorale, existence de modèles tumoraux animaux fiables, et enfin possibilité de tester de nouvelles voies de traitement sur les dits modèles.

Pour notre part, le but de notre travail de thèse à été de réaliser la démonstration de l'apport de l'imagerie du petit animal dans l'exploration de tumeurs hépatiques et pancréatiques ainsi que dans leur suivi longitudinal aux décours de leur évolution, afin de réaliser « à moindre frais » aussi bien en termes de vies animales que de coût de fonctionnement une étude préclinique valable d'une drogue anti-cancéreuse.

I Apport de l'imagerie structurale par micro scanner X dans l'évaluation pré-clinique de chimiothérapies du carcinome hépatocellulaire sur greffe orthotopique chez le rat ACI

I-1 Introduction

La réalisation de ma thèse s'est effectué dans un laboratoire situé dans l'enceinte de l'IRCAD (Institut de Recherche contre les Cancers Digestifs), structure privée à but non lucratif qui avait acquis un dispositif d'imagerie du petit animal constitué par un microscanner. Ce choix avait été effectué sur la base d'arguments financiers, mais aussi de performance de l'appareillage, tout en tenant compte du fait que les responsables du département d'imagerie ainsi que les manipulateurs disposaient d'une expérience clinique avec une pratique courante de l'imagerie par scanner.

Notre première observation lorsque nous nous sommes intéressés à l'imagerie des tumeurs sur le petit animal de laboratoire par microscanner a été de constater que s'il existait une littérature relativement abondante sur l'imagerie hépatique (Weichert JP 1995 et 2000 ; Bakan DA, 2001 ; Weber SM, 2004 ; Almajdub M, 2007 ; Graham KC, 2008 ; Suckow CE, 2008 ; Willekens I, 2009), il existait de fait très peu de travaux évaluant de nouveaux traitements (Trübenback J, 2000 ; Li X, 2002). Il nous est alors apparu intéressant d'évaluer la place du microscanner dans cette dernière indication. Pour ce faire il nous a fallu tout d'abord établir une procédure reproductible et itérative dépourvue de nocivité pour l'animal d'expérience. Cette procédure devait avoir pour objectif d'optimiser les paramètres expérimentaux (tels que modèle animal procédure d'imagerie, détermination des volumes tumoraux, suivi longitudinal, etc…) avant d'introduire des traitements à évaluer.

Pour créer notre modèle tumoral nous avons suivi la procédure décrite par Trubenback et Coll. (Trübenback J, 2000), car nous disposions déjà au laboratoire d'une expérience avec la lignée cellulaire MH3924A, greffée chez le rat Agouti souche ACI des laboratoires Harlan. En ce qui concerne la posologie des produits de contraste et leur mode d'administration, nous avons très rapidement constaté que celles recommandées par le fournisseur et décrites dans la littérature (Weichert JP 1995 et 2000 ; Bakan DA, 2001 ; Weber SM, 2004) n'étaient pas compatible avec l'obligation de la préservation du bien-être animal. En effet, les rats soumis à ce type

de protocole présentaient au minimum un syndrome de surcharge volumique suivi d'insuffisance hépatique plus ou moins grave entraînant la mort dans un nombre non négligeable de cas. Les images obtenues étaient certes de très bonne qualité, mais il était exclu de répéter de manière séquentielle une telle procédure. Il nous a donc fallu établir une nouvelle procédure. Enfin, disposant d'un protocole fiable et reproductible sur le plan de l'imagerie hépatique normale et tumorale, nous avons cherché à valider les mesures des volumes des tumeurs en comparant celles issues des images scanner à celles obtenues à l'autopsie.

Une fois réalisées toutes ces mises au point, nous nous sommes proposés de tester des chimiothérapies existantes et déjà appliquées chez l'homme afin de valider l'intérêt d'une approche préclinique basée sur l'imagerie.

I.2 Article n° 1

Apport de l'imagerie structurale par micro scanner X dans l'évaluation pré-clinique de chimiothérapies du carcinome hépatocellulaire sur greffe orthotopique chez le rat ACI

(Sous presse dans *Bulletin du Cancer*)

Apport de l'imagerie structurale par micro scanner X dans l'évaluation pré-clinique de chimiothérapies du carcinome hépatocellulaire sur greffe orthotopique chez le rat ACI

Contribution of microCT structural imaging to preclinical evaluation of hepatocellular carcinoma chemotherapeutics on orthotopic graft in ACI rats

Akladios CY[1], Bour G[1], Balboni G[2], Mutter D[1], Marescaux J[1] Aprahamian M[1,2].

*[1] Institut de Recherche contre les Cancers de l'Appareil Digestif (IRCAD)**,** 1 place de l'hôpital, Strasbourg 67000*

[2] INSERM U701, IRCAD, 1 place de l'hôpital, Strasbourg 67000

Correspondance à : Chérif Y Akladios, Institut de Recherche contre les Cancers de l'Appareil Digestif (IRCAD), 1 place de l'hôpital, Strasbourg 67000.

E-mail : cherif.youssef2@wanadoo.fr

Résumé

L'évaluation préclinique de traitements tels que la chimiothérapie nécessite une expérimentation animale, soumise à des exigences éthiques strictes (réduction du nombre d'animaux et de la douleur). L'imagerie du petit animal doit permettre un suivi longitudinal d'une progression tumorale sur le même animal et ceci sans douleur.

Le but de l'étude est de valider l'usage de cette imagerie par un suivi longitudinal d'un carcinome hépatocellulaire (CHC) afin de démonter l'intérêt de cette approche dans l'évaluation in vivo de la réponse tumorale à différentes thérapeutiques.

Un modèle de CHC chez le rat ACI par greffe orthotopique de la lignée MH3924A a été suivi par microscanner (µscan) Imtek/Siemens avec produits de contraste (Fenestra®LC/VC). Les procédures permettant un rehaussement optimal du foie et une mesure fiable des volumes tumoraux au µscanner ont été validées. Trois protocoles d'évaluation thérapeutique par suivi longitudinal au µscanner ont été réalisés. Chacun comportait trois groupes testant une chimiothérapie (gemcitabine, gemcitabine-oxaliplatine ou sorafenib) versus deux groupes témoins (placebo et doxorubicine). La comparaison a été réalisée sur les volumes tumoraux, les médianes de survie et les survies actuelles.

Il existait une corrélation significative entre volumes mesurés par µscan et autopsie. Une réduction significative des volumes tumoraux et une prolongation significative de la survie actuelle ont été observées après traitement par sorafenib et non par gemcitabine seule ou associée à l'oxaliplatine. Ces résultats sont en accord avec les données cliniques disponibles pour ces diverses thérapeutiques.

En conclusion l'imagerie du petit animal par µscan constitue une méthode non invasive, fiable et reproductible dans l'évaluation préclinique de médications antitumorales.

Abstract

Animal experimentation is a prerequisite for preclinical evaluation of treatments such as chemotherapy, it's strictly regulated with the purpose the number of experimental animal as well as their endurance. Small animal imaging should provide a painless longitudinal follow up of tumor progression on a single animal.

The aim of the study is to validate small animal imaging by microscanner (µscan) in longitudinal follow up of a hepatocellular carcinoma (HCC) and to demonstrate its interest for in vivo evaluation of tumor response to different therapeutics.

An HCC model achieved by orthotopic graft of the MH3924A cell line in ACI rats was followed using a Imtek/Siemens microscanner (µscan) with contrast agents (Fenestra® LC/VC). The procedures giving the optimal enhancement of the liver as well as a reliable determination of tumor volumes by µscan were validated. Three protocols for therapeutic assessment through µscan longitudinal follow up were performed. Each consisted in three groups testing a chemotherapy (gemcitabine, gemcitabine-oxaliplatine or sorafenib) versus two control groups (placebo and doxorubicine). Comparison was done on tumor volumes, median and actual survivals.

There was a significant correlation between tumor volumes measured by µscan and autopsy. Treatment by sorafenib, at the contrary of gemcitabine alone or with oxaliplatine, resulted in a significant reduction in tumor volumes and prolongation of actuarial survival. These results are consistent with available clinical data for these diverse therapeutics.

In conclusion small animal imaging with µscanner is a non invasive, reliable, and reproducible method for preclinical evaluation of antitumor agents.

Introduction

Le carcinome hépatocellulaire (CHC) est le 6ème cancer au monde par ordre de fréquence. En Europe occidentale son incidence est de 8 nouveaux cas pour 100 000 habitants. Son pronostic reste sombre, avec un taux de survie de 3 à 5 %, ce qui lui confère le rang de 3ème cause de mortalité par cancer [1].

L'exérèse chirurgicale de la tumeur constitue le traitement de référence qui correspond au meilleur pronostic. Cette méthode reste cependant peu accessible puisque le diagnostic du CHC n'est posé dans 60% des cas qu'à des stades avancés, au delà de tout traitement chirurgical [2]. Dans ces cas la chimiothérapie conventionnelle est considérée comme la seule alternative thérapeutique bien qu'elle soit très peu efficace [3].

Dans ce contexte de nouvelle voies thérapeutiques seront à considérer, parmi lesquelles les traitements moléculaires ciblés [4] et la thérapie génique [5] sont actuellement à l'étude. L'utilisation de modèle animal dans le cadre des études précliniques reste incontournable pour le développement et l'évaluation in vivo de ces nouvelles thérapeutiques.

L'imagerie du petit animal par le biais d'un micro scanner dédié et une technique en émergence qui permet de réaliser un suivi longitudinal d'animaux porteurs de tumeurs, d'apprécier et de quantifier la croissance tumorale, et d'objectiver la réponse des tumeurs aux différents traitements. Cette technique permet en parallèle de réaliser un suivi de la survie actuelle des ces animaux du fait du caractère non invasif de cette examen [6-8].

L'usage de modèles ectopiques (sous cutanées) de CHC accessibles à un examen externe est certainement le système tumoral le plus couramment utilisé du fait de sa simplicité. Une telle approche est toutefois moins appropriée à une évaluation de l'efficacité thérapeutique d'un nouveau principe actif en raison de l'absence d'environnement hépatique rendant impossible l'évaluation de l'interaction avec le micro-environnement tumoral ainsi que celle des interactions hôte-tumeur en termes de néo-angiogènèse, d'invasion vasculaire, de développement de tumeurs secondaires, etc… Les modèles orthotopiques, dans lesquels le CHC est greffé au niveau du tissu hépatique permettent à l'inverse de conserver le micro-environnement tumoral ainsi que le potentiel métastatique de ce type de tumeur [9]. Il est donc en conséquence plus adapté aux études expérimentales précliniques. Le suivie de ces tumeurs hépatiques profondes constituent ainsi une indication idéale de l'usage des moyens d'imagerie du petit animal tels que le scanner, l'IRM et l'échographie.

L'objectif du présent travail était d'appliquer l'imagerie par microscanner au suivi longitudinal d'un modèle orthotopique de CHC chez le rat afin de comparer la réponse de ce type de tumeur à différentes thérapeutiques dans le but de démontrer l'intérêt de cette approche diagnostique par imagerie dans l'évaluation in vivo de la réponse tumorale à un traitement donné.

Matériels et méthodes

Modèle syngénique de carcinome hépatocellulaire

La lignée cellulaire originelle d'hépatome de Morris (MH3924A, Germain Research Center cell Library, Heidelberg, Germany) obtenue chez la rat noir agouti après administration de carcinogène [10,11] a été cultivée dans du milieu RPMI enrichi avec 20% de FCS, 100µg/ml de Pénicilline et de Streptomycine (Invitrogen Life Technologies, Cergy Pontoise, France). Cette lignée induit des tumeurs hépatiques bien à moyennement différenciées [11] et de croissance rapide [12].

Ces tumeurs sont greffées en position orthotopique au niveau du foie de rat ACI selon la procédure décrite précédemment par Trübenback et al [12]. En résumé, 2.10^5 cellules MH3924A suspendues dans 100 µl de milieu de culture sont injectées en sous capsulaire, en dedans du ligament triangulaire, dans la partie gauche du lobe médian du foie extériorisé par une laparotomie médiane sus-ombilicale. L'inoculation est réalisée sous anesthésie générale par inhalation d'une mixture de 3% d'isoflurane (Forene®, Abott, Rungis, France) dans l'oxygène (1 litre/mn). L'analgésie est assurée par une injection locale de xylazine (Rompun®, Bayer, Leverkusen, Germany, 2mg/Kg). Selon cette procédure, la progression tumorale reste limitée pendant 6 à 9 semaines au lobe de foie injecté. Des localisations secondaires au niveau du lobe controlatéral surviennent tardivement et le décès du rat intervient entre la 7ème et la 11ème semaine à la suite d'une invasion hépatique complète, sans évidence de localisations secondaires à distance [12].

Imagerie in vivo par micro scanner

L'imagerie a été réalisée par un micro-scanner cathodique : micro CAT-II (Imtek/Siemens Medical Solutions, Malvern, PA, USA) avec une source de rayons X de 80 kVp et un courant à l'anode de 500 µA. L'acquisition de l'image, centrée sur la région hépatique à l'aide d'une image radiographique de face et de profil, se fait sur un mode intermittent respectant des

fenêtres respiratoires pour éviter les artefacts liés au changement de position des organes abdominaux au cours de la respiration. L'image 3D est constituée de 512x512x416 Voxels sur les axes X,Y,Z respectivement (la taille du Voxel étant de 0.131x0, 131x0,162 mm). L'acquisition, est réalisée en une douzaine de minutes par une rotation sur 360° du couple émetteur/récepteur.

Les données acquises par le microscanner (µCT) sont lues à l'aide du logiciel Cobra V.4.1-4 (Exxim computing corporation, Knoxville, TN, USA) et reconstruites en une image 3D à l'aide du logiciel Amira (Amira Advanced Visualisation, Data analysis and Geometry Reconstruction v.3.1, San Diego, CA, USA).

Animaux d'expérience

Cent vingt six rats ACI, males, (Harlan, Indianapolis, IN, USA) (8 semaines d'age, 120-150 g de poids corporel), gardés sous une luminosité cyclique et à température constante (22+/-2°c), sans restriction alimentaire ou hydrique, ont été utilisés dans de cette étude. Ce travail comportait plusieurs étapes successives incluant d'abord une mise au point de protocole d'administration des produits de contraste, puis une validation des mesures de volume tumoral par µscanner et enfin une démonstration de l'intérêt de l'approche en suivi longitudinal dans les études pré-clinique des chimiothérapies anti-CHC. L'affectation à chacun des protocoles sus mentionnés est précisée aux niveau des tables I et II.

L'expérimentation à été conduite en accord avec les recommandations de la directive européenne STE 123 du 15 Juin 2006.

Dose et mode d'administration des produits de contraste

L'étude de la mise au point de l'utilisation des produits de contraste a été réalisée sur un total de 20 rats ACI (Table I). Deux types de produits de contraste distribués par ART Advanced Research Technologies Inc, (Montreal Canada) ont été utilisé pour contraster les tissus mous : Fenestra® LC à tropisme hépatique et Fenestra® VC à tropisme vasculaire [13,14]. Le dosage recommandé par le fabricant (1 ml de chacun des produits de contraste par 100 g de poids) [14] étant 4 fois supérieur au volume maximal admis par les bonnes pratiques d'expérimentation européenne [15], un volume total de 500 µl du mélange des 2 produits par 100 g de poids corporel a été utilisé. Une dose trop élevée de Fenestrage® est en effet responsable, outre le risque d'œdème pulmonaire par surcharge vasculaire, d'une insuffisance hépatique avec perturbation biologique et ictère.

Dans un premier temps, afin de déterminer la composition du mélange LC/VC permettant un rehaussement optimal du parenchyme et des vaisseaux hépatiques, différents ratios de LC versus VC: 3/1, 2 /2 , 1/3, et 0/4 ont été testés sur 12 rats par injection intraveineuse 1 heure avant l'imagerie par µCT (Table I, protocole 1).

Dans un deuxième temps, une fois déterminée la composition idéale en produits de contraste, la cinétique d'élimination et la durée de vie de ces produits dans l'organisme des rongeurs a été réalisé sur 4 rats (Table I, protocole 2) par un suivi scannographique sur une durée de 5 jours. Enfin, afin de simplifier la procédure, nous avons testé le potentiel de la voie intra péritonéale d'administration. Pour ce faire, une administration unique du mélange des produits de contraste a été réalisée par voie intraperitonéale sur 4 rats 6 heures avant µscanner (Table I, protocole 3). Enfin, une injection du seul produit de contraste à tropisme hépatique a été réalisée sur 4 rats 6 heures avant le scanner (Table I, protocole 3), suivie d'une injection intraveineuse du produit de contraste à tropisme vasculaire 1 heure avant la réalisation de l'imagerie.

Comparaison du volume tumoral mesuré in vivo au scanner et après autopsie

Les 16 animaux utilisés pour valider les mesure de volume tumoral par µCT (Table I, protocole 4) ont subis une greffe de carcinome hépato-cellulaire (CHC) en position orthotopique dont la prise a été confirmé par un contrôle µCT une semaine après l'inoculation intra hépatique. Les CHC apparaissant au µCT comme une zone hypodense enchâssée dans le lobe hépatique gauche, il est possible de les mesurer dans les 3 dimensions (longueur L, largeur l et hauteur h) sur l'image 3D après reconstruction. Le volume tumoral est ensuite calculé selon la formule d'une hémi- ellipsoïde ($V= (L \times l \times h)\Pi/6$).

Les 16 rats inclus dans l'étude ont été soumis l'imagerie scanner entre 1 et 5 semaines après greffe orthotopique puis immédiatement euthanasiés après l'imagerie. Les tumeurs ont été disséquées et mesurées à l'aide d'un pied à coulisse selon leur trois dimensions et le volume calculé selon la même formule que pour l'image scanner. Les deux méthodes ont été comparées en termes de variance et l'existence d'une corrélation entre les deux types de mesure a été recherchée par le test paramétrique de Pearson, du fait de l'absence de différence entre les variances. Les études statistiques ont été réalisées par le logiciel Instat 2.00 Macintosh software (Graph Pad Software, San Diego, CA). Cette comparaison de deux techniques réalisée par régression linéaire a été complétée par une étude de concordance selon Bland et Altman appréciant l'écart entre les valeurs obtenues.

Evaluation de protocoles de chimiothérapies

Les 90 rats utilisés pour évaluer des protocoles de chimiothérapie du CHC ont subis une greffe en position orthotopique dont la prise a été confirmé par un contrôle µCT une semaine après l'inoculation intra hépatique avant inclusion dans un des protocoles expérimentaux décrits ci-après.

Trois études successives, portant chacune sur 30 animaux, ont été réalisée, appréciant l'impact d'un protocole de chimiothérapie par un suivi longitudinal de l'évolution tumorale en imagerie µscan récurrente et par survie actuelle des animaux. Dans chaque protocole, résumé au niveau de la Table II, l'efficacité d'un agent antitumoral donné a été évalué en comparaison avec des animaux témoins recevant soit chaque semaine un placebo en (500 µl de tampon PBS intra péritonéal) soit de la doxorubicine toute les 2 semaines (750 µg/Kg intraveineuse, Pharmachemie BV, Haarlem, Pays Bas) jusqu'à une dose totale de 3 mg/Kg.

Pour le premier protocole testé (Efficacité thérapeutique de la Gemcitabine vs Doxorubicine et placebo) les animaux du groupe « gemcitabine » ont reçu en intraveineux une injection de Gemzar® (Lilly –France) à la dose 50 mg/kg tous les 3 jours pour une dose totale de 100 mg/kg (Table II, Protocole 1).

Pour le deuxième protocole testé (Efficacité thérapeutique du gemox vs Doxorubicine et placebo), les animaux du groupe « Gemox » ont reçu une association de Gemzar®, à la dose 50 mg/kg tous les 3 jours pour une dose totale de 100 mg, et d'Oxalyplatine **(**Eloxatine®, sanofi-synthelabo, Le Plessis Robinson, France) à une dose de 10 mg/kg par injection intraveineuse toutes les 2 semaines pour une dose totale de 20 mg/kg (Table II, protocole 2).

Pour le dernier protocole testé (Efficacité thérapeutique du Sorafenib vs Doxorubicine et placebo) les animaux du groupe « Sorafenib » ont reçu per os du Nexavar® (Bayer Healthcare AG, Loos, France) à la dose de 10 mg/Kg/24h dans de l'eau de boisson à une concentration de 4 mg/ml d'eau, en continu sur une durée de 2 mois correspondant à une dose totale de 600 mg/kg (Table II, protocole 3).

Le suivi scannographique systématique a été poursuivi pour chaque protocole tant qu'il y avait au moins 6 rats vivants dans chaque groupe témoins ou chimiothérapie (soit sur 5 semaines). Après chaque examen de la tumeur par µCT, le volume tumoral a été calculé pour tous les animaux. La moyenne des volumes tumoraux obtenus à 3 et 5 semaines a été calculées pour chaque groupe expérimental. Les résultats ont été exprimés pour chaque étude par comparaison avec les volumes moyens des groupes témoins correspondants aussi bien «placebo» que «doxorubicine » et comparées à l'aide d'un test de Student non pairé. Le suivi de la survie individuelle a été poursuivi jusqu'au point limite constitué soit par une altération

sévère de l'état clinique (prostration, pelage négligé, ascite abdominale) ou l'affirmation au contrôle scanner d'une invasion de 90% de la glande hépatique. La survie moyenne des individus de chaque groupe a été calculée et les survies actuelles entre les différents groupes expérimentaux ont été comparées par un test de log-Rank. L'affirmation d'une réponse à la chimiothérapie a été appréciée d'une part sur l'observation d'une diminution significative du volume tumoral par rapport aux groupes témoins (aussi bien placebo que doxorubicine) et d'autre part en terme de survie actuelle des animaux.

Résultats

Dosage et mode d'administration du produit de contraste

Les meilleurs images de foie tumoral ont été obtenues en utilisant un mélange à concentration égale des deux produits de contraste, l'un à tropisme parenchymateux (Fenestra® LC) et l'autre à tropisme vasculaire (Fenestra® VC) à la dose de 250 µl/100 g de poids corporel pour chacun d'eux. En effet un ratio de 3 vol de LC pour 1 vol de VC donne un très bon contraste de la glande hépatique mais ne permet pas de visualiser les vaisseaux hépatiques (Fig. 1). Il existe alors un risque de les confondre avec une petite tumeur. A l'inverse 3 vol de VC versus 1 seul de LC ne donne qu'une très médiocre visualisation de la masse hépatique. Il est de même si l'on utilise que le seul contraste vasculaire. En conséquence, nous avons utilisé un mélange vol/vol à la dose de 500 µl/100 g de poids en injection intraveineuse.

L'analyse de la cinétique des produits de contraste a donc été réalisé avec un mélange de 250 µl/100g de chacun d'eux (Table I, protocole 2). Cette étude a montré que le rehaussement des vaisseaux était maximum entre 1 et 3 heures après injection (Fig. 2**a** et Fig. 3). Par contre celui du parenchyme hépatique et splénique s'intensifiait avec le temps, avec un maximum à 48 h, et persistait pendant 120 heures (Fig. 2**a** et Fig. 3**a**). L'opacification de la voie biliaire principale et du tube digestif était observé environ 24 heures après l'injection du produit de contraste (Fig. 2**b** et Fig. 3**b**). Le rehaussement du cortex rénal, observé 120 h après l'injection, constituait la dernière étape de cette cinétique (Fig. 2**b** et Fig. 3**b**).

L'usage d'une injection unique de 500 µl/100 g de poids corporel du mélange LC/VC par voie intraveineuse 1 h avant l'examen n'étant pas exempt d'effet secondaire du type insuffisance hépatique transitoire, nous avons après tests défini un protocole d'administration associant une injection par voie intra péritonéale du produit de contraste à tropisme hépatique 6 heures avant le scanner et une injection par voie intraveineuse du

produit à tropisme vasculaire juste une heure avant l'examen (Table I, protocole 3). Cette approche nous a permis d'espacer dans le temps les injections sans altérer la qualité du contraste hépatique tout en réduisant de moitié le volume de l'injection intraveineuse, diminuant ainsi les effets secondaires de ces agents.

Comparaison du volume tumoral mesuré in vivo au scanner et après autopsie

Les volumes tumoraux mesurés entre 1 et 5 semaines après greffe ont permis d'établir une corrélation linéaire entre les mesures par scanner et celles réalisées à l'autopsie de l'animal (Fig. 4**a**). Celle ci est significative ($R^2 = 0,998$, $P < 0,001$). Il convient toutefois de remarquer que, comme le montre le diagramme selon Bland et Altman, les valeurs mesurées au scanner étaient majoritairement (10 cas sur 16 étudiés) légèrement inférieures à celles mesurées en ex vivo (Fig. 4**b**). Tous les animaux de l'étude ont présenté une tumeur diagnostiquée au scanner, tumeur confirmée à l'autopsie. Cette observation suggère une valeur prédictive positive du scanner de 100% en terme de diagnostic dans notre modèle d'injection orthotopique chez le rat ACI.

Suivi de la progression tumorale par µscanner récurant

Un microscanner initial, réalisé une semaine après la greffe tumorale orthotopique, a confirmé la présence d'un carcinome au niveau du site d'injection sous la forme d'un petit défect siégeant dans la partie centrale du lobe médial gauche (Fig. 5). Cette tumeur a progressivement augmenté de taille d'un contrôle scannographique à l'autre, occupant entre 5 et 9 semaines selon les traitement appliqués la totalité du lobe médial. L'envahissement progressif du lobes latéral gauche et/ou du lobe latéral droit constitue le point limite de l'expérimentation, entraînant l'euthanasie de l'animal entre 4 et 8 semaines en l'absence de traitement efficace. Un traitement par chimiothérapie (Doxorubicine et Sorafenib au niveau de la Fig. 5) prolongera peu ou prou la survie de l'animal

Evaluation de protocoles de chimiothérapies : effets sur la croissance tumorale

La comparaison des volumes tumoraux des animaux traités par antimitotiques (gemcitabine, Gemox ou Sorafenib) avec ceux des groupes d'animaux témoins recevant soit un placebo, soit le traitement de référence par doxorubicine a été réalisée à 3 et 5 semaines. La comparaison à 7 et 9 semaines s'est avéré impossible en raison d'un nombre d'animaux survivants trop faible pour réaliser une analyse statistique.

Il n'existait à 3 et à 5 semaines aucun ralentissement de la croissance des tumeurs traitées par gemcitabine ou Gemox par comparaison aux témoins recevant un placebo (Fig. 6 **a,b**). La progression tumorale était par contre plus rapide qu'avec un traitement par doxorubicine (Fig. 6 **c,d**). Ainsi, la taille tumorale moyenne à 3 semaines était de 25 à 30% supérieure selon l'antimitotique utilisé (non significatif) et de 60% supérieure à 5 semaines d'évolution ($P<0.05$ et 0.01 selon l'antimitotique).

En ce qui concerne le sorafenib, la comparaison avec les témoins traités par placebo (Fig. 6 **a,b**) révèle un très important ralentissement de la croissance tumorale aussi bien à 3 semaines (-45%, $P<0.05$) qu'à 5 semaines (-70%, $P<0.01$). De fait, le sorafenib s'avère plus efficace que le traitement de référence, puisque la comparaison avec la doxorubine (Fig. 6 **c,d**) montre un ralentissement de -30% à 3 semaines (non significatif) mais surtout à 5 semaines (-45%, $P<0.05$).

Evaluation de protocoles de chimiothérapies : effets sur la survie actuelle

Le traitement par gemcitabine, aussi bien seul (Fig. 7 **a**) qu'associé à l'oxaliplatine (Fig. 7 **b**) n'a entraîné, avec une médiane de 45 et 47 jours (versus 42,5 et 48 jours chez leurs témoins placebos respectifs) aucune amélioration de la survie des animaux traités. Par contre, comparées au traitement standard par doxorubicine dont la médiane de survie était de 54 jours), les médianes de survie sous les traitements par gemcitabine et Gemox engendrent des survies significativement plus réduites. A l'inverse, le sorafenib (Fig. 7 **c**), avec une médiane à 73 jours améliorait significativement la survie des animaux traités, aussi bien par rapport au placebo ($P<0.001$) qu'à la doxorubicine ($P<0.01$).

La comparaison des survies dans les différents groupes expérimentaux à l'aide du test de Log Rank permet d'aboutir aux mêmes conclusions. Gemcitabine et Gemox n'affectent pas la survie actuelle des animaux traités et s'avère nettement moins performant que la doxorubicine ($P<0.001$). A l'inverse, le sorafenib améliore très significativement la survie aussi bien par rapport au placebo ($P<0.001$) qu' à la doxorubicine ($P<0.001$).

Discussion

La démonstration d'une réponse thérapeutique par une étude préclinique sur l'animal de laboratoire constitue à l'heure actuelle, avec les études toxicologiques, un pré-requis indispensable à toute application clinique chez l'homme. En ce qui concerne la recherche de

nouvelles thérapeutiques anti-cancéreuses l'utilisation de modèles dit « autochtones » (modèles tumoraux développant spontanément des tumeurs) ou, à défaut, de modèles orthotopiques (dans lesquels la tumeur est greffée in situ au niveau de son organe de référence) permet de se rapprocher plus ou moins bien de l'évolution des tumeurs chez l'homme. Mais l'usage aux fins d'évaluation de ces modèles tumoraux se heurte de facto a deux obstacles pratiques majeurs. Le premier problème est qu'une tumeur comme le CHC, située dans un organe profond, reste inaccessible à une évaluation clinique. Ainsi, l'expérimentateur ne dispose d'aucune information sur la taille et la croissance de la tumeur. La seule issue pour accéder à cette tumeur hépatique sera alors de réaliser un sacrifice séquentiel des animaux d'expérience, démarche qui nécessite un nombre très élevé d'individus pour obtenir une conclusion exploitable sur le plan statistique. Le deuxième problème rencontré, cette fois avec les modèles autochtones dans lesquels le CHC se développe spontanément, est l'ignorance de la présence ou non d'une tumeur au moment de l'initiation du traitement. Il apparaît donc particulièrement essentiel avec ce nouveau type prometteur de modèle tumoral de disposer d'une approche permettant d'affirmer la présence d'une ou plusieurs tumeurs intra-hépatiques et de pouvoir mesurer leur taille au fil de leur évolution avec ou sans traitement. L'imagerie par microscanner du petit animal permet d'obtenir ces informations par un examen indolore, non invasif et reconductible. C'est ce type d'approche que nous avons testé sur un modèle de greffe orthotopique de tumeur hépatique chez le rat ACI.

L'imagerie par microscanner de tumeurs hépatiques chez le petit animal fait l'objet d'un nombre croissant de publications [16-19]**.** Ce type d'examen se heurte toutefois a une importante toxicité du produit de contraste, notamment en ce qui concerne le Fenestra. En effet, la dose préconisée par son fabricant [20], dose nécessaire à l'obtention d'un examen de bonne qualité - va générer une hypervolémie avec son cortège d'insuffisance cardiaque droite, puis d'œdème pulmonaire aiguë susceptible de conduire au décès de l'animal [21]. A ce problème s'ajoute une toxicité hépatique avec insuffisance hépato-cellulaire responsable d'un nombre non négligeable de décès différés. Ceci nous a amené à réduire les doses de produits de contraste dans notre étude. La perte de contraste radiologique résultant de la réduction des doses a été corrigée par l'utilisation d'une voie « retard » par injection intra-péritonéale suivi d'une injection intraveineuse juste avant l'examen. Cette stratégie a permis d'obtenir des images hépatiques de très bonne qualité, tout en évitant les problèmes toxiques observés dans notre expérience avec les doses recommandées. Il convient de remarquer que la cinétique de prise de contraste par les organes pouvant varier d'une souche animale à l'autre, ainsi qu'entre

les espèces de rongeurs utilisés en expérimentation animale [22] une adaptation du protocole d'injection pourrait s'avérer nécessaire avec d'autres modèles animaux. Il existe d'autre part sur le marché un deuxième produit de contraste, l'Exia 160 qui donne une rehaussement beaucoup plus rapide du foie [23]. Etant beaucoup plus concentré en iode, il est administré à dose réduite et il est donc susceptible de remplacer le Fenestra LC. Ce produit ne contraste toutefois pas les vaisseaux et ne réduit pas le risque d'insuffisance hépatique transitoire liée à une concentration élevée d'iode.

L'imagerie par microscanner nous a donc permis de suivre la croissance tumorale après greffe orthotopique par imagerie récurrente. Comme décrit dans la littérature [24], la validité des volumes tumoraux mesurés grâce aux images scanner a été confirmée par confrontation à ceux obtenus à l'autopsie. Nous avons ainsi pu constater que l'évolution tumorale du Morris Hepatoma que nous avons observée était tout à fait comparable à celle décrite dans la littérature [12].

Afin d'illustrer la place de l'imagerie hépatique du petit animal dans l'analyse du potentiel antitumoral de substances pharmacologiques émergentes, nous avons testé à l'aide de notre modèle l'incidence sur la taille tumorale et sur la survie actuelle de trois médicaments déjà utilisés en pratique clinique chez des patients atteints de CHC [25,26]. Nous avons comparés ces trois traitements (gemcitabine seule ou associée à l'oxaliplatine et sorafenib) donnant des réponses objectives variables, au traitement par doxorubicine qui constitue le traitement systémique du CHC le plus évalué. Les résultats obtenus ont été également comparés pour chacune de ces trois études avec un groupe témoin traité par placebo. Le suivi longitudinal de ces divers groupes par le biais de l'imagerie a permis de quantifier la réponse thérapeutique en terme de progression du volume tumoral en conservant une évaluation en terme de survie grâce au caractère non invasif du suivi par imagerie. Les résultats de ces trois études sont concordant avec les données cliniques, confortant la piètre efficacité de la gemcitabine aussi bien seule qu'en association à l'oxaliplatine et mettent en évidence une action significative du sorafenib en terme de réduction de la croissance tumorale et de prolongation de la survie. Il convient de remarquer la reproductibilité des résultats de ce suivi longitudinal au niveau des groupes témoins aussi bien placebo que doxorubicine lors des trois études successives rapportées dans ce travail.

Ainsi l'usage de l'imagerie permet d'évaluer de manière fiable, reproductible, indolore, et non invasive toutes nouvelles approches antitumorales sur un néoplasme détectable par cette technique. Cette nouvelle méthode d'investigation expérimentale s'inscrit dans le cadre de l'éthique de l'expérimentation animale puisqu'elle réduit le nombre d'animaux d'expérience

tout en conservant la significativité des résultats obtenus. Il en est de même en ce qui concerne la prise en compte du bien-être animal puisqu'il s'agit d'une méthode non douloureuse. Il existe toutefois un risque d'irradiation inhérent à l'usage du µscanner, estimé selon la littérature à 2 cGray pour un examen de 12 mn pour le rat [27]. Une telle dose de rayons est dépourvu de tout effet toxique mais elle est susceptible de moduler la croissance tumorale lorsque des examens rapprochés sont réalisés. Il conviendrait donc soit d'espacer les examens au µscanner soit d'utiliser une imagerie du petit animal dépourvue de risque d'irradiation tels qu'IRM ou échographie.

Le modèle orthotopique utilisé dans cette étude ne reproduit pas l'histoire naturelle du CHC chez l'homme qui se développe majoritairement dans un contexte d'atteinte cirrhotique [28].

Il s'agit en effet d'une greffe tumorale sur foie sain. De plus, du fait de son caractère homogène de carcinome peu différentié, il ne reflète pas la diversité anatomo-pathologique du carcinome humain. Ces restrictions ne portent toutefois pas préjudice à la validité de notre démonstration de la fiabilité du suivi en ligne chez l'animal. En effet une telle approche peut être réalisée aussi bien sur des modèles tumoraux humanisés (greffe orthotopique sur la souris immunodéprimée) que sur des modèles de souris génétiquement modifiés présentant une hépatocarcinogenèse spontanée.

Remerciements

L'aide technique pour la réalisation des microscanners de Mr Mourad Bouhadjar a été particulièrement appréciée. Ce travail a été soutenu financièrement par un contrat de l'Agence Nationale pour la Recherche (ANR n° 06-BLAN-0141-002) ainsi que par un contrat de l'Association pour la Recherche sur le Cancer (ARC n° 3153-2007).

Références

1. Parkin DM, Bray F,Ferlay J, Pisani P. Global cancer statistics 2002. CA Cancer J Clin 2005; 55:74-108.

2. LIovet JM, Bru C, Bruix J. Prognosis of hepatocellular carcinoma. the BCLC staging classification. Semin Liver Dis1999;19329-38.

3. Takayama T, Sekine T, Makuuchi M, YamasakiS, Kosuge T, Yamamoto J, Shimada K, Sakomoto M, Hirohashi S, Ohashi Y, Kakizoe T. Adoptive immunotherapy to lower postsurgical reccurence rates of hepatocellular carcinoma : a randomised trial. Lancet 2000; 356:802-7.

4. LIovet JM, Bruix J. Molecular targeted therapies in hepaocellular carcinoma. Hepatology 2008; 48 :1312-27.

5. Zerbini A,Pilli M, Ferrari C, Missale G. Is there a role for immunotherapy in hepatocellular carcinoma? Dig Liver Dis 2006 ;38 :221-5.

6. Feo F, Frau M, Tomasi ML, Brozzetti S, Pascale RM. Genetic and epigenetic of molecular alterations in hepatocellular carcinoma. Exp Biol Med2009 ;234,7 : 726-36

7. Weber SM, Peterson KA, Durkee B, Longino M, Warner T, Lee FT Jr, Weichert JP. Imaging of murine liver tumor using microCT with a hepatocyte-selective contrast agent: accuracy is dependent on adequate contrast enhancement. J Surg Res 2004;119:41-45

8. Fournier LS, Cuenod CA, de Bazelaire C, Siauve N, Rosty C, Tran PL, Frija G, Clement O. Early modifications of hepatic perfusion measured by functional CT in a rat model of hepatocellular carcinoma using a blood pool contrast agent. Eur Radiol 2004;14:2125-2133

9. Guilbaud N, Kraus-Berthier L, Meyer-Losic F, Pierré A, Hickman J. Nouvelles approches en cancérologie expérimentale: à la recherche de modèles thérapeutiques. Bull Cancer 2001;88:75-84.

10. Morris HP, Wagner BP, Velat CA. Tumors induced by 2-acetylaminofluorene in buffalostrain rats ingesting different levels of riboflavine. J Natl Cancer Inst. 1955; 16:489-493.

11. Morris HP, Wagner BP, Lombard LS. A comparison of impaired function with morphologic changes occurring in livers of rats ingesting N-2-fluorenyldiacetamide. J Natl Cancer Inst.1958; 20:1-35.

12. Trübenback J, Graepler F, Pereira PL, Ruck P, Lauer U, Gregor M, Claussen CD, Huppert PE.. Growth characteristics and imaging properties of the morris hepatoma 3924A in ACI rats: a suitable model for transarterial chemoembolization. Cardiovasc Intervent Radiol. 2000;23:211-217.

13. Weichert JP, Longino MA, Bakan DA, Spigarelli MG, Chou TS, Schwendner SW, Counsell RE. Polyiodinated triglyceride analogs as potential computed tomography imaging agents for the liver. J Med Chem 1995; 38:636-646.

14. Weichert JP, Lee FT J, Chosy SG, Longino MA, Kuhlman JE, Heisey DM, Leverson GE. Combined hepato-selective and blood-pool contrast agents for the CT detection of experimental liver tumors in rabbits. Radiology 2000;216:865-87.

15. Morton DB, Jennings M, Buckwell A, et al. Refining procedure for the administration of substances. Report of the BVAAWF/FRAME/RSPCA/UFAW joint working group of refinement. Lab Animals 2001;35:1-41.

16. Li X, Zheng CS, Feng GS, Zhuo CK, Zhao JG, Liu X. An implantable rat liver tumor model for experimental transarterial chemoembolization therapy and its imaging features. World J Gastroenterol 2002;8:1035-1039.

17. Badea CT, Hedlund LW, De Lin M, Boslego Mackel JF, Johnson GA. Tumor imaging in small animals with a combined micro-CT/micro-DSA system using iodinated conventional and blood pool contrast agents. Contrast Media Mol Imaging 2006;1:153-164.

18. Almajdub M, Nejjari M, Poncet G, Magnier L, Chereul E, Roche C, Janier M. In-vivo high-resolution X-ray microtomography for liver and spleen tumor assessment in mice. Contrast Media Mol Imaging 2007; 2:88-93.

19. Graham KC, Ford NL, Mackenzie LT, Postenka CO, Groom AC, MacDonald IC, Holdsworth DW, Drangova M, Chambers AF. Noninvasive quantification of tumor volume in preclinical liver metastasis models using contrast-enhanced x-ray computed tomography. Invest Radiol 2008;43:92-99

20. Bakan DA, Doerr-Stevens JK, Weichert JP, Longino MA, Lee FT Jr, Counsell RE. Imaging efficacy of hepatocyte-selective polyiodinated triglyceride for contrast-enhanced computed tomography. Am J Ther 2001, 8:359-365.

21. Morton DB, Jennings M, Buckwell A, Ewbank R, Godfrey C, Holgate B, Inglis I, James R, Page C, Sharman I, Verschoyle R, Westall L, Wilson AB. Refining procedure for the administration of substances. Report of the BVAAWF/FRAME/RSPCA/UFAW joint working group of refinement. Lab Animals 2001; 35:1-41.

22. Suckow CE, Stout DB. MicroCT liver contrast agent enhancement over time, dose, and mouse strain. Mol Imaging Biol. 2008;10:114-20.

23. Willekens I, Lahoutte T, Buls N, Vanhove C, Deklerck R, Bossuyt A, et al. Time-course of contrast enhancement in spleen and liver with Exia 160, Fenestra LC, and VC. Mol Imaging Biol. 2009;11:128-35.

24. Ishimori T, Tatsumi M, Wahl RL. Tumor response assessment is more robust with sequential CT scanning than external caliper measurement. Acad Radiol 2005;12:776-81

25. Taieb J, Barbare JC, Boussaha T, Cunha AS, Baere T, Rosmorduc O, Zucman-Rossi J, Franco D. Management of hepatocellularcarcinoma . Where are we now ? What's next? Bull Cancer 2009; 96:19-34.

26. Llovet JM, Ricci S, Mazzaferro V, Hilgard P, Gane E, Blanc JF, Cosme de Oliveira A, Santoro A, Raoul JL, Forner A, Schwartz M, Porta C, Zeuzem S, Bolondi L, Greten T, Galle P R., Seitz JF, Borbath I, Häussinger D, Giannaris T, Shan M, Moscovici M, Voliotis D, Bruix J, for the SHARP Investigators Study Group. Sorafenib in advanced hepatocellular carcinoma. NEJM2008; 24, 359:378-390.

27. Obenaus A, Smith A. Radiation dose in rodent tissues during micro-CT imaging. Journal of X-Ray Science and Technology 2004; 12:241–249.

28. Donato F, Boffeta P, Puoti MA. Meta-analysis of epidemiological studies on the combined effect of hepatitis B and C virus infection in causing hepatocellular carcinoma. Int J Cancer 1998; 75:347-54.

Figures, tableaux et légendes

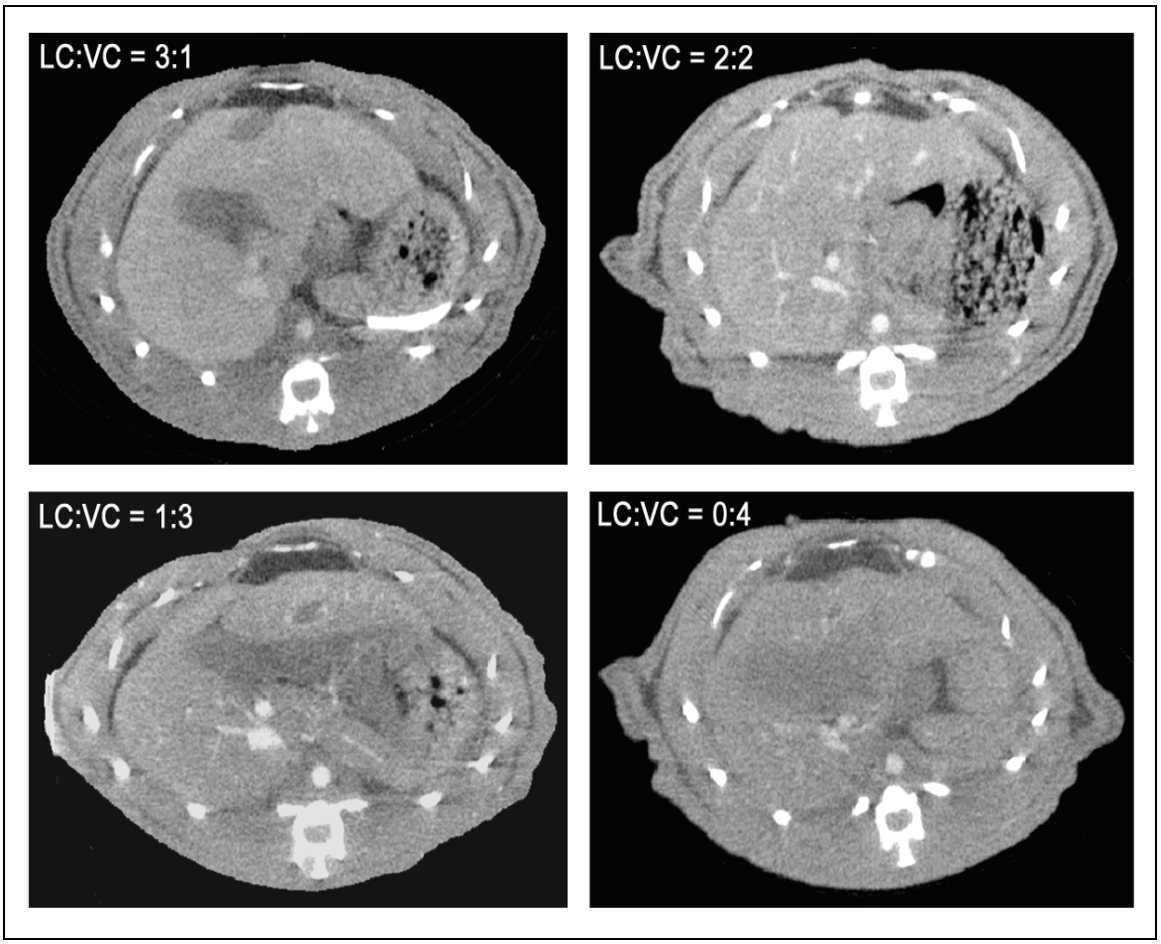

Figure 1. Aspects du rehaussement du contraste du parenchyme hépatique et de sa vascularisation selon divers ratios des produits de contraste hépatique (Fenestra® LC) et vasculaire (Fenestra® VC). Les coupes axiales de l'abdomen ont été réalisées sur des rats en décubitus dorsal. Les meilleures images en terme de qualité et d'équilibre de contraste ont été obtenues avec un mélange des deux produits à la dose de 250 µl/100 g de poids corporel pour chacun d'eux.

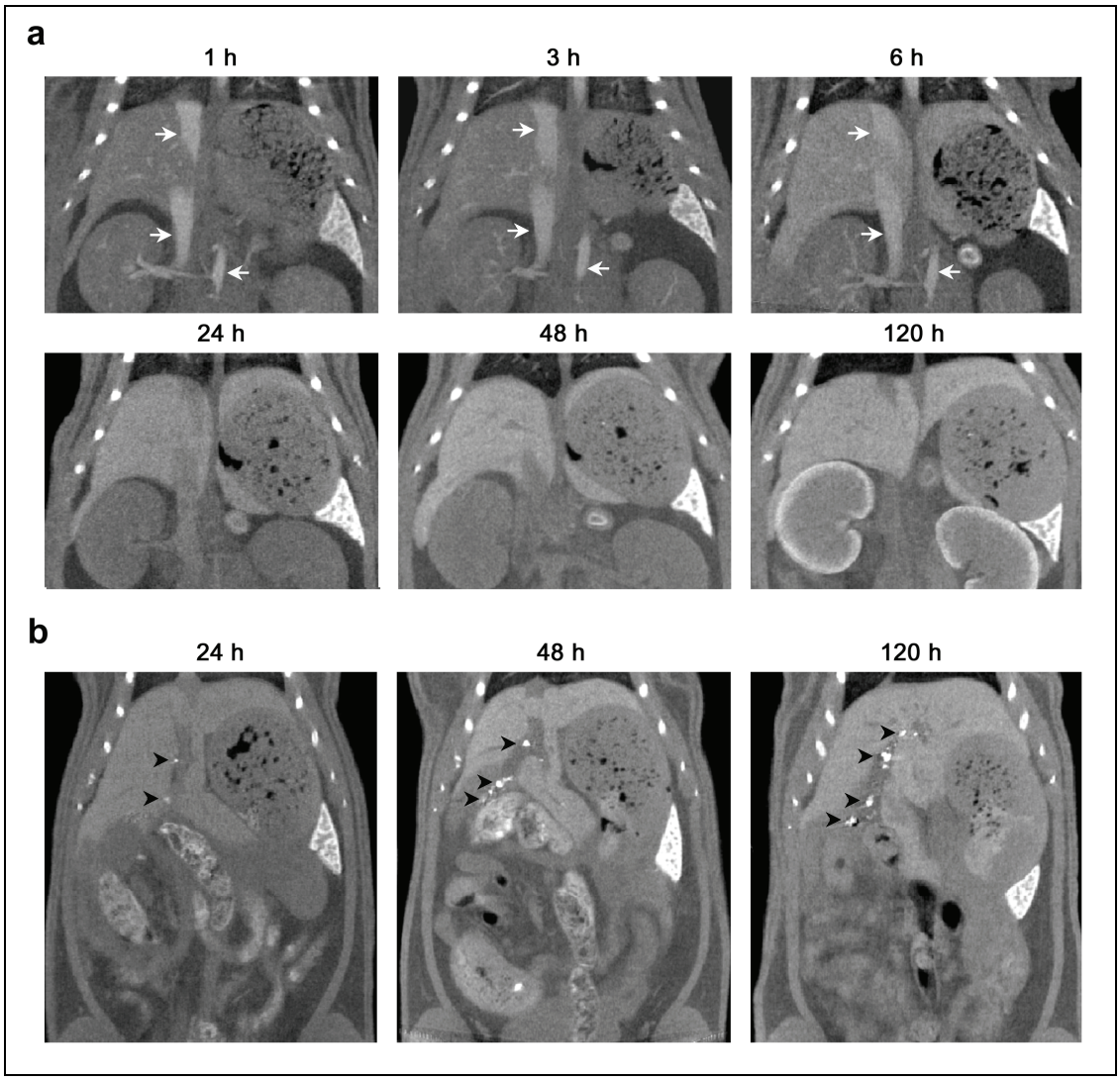

Figure 2. (**a,b**) Cinétique temporelle de l'évolution des rehaussements des divers organes abdominaux sur des coupes coronales récurrentes entre 1 et 120 h après injection IV d'une mixture des 2 produits de contraste. (**a**) Coupes passant par la veine cave caudale et l'aorte abdominale (flèches blanches) mettant en évidence un rehaussement croissant du parenchyme hépatique qui atteint son maximum à 48 h et persiste pendant 120 h après injection des produits de contraste. Le rehaussement tardif des reins évoque une élimination urinaire différée. (**b**) Coupes passant par la voie biliaire principale mettant en évidence une présence prolongée (120 h) des produits de contraste dans les canaux biliaires (flèches noires). Un rehaussement concomitant du tube digestif évoque une circulation entéro-hépatique de ces produits.

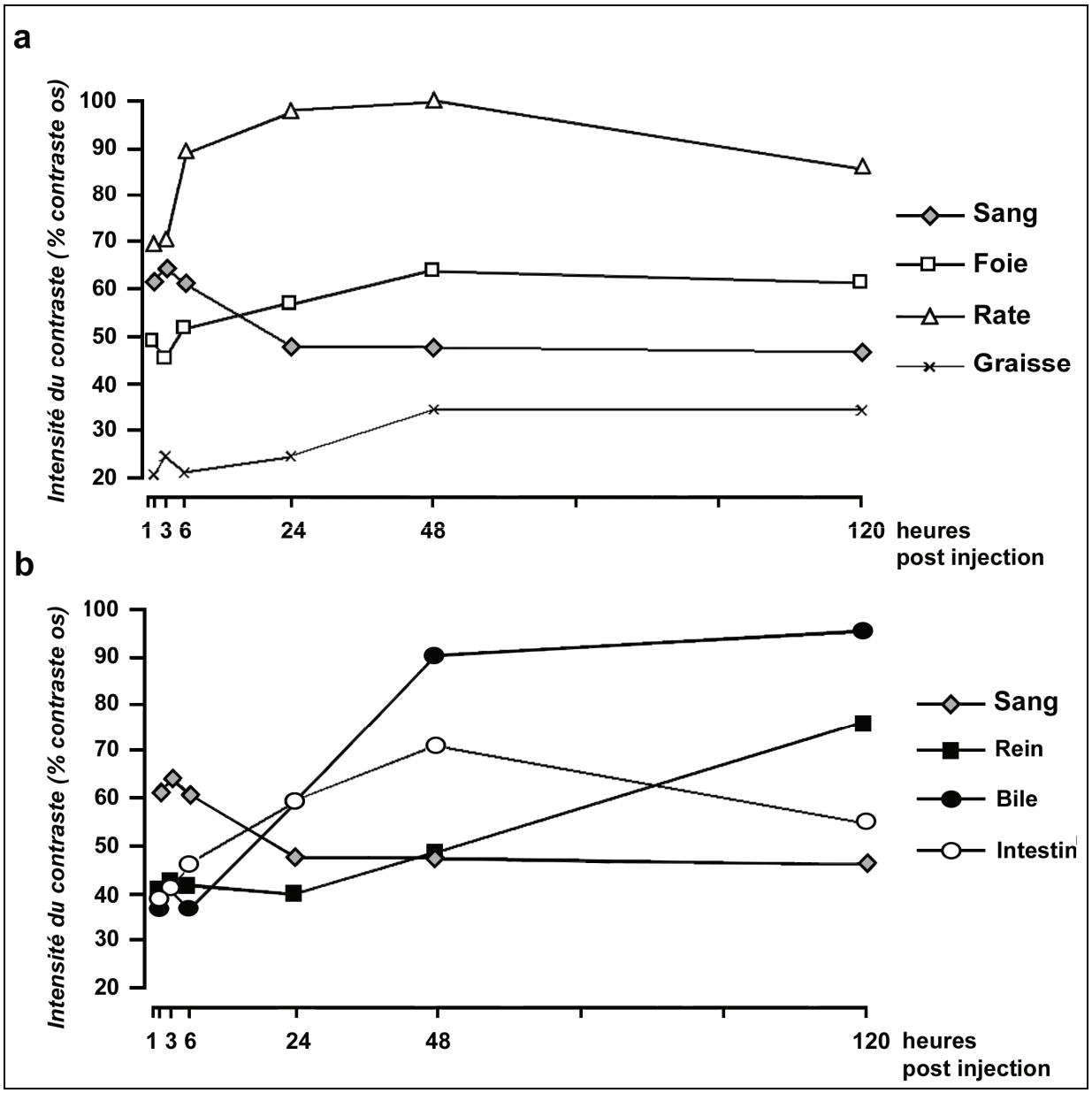

Figure 3. (**a,b**) Evolution quantitative de l'intensité du contraste au niveau abdominal en fonction du délai injection-acquisition. L'étude a été réalisée à l'aide du logiciel d'analyse d'image ImageQuantTL, version 5.1 (Molecular Dynamics, Sunnyvale, CA). L'intensité du signal a été mesuré sur des coupes coronales de la cavité abdominale effectuées entre 1 et 120 h après injection des produits de contraste. Les valeurs obtenues, exprimées en unités arbitraires, ont été normalisées entre elles par rapport à l'intensité mesurée sur la même surface au niveau de l'os. Le contraste diminue en fonction du temps au niveau des vaisseaux tout en augmentant progressivement au niveau des organes tels que le foie, la rate (en **a**) ou l'intestin (en **b**) ainsi qu'au niveau de la bile et du rein (en **b**).

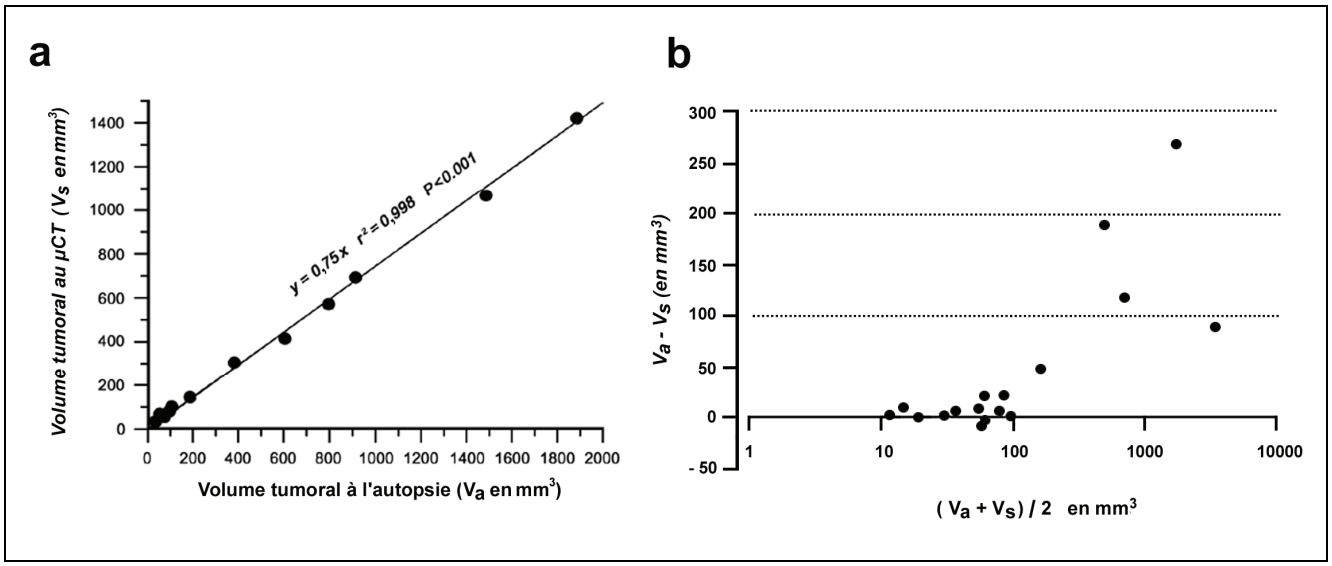

Figure 4. (**a,b**) Comparaison du volume tumoral mesuré in vivo au scanner et après autopsie. Cette comparaison a été réalisée d'une part par une étude de corrélation par test parametric de Pearson (**a**) et d'autre part par une étude de concordance selon Bland et Altman appréciant l'écart entre les valeurs obtenues (**b**). L'analyse de corrélation a mis en évidence l'existence d'une régression linéaire significative et l'étude de concordance a montré que les valeurs mesurées au scanner étaient le plus souvent (environ 60% des cas) légèrement inférieures à celles mesurées à l'autopsie.

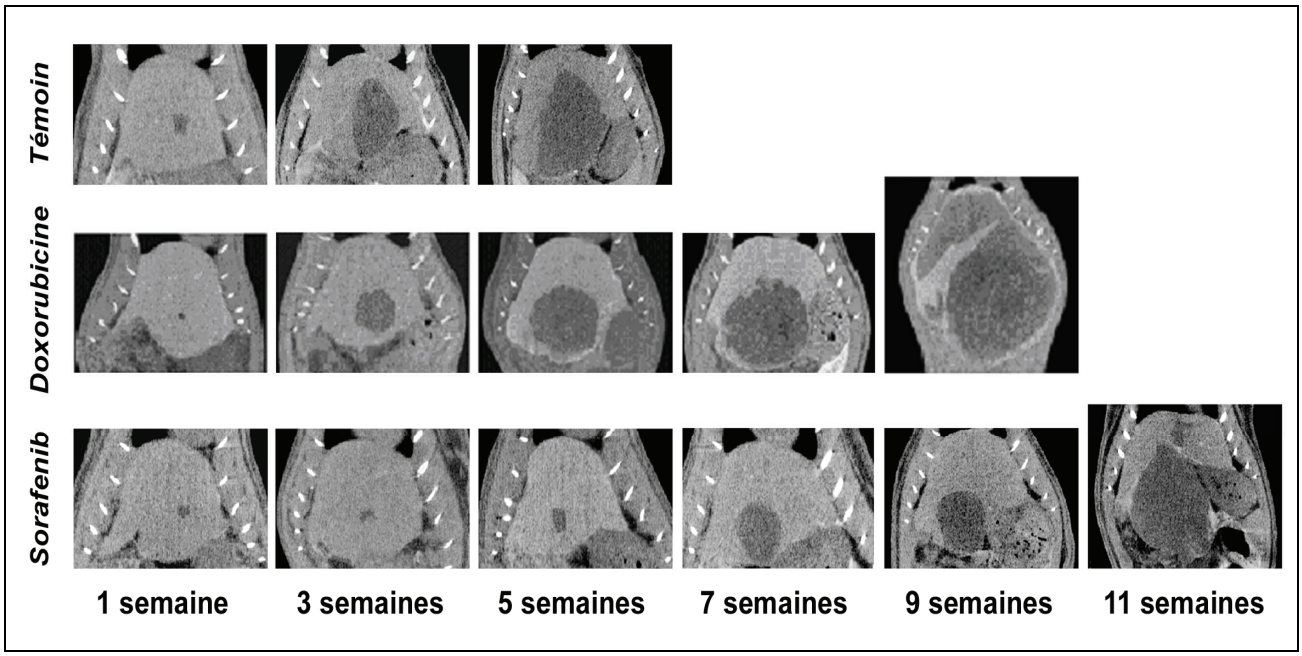

Figure 5. Exemples représentatifs de suivis longitudinaux de tumeurs greffées en position orthotopique au niveau du lobe médial droit du foie traitées respectivement par placebo, doxorubicine et sorafenib. Un microscanner a été réalisés toutes les deux semaines jusqu'au sacrifice de l'animal. Le points limite, constitué par l'existence d'une tumeur occupant au moins 70 % du volume hépatique est constaté entre 4 et 11 semaines selon les traitements réalisés.

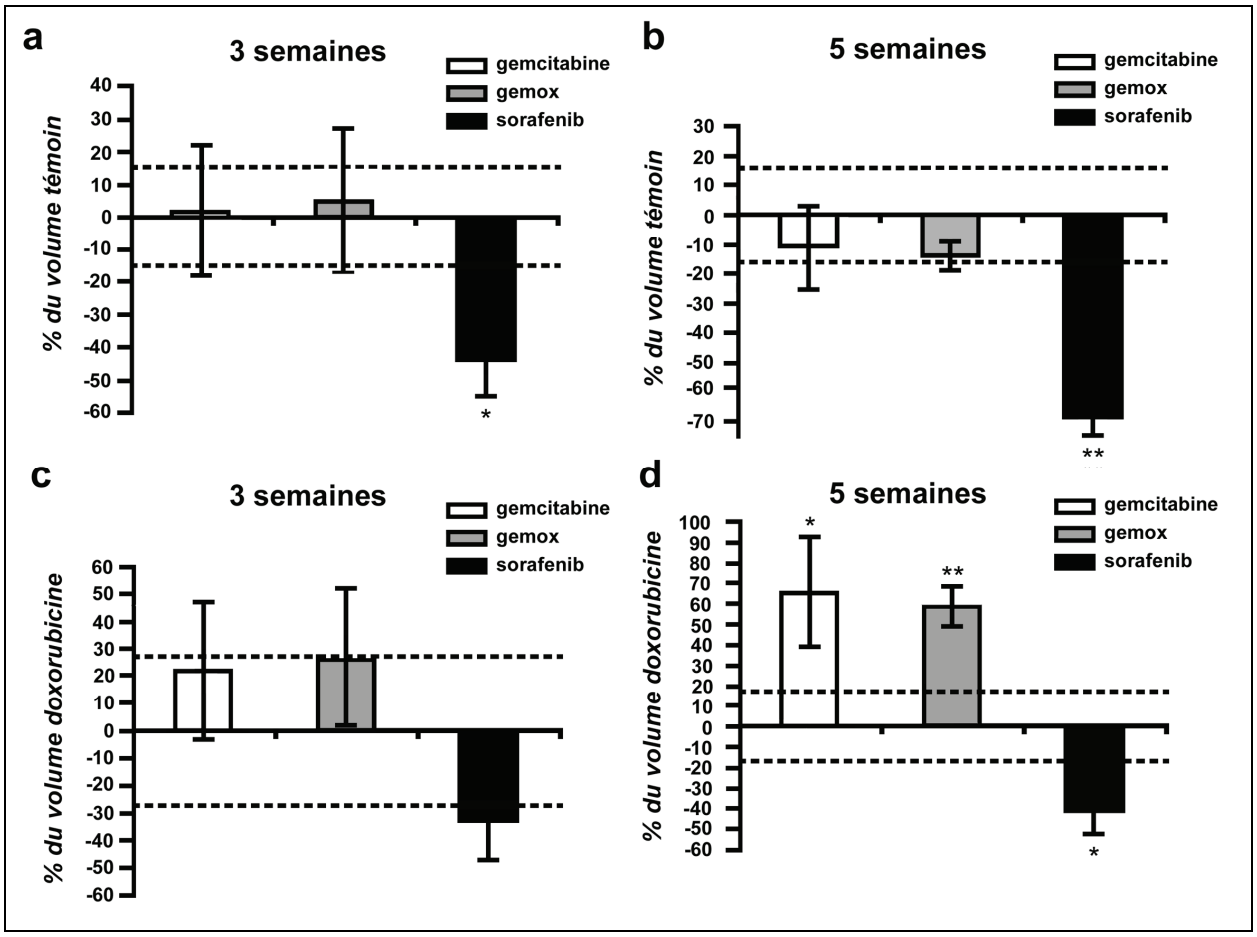

Figure 6. Evaluation de protocoles de chimiothérapies : effets sur la croissance tumorale. L'effet des traitements par Gemcitabine, Gemox, ou Sorafenib a été évalué à 3 semaines et à 5 semaines par comparaison avec le volume tumoral d'animaux traités par placebo (**a,b**) et seul le traitement par Sorafenib a entraîné une réduction significative de la croissance tumorale. La comparaison a été également effectuée avec le volume tumoral d'animaux traités par doxorubicine (**c,d**). Les traitements par Gemcitabine seule ou en association avec l'oxaliplatine se sont avérés significativement moins efficaces que la doxorubicine. Seul, le traitement par Sorafenib a amélioré le ralentissement de la croissance tumorale. * $P<0.05$, et ** $P<0.01$.

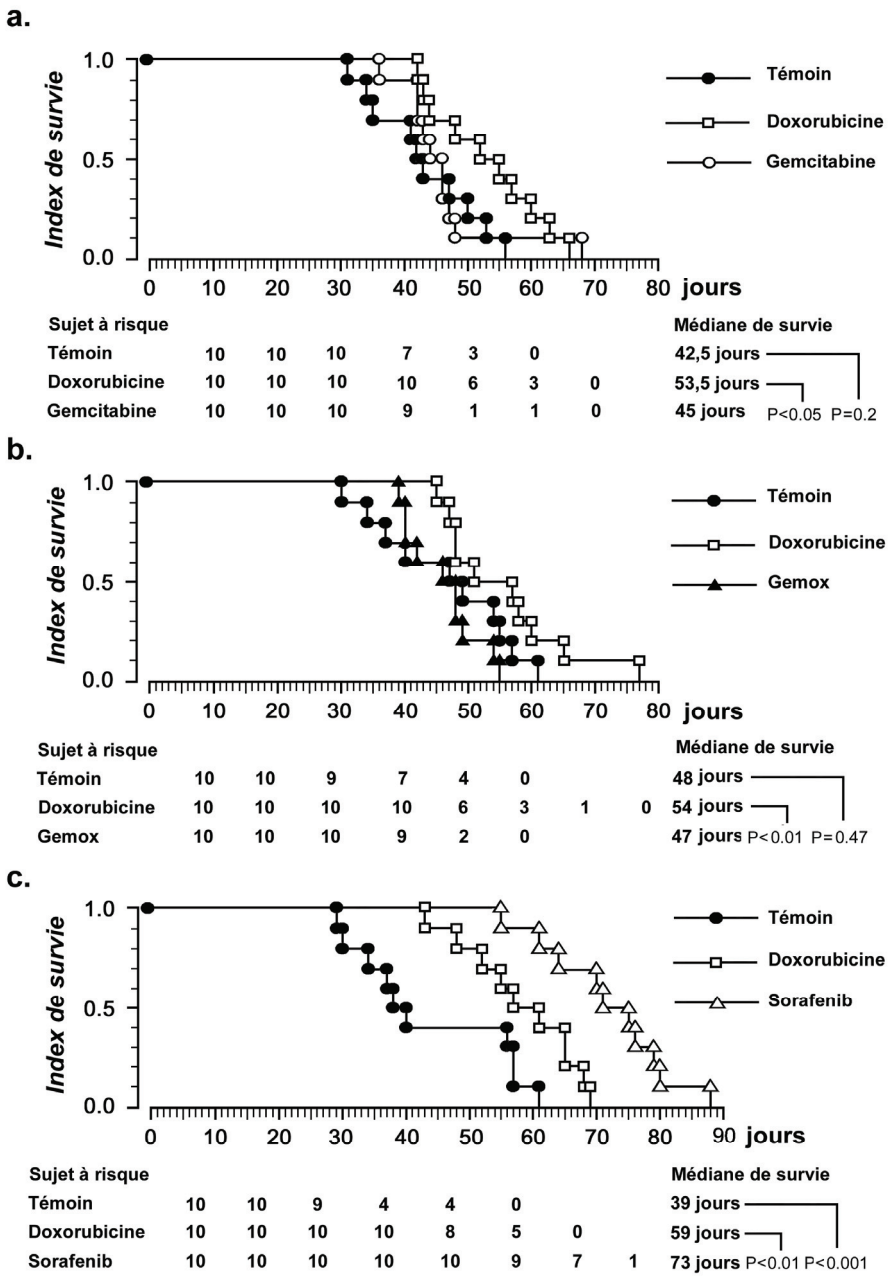

Figure 7. Evaluation de protocoles de chimiothérapies : effets sur la survie actuelle. Les courbes de survie sont représentées selon Kaplan-Meier. **(a)** Survie des animaux traités par gemcitabine par comparaison avec des témoins traités par placebo et par doxorubicine. 10 animaux par groupe ont été suivi sur une période de 68 jours. Ce traitement n'a entraîné aucune amélioration ni de la survie actuelle, ni de la médiane de survie. **(b)** Survie des animaux traités par l'association gemcitabine/oxaliplatine par comparaison avec des témoins traités par placebo et par doxorubicine. 10 animaux par groupe ont été suivi sur une période de 77 jours. Cette polychimiothérapie n'a entraîné aucune amélioration ni de la survie actuelle, ni de la médiane de survie. **(c)** Survie des animaux traités par sorafenib par comparaison avec des témoins traités par placebo et par doxorubicine. 10 animaux par groupe

ont été suivi sur une période de 88 jours. Ce traitement a entraîné une amélioration significative de la survie actuelle aussi bien par rapport au placebo (P<0.001) que par rapport à la doxorubicine (P<0.001), mais aussi de la médiane de survie par rapport à ces deux groupes témoins.

Table 1
Protocoles d'étude des doses, ratios et voies d'administration des produits de contraste
Protocole de validation des mesures des volumes tumoraux au µCT

Nombre d'animaux		Fenestra LC	Fenestra VC	Voie d'administration	Délai avant µCT
Protocole n° 1 : *Définition du meilleur ratio Fenestra LC versus VC*					
8 rats	2 rats	375 µl	125 µl	Intra veineuse	1 h
	2 rats	250 µl	250 µl	Intra veineuse	1 h
	2 rats	125 µl	375 µl	Intra veineuse	1 h
	2 rats	-	500 µl	Intra veineuse	1 h
Protocole n° 2 : *Cinétique des contrastes dans l'organisme des rongeurs*					
4 rats	-	250 µl	250 µl	Intra veineuse	1 h
Protocole n° 3 : *Comparaison des voies d'administration*					
8 rats	4 rats	250 µl	250 µl	Intra péritonéale	6 h
	4 rats	250 µl	-	Intra péritonéale	6 h
		-	250 µl	Intra veineuse	1 h
Protocole n° 4 : *Validation des mesures de volume tumoral au µCT*					
16 rats	-	250 µl	250 µl	Intra veineuse	1 h

Table 2
Protocoles d'études pré-clinique de chimiothérapie du carcinome hépato-cellulaire par suivi longitudinal

Nombre d'animaux		Drogue	Dose	Administration Mode	Fréquence & Intervalle		Dose totale
Protocole n° 1 : *Efficacité thérapeutique de la Gemcitabine versus Doxorubicine et placebo*							
30 rats	10 rats	Tampon PBS	500 µl	Intra péritonéale	x 3	7 jours	1,5 ml
	10 rats	Doxorubicine	750 µg/Kg	Intra veineuse	x 4	14 jours	3 mg/Kg
	10 rats	Gemcitabine	50 mg/Kg	Intra veineuse	x 2	3 jours	100 mg/Kg
Protocole n° 2 : *Efficacité thérapeutique du Gemox versus Doxorubicine et placebo*							
30 rats	10 rats	Tampon PBS	500 µl	Intra péritonéale	x 3	7 jours	1,5 ml
	10 rats	Doxorubicine	750 µg/Kg	Intra veineuse	x 4	14 jours	3 mg/Kg
	10 rats	Gemcitabine	50 mg/Kg	Intra veineuse	x 2	3 jours	100 mg/Kg
		+ Oxalyplatine	10 mg/Kg	Intra veineuse	x 2	14 jours	20 mg/Kg
Protocole n° 3 : *Efficacité thérapeutique du Sorafenib versus Doxorubicine et placebo*							
30 rats	10 rats	Tampon PBS	500 µl	Intra péritonéale	x 3	7 jours	1,5 ml
	10 rats	Doxorubicine	750 µg/Kg	Intra veineuse	x 4	14 jours	3 mg/Kg
	10 rats	Sorafenib	10 mg/Kg	Per os	x 60	continu	600 mg/Kg

Pour chaque protocole, les divers traitements ont été initié 2 semaines après la réalisation d'une greffe orthotopique, la présence d'une tumeur ayant été confirmée au préalable par un examen au µscanner (à J7). Les contrôles scannographiques ont été réalisés toutes les deux semaines (J21, J35, J49, etc…).

I.3 Commentaires

Ce travail liminaire à notre thèse nous a dans un premier temps permis d'établir un protocole d'administration des produits de contraste compatible d'une part avec le confort de l'animal et d'autre part avec des images de bonne qualité de la glande hépatique. Cette adaptation concernait les doses de chacun des produits de contraste, avec une réduction de 75% du volume préconisé par les fournisseurs. Elle a également entraîné une modification des voies d'administration. En effet, nous avons exploré l'efficacité de la voie intrapéritonéale, dont la cinétique d'absorption est en principe calquée sur la voie intra-veineuse avec un petit retard d'absorption et une réduction partielle de la biodisponibilité. Cette voie IP a donnée entre nos mains un très bon résultat si l'on respectait un délai d'au moins 6 heures avant la réalisation du scanner. De plus, cette approche évite une surcharge brutale du volume circulant, du fait justement de sa cinétique d'absorption retardée. Le volume injecté par voie IV lorsque l'on souhaite visualiser la vascularisation hépatique, est considérablement réduit, évitant outre la surcharge hémodynamique le risque fréquent d'éclatement de la voie veineuse du fait du caractère extrêmement visqueux de la solution injectée.

La deuxième observation concernait la validité des mesures de volume obtenues de manière non invasive avec le microscanner. Il existait en effet une concordance entre ces mesures et celles obtenues à l'autopsie en mesurant les dimensions de la tumeur après dissection. Il est vrai que la méthode la plus précise pour mesurer un volume est celle utilisant l'immersion de la tumeur, avec mesure du volume d'eau déplacé. Mais celle consistant à mesurer la tumeur dans ses 3 dimensions à l'autopsie reproduisait exactement celle utilisée au scanner et permettait ainsi de mieux apprécier la fiabilité. La méthode par immersion constituerait à l'évidence la méthode de choix pour valider des mesures de volume à partir de la détermination du nombre de pixels présents au niveau d'une reconstruction 3D de la tumeur à partir des données scanners. Cette méthode plus lourde, nécessitant l'usage de logiciels relativement complexes et d'ordinateurs à mémoire vive plus importante, n'a pas été utilisée dans notre étude.

Notre étude a également permis d'établir la reproductibilité du modèle tumoral utilisé. Cette reproductibilité concerne en premier la réussite de la xénogreffe, puisque sur

des animaux jeunes (c'est à dire âgés de 2 mois au début de l'expérience) nous n'avons connus aucun échec. Il convient de remarquer que cette constatation n'est plus vraie dès que l'on travaille avec une population plus âgée, le taux d'échec augmentant parallèlement à l'âge.

Il existe aussi une reproductibilité manifeste en ce qui concerne la progression tumorale. En effet la survie dans les groupes témoins (placebo et doxorubicine), reste inchangée dans les trois expériences différentes au cours desquelles ces deux groupes ont été comparés aux résultats obtenus après divers traitements (par gemcitabine, selon le protocole Gemox ou par sorafenib).

Les résultats de ces 3 études pré-cliniques sont en accord avec les connaissances concernant les traitements actuels du carcinome hépatocellulaire et soulignent la valeur prédictive d'une telle approche par imagerie du petit animal. Il convient toutefois de remarquer qu'il faut impérativement sélectionner rigoureusement le modèle tumoral utilisé, la pathologie ciblée et le type de médicament à tester. Ainsi, d'un point de vue anecdotique, nous en avons fait l'expérience avec le bevacuzimab (ou Avastin® de chez Roche) qui représentait dans le projet initial de l'étude publiée ci-dessus l'approche anti-angiogénique par inhibition du VEGF. Nous avons constaté une absence totale d'efficacité de ce produit sur notre modèle tumoral (Fig 1).

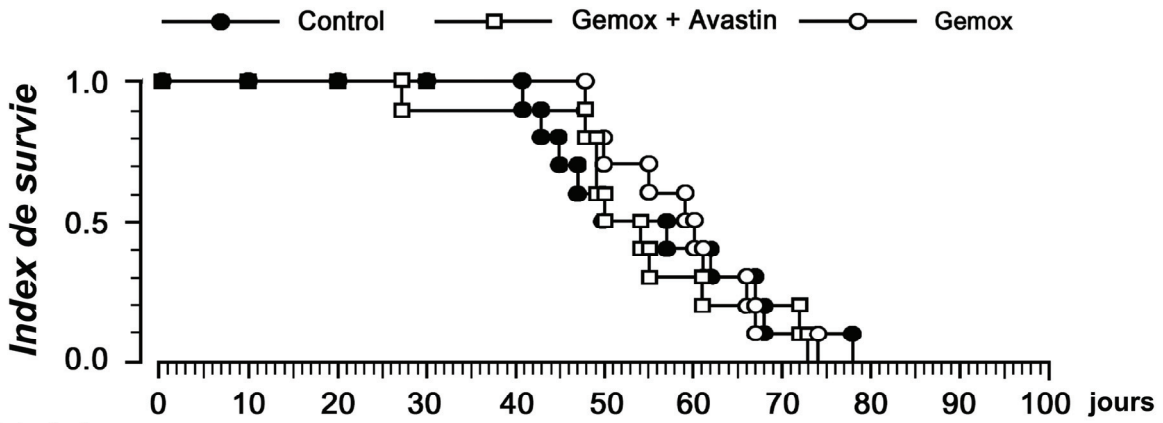

Sujets à risque											
Témoins	10	10	10	10	10	5	4	1	0	0	0
Gemox + Avastin	10	10	10	9	9	5	3	2	0	0	0
Gemox	10	10	10	10	10	7	4	1	0	0	0

Fig 1 : *Comparaison des courbes de survie après traitement par Gemox seul ou en association avec de l'Avastin*

Or il s'agit d'un traitement qui a donné des résultats lors d'essais cliniques et dont l'utilisation est maintenant intégrée dans des protocoles de chimiothérapie du CHC. Nous avons alors réalisé que le bevacizumab est un anticorps monoclonal humain, bien qu'il ne soit pas spécifié s'il s'agit d'un anticorps strict. Afin de confirmer l'absence de croisement avec le VEGF de rat, nous avons réalisé des études par Western Blot et par immuno-précipitation sur des extraits cellulaires de MH3924A qui se sont avérées négatives. A l'évidence il ne s'agissait pas du bon modèle tumoral pour explorer le potentiel de ce monoclonal. Il nous aurait fallu utiliser dans ce cas un modèle de tumeurs humaines xénogreffées chez la souris Nude !

La deuxième étape de notre thèse consistait à appliquer cette méthode d'étude pré-clinique à une médication totalement nouvelle afin d'en explorer les effets éventuels sur le carcinome hépatocellulaire. Ce travail à fait l'objet de l'article présenté ci-après.

II Etude de l'efficacité sur le carcinome hépato cellulaire d'une nouvelle drogue par suivi longitudinal par microscanner X

II-1 Introduction

Il est incontestable que l'utilisation des médications anti-angiogéniques dans le CHC est une des voies actuelles de traitement. Le principe de cette approche est de facto de mettre en hypoxie une tumeur bien vascularisée ou d'aggraver une hypoxie tumorale pré-existante. Qu'en est-il pour le CHC et quelles sont les implications de l'hypoxie sur ce type de tumeur ?

II-1.1 Hypoxie et CHC

Hypoxie et carcinogenèse du carcinome hépatocellulaire

En général l'hypoxie est responsable de la suppression de la prolifération cellulaire. Ainsi, in vitro, dans les cellules épithéliales mammaires (lignée MMEC), les fibroblastes (Hs68 et WA38), les cellules de carcinome cervical (HeLA) ainsi que dans les cellules du cancer du sein (HTB-30) une hypoxie sévère serait à l'origine d'un arrêt du cycle cellulaire dans la phase G1/S (Box AH, 2004). Les cellules de CHC, par contre, n'ont pas d'arrêt du cycle cellulaire au niveau de G1/S en rapport avec une hypoxie sévère (Box AH, 2004). Bien au contraire l'hypoxie stimule la croissance de l'CHC par l'intermédiaire de l'expression de l'hexokinase II, une enzyme participant à la génération de l'ATP (Gwack GY, 2005).

L'hypoxie augmente la production de certains facteurs de croissance cellulaire telle que « l'insuline like growth factor II » apte à stimuler la croissance tumorale (Kim KV, 1998). Outre son rôle dans l'adaptation à l'hypoxie, des données récentes ont décrit un éventuel rôle de l' HIF-1 (pour Hypoxia Inducible Factor) dans la modulation de l'apoptose au niveau des CHC (Piret JP, 2002). En effet l'HIF-1 dispose d'un effet protecteur contre l'apoptose en raison d'une sur-expression d'une protéine anti-apoptotique (MCF1) qui bloque l'apoptose des cellules de CHC soumises à une hypoxie sévère (Piret JP, 2005). En plus l'hypoxie augmente par le biais de l'expression HIF-1alpha l'expression du VEGF qui est connue pour avoir un rôle dans l'inhibition de l'apoptose par modulation du rapport Bax/Bcl2 (Baeck JH, 2000).

Donc, en conclusion l'hypoxie induit la prolifération tumorale, inhibe la différentiation et l'apoptose au niveau du CHC ce qui pourrait avoir pour conséquence de participer à sa carcinogenèse.

Hypoxie, progression tumorale et angiogénèse

Le CHC est une tumeur hypervascularisée. L'angiogenèse joue un rôle très important dans sa progression (Sun HC, 2004). L'hypoxie est responsable de la stimulation des facteurs angiogéniques tels que l'insuline like growth factor II et le VEGF. (Kim KV, 1998), ou le facteur induit de l'hypoxie (HIF-1) présent dans les territoires tumoraux en hypoxie et qui joue un rôle très important dans l'expression du VEGF, l'angiogenèse et la croissance tumorale (Maxwell PH, 1997). De surcroît, l'hypoxie inhibe l'expression de suppresseurs tumoraux tel que le facteur Von Hippel et la protéine P53 (Xue Y, 2006).

L'hypoxie constitue donc une cause majeure d'hypervacularisation tumorale (Kim KR, 2002). En pratique clinique la survie sans récidive des patients ayant un taux élevé d'HIF-1alpha est significativement plus courte par rapport aux groupes de faible expression (Wada H, 2006), ce qui peut conférer à l'hypoxie des perspectives dans les traitements du CHC.

Hypoxie et métastases

Bien que le mécanisme exacte du développement de métastases dans les carcinomes hépatocellulaires reste peu élucidé, il est admis que le VEGF (Xiong ZP, 2004) et le l'insuline like growth factor II (Song BC, 2001) exprimé sous l'influence de l'hypoxie seraient des facteurs favorisant le développement de métastases.

Hypoxie, chimiorésistance et radiorésistance

L'hypoxie serait par l'intermédiaire de l'HIF-1 à l'origine de la chimiorésistance du CHC : en effet celle-ci est due d'une part à l'inhibition de l'apoptose et d'autres part à l'expression du gène de la résistance aux drogues ou MDR1 (Zhu H, 2005). Par ailleurs ce facteur serait également à l'origine de l'expression de gènes responsables de la radiorésistance (Williams KJ, 2005).

En résumé : L'hypoxie joue un rôle bien particulier dans le carcinome hépatocellulaire. Elle va en effet induire la prolifération tumorale, l'angiogenèse, le développement de métastases. De plus, elle inhibe d'une part la différenciation cellulaire au sein même de ce cancer et d'autre part l'apoptose. Elle serait enfin un des éléments favorisant la chimio- et la radio-résistance chez ce cancer. Il est donc licite de la considérer comme une cible prioritaire dans le traitement de ce cancer.

II-1.2 Effets de la modification de l'effecteur allostérique de l'hémoglobine

L'oxygénation des tissus résulte de la libération de l'oxygène fixé sur l'hémoglobine lors du passage du sang dans les poumons. La structure de l'hémoglobine dans les globules rouges est celle d'un tétramère dont le centre est occupé par une molécule appelée effecteur allostérique (Figure 2).

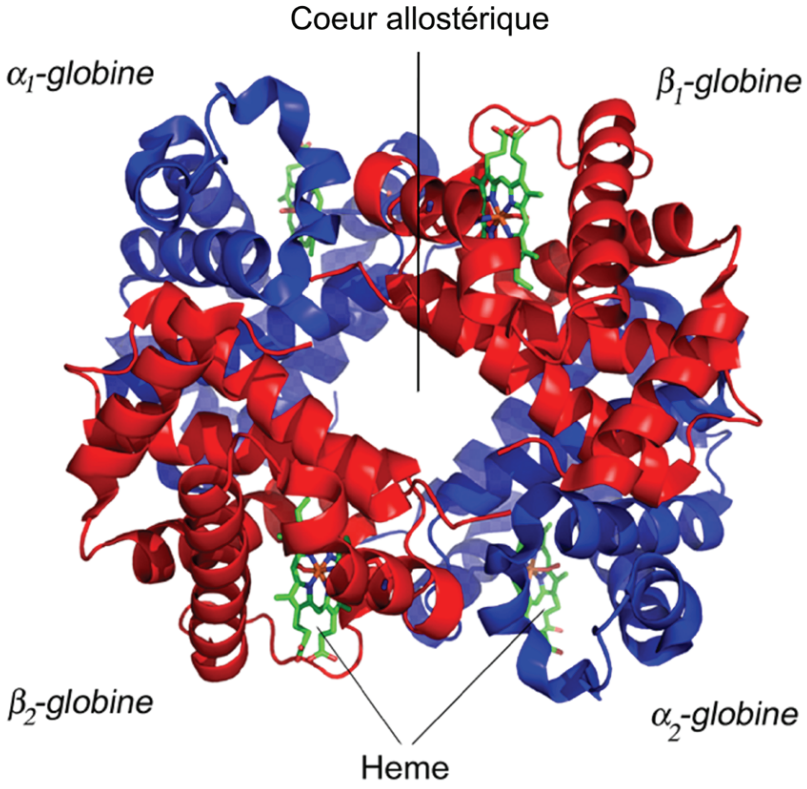

Fig 2 : *Structure du tétramère d'hémoglobine regroupant 4 molécules d'hémoglobine associant un noyau tétrapyrolique appelé héme (en vert) à une globine alpha (en bleu) ou bêta (en rouge) appariées autour du cœur allostérique.*

L'affinité de ce tétramère pour l'oxygène va être régulée par le type d'effecteur allostérique occupant le centre de cet agrégat. On entend par effecteur allostérique

une molécule qui se fixe sur un site allostérique entraînant un changement de configuration ayant pour conséquence soit une augmentation (effecteur positif), soit une diminution (effecteur négatif) d'une activité enzymatique. En ce qui concerne l'hémoglobine humaine, l'effecteur allostérique est le 2,3 diphosphoglycerate ou 2,3 DPG (Figure 3). Il diminue l'affinité de la molécule de dioxygène pour l'hémoglobine qui se détache plus facilement et peut être délivrée en plus grande quantité aux tissus. Chez les oiseaux, l'effecteur allostérique est l'inositol hexakis phosphate ou IHP qui réduit encore plus l'affinité du dioxygène pour l'hémoglobine. Cette particularité permet de libérer la quasi-totalité de l'oxygène fixé, permettant à ces animaux de voler à très haute altitude avec des pressions d'oxygène atmosphérique faibles.

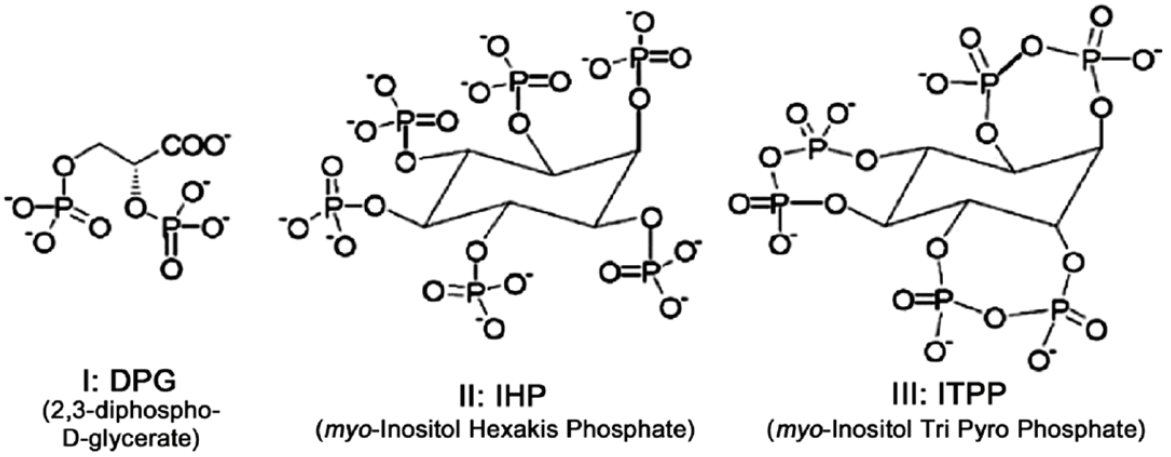

Fig 3 : *Structure chimique des effecteurs allostériques naturels (DPG et IHP) ou synthétique (ITPP).*

Cette capacité de relarguer plus d'oxygène dans les tissus en hypoxie par le changement de l'effecteur allostérique est susceptible d'applications thérapeutiques. En effet, une telle approche permettrait de traiter des déficits en oxygénation tissulaires tels que ceux observés dans le bas débit vasculaire par sténoses ou par insuffisance cardiaque. Mais les tentatives de substitution du 2,3 DPG par l'IHP ont été infructueuses, la membrane de l'érythrocyte étant imperméable à ce dernier et nécessitant l'usage de liposomes (Gersonde K, 1979) ou d'électroporation (Brüggemann U, 1995) pour pénétrer le globule rouge et occuper le cœur allostérique à la place du 2,3 DPG. De telles méthodes étant non applicables chez l'homme, une amélioration de la pénétration transmenbrabaire a été recherchée en modifiant la structure de l'IHP afin d'augmenter sa polarité. La molécule obtenue,

l'inositol trispyrophosphate ou ITPP, s'est avéré capable de pénétrer dans le globule rouge (Fylaktakidou KC, 2005).

Le potentiel en pratique clinique de ce nouvel effecteur allostérique devait être alors exploré par diverses études aussi bien in vitro que pré cliniques sur des modèles animaux (Kieda C, 2006 ; Sihn G, 2007 ; Biolo A, 2009). Pour notre part, nous nous sommes interrogés sur les retombées au niveau de la progression tumorale d'une amélioration de l'oxygénation : l'ITPP faciliterait-il ce processus ou à l'inverse réduirait-il le développement tumoral en combattant les effets de l'hypoxie ? Nous avons donc testé ce produit sur le modèle syngénique de CHC chez le rat dont nous disposons et que nous avons validé antérieurement pour répondre à cette question.

II.2 Article n° 2

Enhanced oxygen release by Red Blood Cells to tumors leads to HIF-1α suppression and eradication of early hepatoma in rats

(soumis a *l'European Journal of Cancer*)

Enhanced oxygen release by Red Blood Cells to tumors leads to HIF-1α suppression and eradication of early hepatoma in rats

Marc Aprahamian[1,2], Gaétan Bour[2], Chérif Y. Akladios[2], Konstantina Fylaktakidou[3], Ruth Greferath[3,4], Luc Soler[2], Jacques Marescaux[2], Jean-Marc Egly[2], Jean-Marie Lehn[3], Claude Nicolau[3,4,5#]

[1] Institut National pour la Santé et la Recherche Médicale, Unit 701, IRCAD Strasbourg, France ; [2] Institut de Recherche contre les Cancers de l'Appareil Digestif, 1 place de l'hôpital, 67000 Strasbourg, France ; [3] Institut de Science et d'Ingénierie Supramoléculaires, Université de Strasbourg, 8 allée Gaspard Monge, 67000 Strasbourg, France ; [4] NormOxys Inc., 16 Laurel Avenue, Wellesley, MA, USA 02481,USA [5] Gerald J. and Dorothy R. Friedman School of Nutrition Science and Policy, Tufts University. Boston, MA 02111 USA

Abbreviations; IP6, inositol hexaphosphate; ITPP, *myo*-inositol trispyrophosphate; HCC, hepato-cellular carcinoma; HIF-1α,hypoxia-inducible factor gene 1α;LC, liver contrast; μCT, micro computed tomography; MH, Morris hepatoma; RBC, red blood cell; pO_2, oxygen partial pressure; P50 oxygen partial pressure for a 50% oxygen saturation of hemoglobin; VC, vascular contrast; VEGF, vascular endothelial growth factor.

Corresponding Author: claude.nicolau@normoxys.com

Short title: Enhanced O2 release inhibits HIF-1α and tumor growth

Abstract

BACKGROUND & AIMS: *Myo*-inositol trispyrophosphate (ITPP), a synthetic, cell-permeant allosteric effector of hemoglobin, increases the regulated oxygen-releasing capacity of Red Blood Cells (RBCs), leading to suppression of the hypoxia-inducible factor 1α (HIF-1α) and to down-regulation of hypoxia-inducible genes such as VEGF. As a consequence, tumor growth is markedly affected**. METHODS:** The effect of weekly intravenous injection of ITPP on a syngenic rat hepatocellular carcinoma (HCC) model in orthotopic position was compared to control and to animals subjected to conventional Doxorubicin chemotherapy. The longitudinal evaluation of HCC was performed by microCT imaging and the cellular and molecular changes were evaluated by histology and western blotting analysis of HIF-1α, VEGF and caspase-3 gene expression in tumor and surrounding liver. Hematologic impact of the treatments was evaluated by sequential blood sampling for blood cell count and determination of P50 (oxygen partial pressure for a 50% oxygen saturation of hemoglobin). **RESULTS:** The follow-up of HCC evolution by microCT revealed a high potency of ITPP for tumor growth inhibition allowing long-term survival and even cure of almost all the treated animals. The P50 value of hemoglobin in circulating RBCs underwent a shift of approximately 30% following ITPP injection leading to a significant increase of the intra-tumoral oxygen partial pressure. Under these conditions HIF-1α was strongly decreased, VEGF expression was down-regulated and apoptosis was induced in HCC and surrounding liver cells, as indicated by Caspase-3 expression. ITPP did not affect hematologic parameters during treatment. **CONCLUSION:** The observations of *in vivo* tumor eradication suggest a significant clinical potential of ITPP in cancer therapy.

Key words: allosteric effector | apoptosis | hepatocellular carcinoma | hypoxia inducible gene

Introduction

Hypoxia plays a major part in various diseases with far-reaching and often lethal consequences. Decreased oxygen partial pressure (pO_2) brings about modifications in cell functioning, increasing hypoxia-inducible factor-1α (HIF-1α), switching on different genes and changing cell fate.

In the domain of physiological pO_2 in the organism, normal red blood cells (RBCs) release up to a maximum of 25% of the oxygen (O_2) bound by hemoglobin. Any affection decreasing the blood flow, as vessel narrowing or weakening of heart pumping capacity, reduces the amount of O_2 delivered in the tissues, as blood flow reduction cannot be compensated by an increased O_2-release capacity by "normal" RBCs.

Replacement by physical methods of 2,3 disphosphoglycerate (2,3 DPG) by inositol hexaphosphate (IP6) in the RBC's hemoglobin, led to significant shifts of the oxyhemoglobin dissociation curve towards higher pO_2 values, *i.e.* to lowering the affinity of hemoglobin for O_2 and increasing O_2-releasing capacity by RBCs.[1] However, IP6, a polyanion at neutral pH, cannot cross the plasma membrane of the RBCs. A new allosteric effector, inositol trispyrophosphate (ITPP), cross this plasma membrane, shifting the oxyhemoglobin dissociation curve towards higher pO_2 values, allowing the induction of enhanced pO_2 in cells and tissues under hypoxia.[2]

Indeed, human RBCs "loaded" with ITPP inhibit the hypoxia-induced angiogenesis reproduced *in vitro* with human capillary endothelial cells expressing HIF-1α and VEGF under hypoxia.[3] Accordingly, levels of HIF-1α and VEGF were dramatically reduced or even suppressed and angiogenesis was inhibited.[3] Thus, we hypothesized that ITPP treatment can reduce tumor hypoxia and that the restoration of higher O_2 tension in a normally hypoxic tumor might reduce tumor progression *in vivo*.

Among tumors in which angiogenesis plays a major role, liver cancer is the most prevalent cancer with over 665,000 annual new cases worldwide.[4] The 5-year survival rate of individuals is only 9% in the United States, marking this malignancy as the second most lethal cancer after pancreatic adenocarcinoma.[4] We tested the hypothesis of the anti-tumor potential of ITPP on a syngenic tumor model in rats with an orthotopic hepatocellular carcinoma (HCC), whose evolution under treatment was followed by micro Computed Tomography (μCT). The effect of the administration of ITPP on survival, tumor reduction and histology, HIF-1α levels and other target genes of hypoxia were assessed.

Materials and Methods

Synthesis of ITPP and intravenous conditioning

The allosteric effector of hemoglobin, ITPP, was obtained according to previous reports[2]. Inositol hexaphosphate dodecasodium salt (Sigma-Aldrich, Saint Quentin Fallavier, France) was transformed into its pyridinium salt via perprotonation. Heating the latter with dicyclohexylcarbodiimide (Sigma-Aldrich) gave the ITPP pyridinium salt. Cation exchange through a Dowex Marathon C Na^+ resin column (Sigma-Aldrich) yielded the hexasodium salt ITPP-Na in high purity and yield.[2] For intravenous injection, to compensate calcium binding, an aqueous solution of ITPP-Na was mixed with $CaCl_2$ ($CaCl_2$:ITPP molar ratio = 0.75) for a final concentration of 300 mg of ITPP/ml. The pH was adjusted to 7.35-7.40 by NaOH addition.

Syngenic tumor system: orthotopic graft of MH3924A cancer cells in ACI rats

Forty two ACI male rats (Harlan, Indianapolis, IN, 180 g) were housed in standard conditions (cycled light, at 22 ± 2°C, unrestricted access to a balanced pellet diet and water). Animal experiments were performed according to the directives of the European Community Council (STE number 123 of June 15, 2006). The MH3924A cell line (gift of the German Cancer

Research Center cell library, Heidelberg, Germany), originally induced by dietary administration of carcinogen in ACI rats,[5,6] grew in RPMI-1640 medium supplemented with 20% FCS, 100 µg/ml of penicillin and streptomycin (Invitrogen-Life Technologies, Cergy Pontoise, France). This cell line grows rapidly in ACI rat giving a mid-differentiated HCC,[7] corresponding histologically to a stage II-III of Edmunson-Steiner with hepatocyte-like cells without distinct trabecular pattern and with a larger nuclear:cytoplasm ratio.Tumors were implanted according to Trübenback et al[7]. Rats breathed mixture of 3% isoflurane (Forene®, Abbott, Rungis, France) in O_2. Analgesia was achieved by intra-muscular injection of xylazine hydrochloride (Rompun®, Bayer, Leverkusen, Germany, 2 mg/Kg). The left medial lobe was protruded out from a small midline laparotomy and protected by a sterile non-woven swab to prevent peritoneal sowing. An inoculum of 2.10^5 cells in 100 µl of RPMI medium was injected in the parenchyma using a 500-µl syringe (Becton Dickinson, Franklin Lakes, NJ) with an inserted 27.5 gauge needle. Hemostasis was achieved at needle removal by a gentle compression with a hemostatic swab (Surgicel®, Johnson and Johnson Medical Ltd, Gargrave, UK) removed before internalization of the lobe. Tumor progression was restricted to the injected lobe for 6 weeks. Involvement of the other lobes appears to be a late event and death occurred 7-11 weeks post implantation, without obvious lung metastasis at autopsy.[7]

MicroCT liver imaging

Images were obtained with a microCAT-II µCT (Siemens Medical Solutions, Malvern, PA) using a 80 kVp X-ray voltage, a 500 µA anode current under a respiratory-gated acquisition of free breathing animals to avoid change in abdominal organ position. The 3D reconstructed image, with 512 x 512 x 416 voxels of 0.131 x 0.131 x 0.162 mm along the respective X, Y and Z-axis, includes the whole liver area. This image corresponds to a cube of 6.7 x 6.7 x 6.7 cm (*i.e.* the original size of the rats).

Two polyiodinated triglyceride contrast agents were used for contrast-enhanced computed tomography,[8] trade-named Fenestra® LC for liver contrast and Fenestra® VC for persistent vascular contrast (Advanced Research Technologies Inc, Montreal, Canada). They were injected in sequence

with at first an intraperitoneal application of the LC agent (250 µl/100g of body weight) followed by an intravenous injection of the VC agent (250 µl/100g) just before imaging.

Experimental design

Monitoring of liver cancer was carried on 42 ACI rats bearing an orthotopic HCC as established through µCT detection 7 days after tumor cells grafting. One third of the animals were randomly assigned to a control group (physiological saline), the second third to a group treated with intravenous Doxorubicin® (750 µg/Kg each 2 weeks up to a total amount 3 g/Kg) and the last third to a group treated by intravenous ITPP (500 mg/Kg weekly). Two animals were killed in each group, 10 days after treatment start, for sampling. The left medial lobe was removed and the tumor was dissected from the surrounding liver. The center of the tumor was divided from the margins and the liver in close contact with the tumor from the rest of the lobe. All samples were frozen for molecular analysis. Two other animals were sacrificed in each group, after a 5-week evolution and tumor samples fixed in formaldehyde and dehydrated in ethanol for histology. Light microscopy studies were conducted on Hematoxyline-Eosine stained sections. Blood was sampled in heparinized Eppendorf tubes (day 0, 14 and 35) for RBC and platelet numerations, determination of hemoglobin rate and hematocrit, as of P50 value measurements of the hemoglobin.

Progression of HCC was followed by recurrent µCT at 2-week intervals until the lethal outcome of the rats. The tumors, visualized as a black defect were measured three-dimensionally at right angles on the coronal, axial and sagittal planes. The resultant length (x), width (y) and depth (z) were used to determine the volume of the tumor according to the formula of a hemiellipsoid: $V=\pi/6(x.y.z)$. Mean tumor size were calculated for each group and statistically compared and plotted for each time point of investigation, as long as 6 animals per experimental group remained alive.

Three dimensional (3D) reconstruction and visualization of liver and tumors from CT scans

The liver with its tumor was reconstructed from µCT 2D-slice pictures with 3D virtual-reality proprietary software developed at IRCAD.[9] This original software uses a SGI Octane II

computer station with a R12000 processor at 400 MHz and 1 GB of random-access memory. It detects, delineates, and models all the normal and pathological intra-abdominal structures, encoding them in specific colors. The resulting 3D models were then viewed using surface rendering through proprietary software, 3D VSP (Virtual Surgical Planning).[10] Besides visualization, this software allows viewing structures in transparency and provides the volume from the number of pixels included in the structure.

Hematology

RBC and platelet counts, hematocrit and hemoglobin rate were determined on 500 µl of freshly drawn blood using an automated biochemical multiparametric device (Biochime ADVIA 160, Siemens, Cergy Pontoise, France). For rats, the normal amount of RBCs is in the range of 7.2-9.6 x 10^{12} cells/l[11] and platelets are in the range of 800-900 x 10^{9}/l.[12] Hematocrit is included between 35-45% and the amount of hemoglobin between 12-18 g/dl.[11]

Determination of the P50 of hemoglobin

The P50 of hemoglobin (*i.e.* the pO_2 at which half of the hemoglobin is saturated with O_2) was measured with a HEMOX™ Analyzer (TCS Scientific, New Hope, PA). Blood (50µl) was added to the measurement cuvette of the analyzer containing 3 ml of Hemox buffer and 10 µl of Anti-Foaming agent (all from TCS Scientific) and thermally equilibrated at 37°C. The percentage of O_2 blood saturation was constantly recorded and the results plotted and stored using Chart software (AD Instruments, Colorado Springs, CO). Sample was first gently bubbled with air until a 100% O_2 saturation was obtained, then with nitrogen until O_2 saturation reached zero and finally reoxygenated with air. Recorded saturations and pO_2 values were plotted providing the sigmoidal O_2 equilibrium curve. Three P50 measurements were made on each sample.

HIF-1α, VEGF and Caspase-3 Western blotting

Tissue samples from tumors and livers were grinded in a RIPA lysis buffer with protease inhibitor cocktail (Roche, Reinach, Switzerland). Protein samples (10 μg) were size separated by SDS-PAGE in 10% acrylamide gels and transferred to nitrocellulose membrane (Protran BA 85, Schleicher and Schuell, Dassel, Germany). Membranes were blocked for 3 h at room temperature (Tris buffer saline plus 10% skim milk and 0.1% Tween) before an overnight incubation at 4°C with four kinds of antibodies (Calbiochem, Merck biosciences, Fontenay sous bois, France) recognizing rat proteins: 1) rabbit polyclonal antibodies (anti VEGF Ab-4) for vascular endothelial growth factor, dilution of 1:200; 2) mouse monoclonal antibodies (H1α67) for inducible factor 1α (HIF-1α), dilution of 1:200; 3) rabbit polyclonal antibodies for Caspase-3, dilution 1:200; 4) mouse monoclonal antibodies (Ab-1 JL A20) for β-actin, dilution 1:10,000. Membranes were then probed for primary antibody with anti-rabbit (1:10,000) or mouse (1:15,000) peroxidase conjugates (Calbiochem) and the resulting complexes visualized by autoradiography (Amersham Pharma Biotech, Orsay, France) and stored as TIF files for semi-quantitative determination with the image analysis software ImageQuantTL, version 5.1 (Molecular Dynamics, Sunnyvale, CA). Signal intensity, expressed in arbitrary units, was measured for each band using the ImageQuant volume integration tool. The relative mean values of the corresponding controls bands were used to standardize the results and the VEGF, HIF and Caspase-3 protein levels were expressed as a ratio of these proteins to the corresponding β-actin products.

Statistical analysis

Mean and standard error of the means were calculated. Data of the *in vivo* investigations were analyzed using the ANOVA test for mean comparison and with the Student-Neumann-Keuls test for multiple comparisons. A difference between the values was considered significant when $P<0.05$. Instat 2.00® Macintosh software (GraphPad Software, San Diego, CA) was used. P-value <0.05 was considered to be statistically significant.

Results

µCT imaging follow up revealed the potency of ITPP for HCC growth inhibition

An Imtek µCT was used for imaging orthotopically implanted HCC in ACI rats with polyiodinated triglycerides (Fenestra® LC and VC) as contrast agents for enhancement of the liver and surrounding organs. The HCC appears as a black defect within the contrasted gland. This non-invasive method was helped by an innovative method of 3D reconstruction and visualization of livers and tumors from CT scans (Fig 1). The evolution of the HCC treated with conventional chemotherapy (adriamycin) or ITPP vs. placebo was assessed by recurrent µCT at 2-week interval over 3 months (Supplementary Fig 1,2 and 3).

Progression of the tumors in control animals (Fig 1 and supplementary Fig 1) led to full liver involvement and death within 7 to 9 weeks. Doxorubicin, administered intravenously at two-week intervals, only delayed tumor evolution, most of the animals dying between 7 and 12 weeks (Fig 1 and supplementary Fig 2). In comparison, weekly injection of ITPP induced a strong inhibition of the HCC growth within two weeks (Fig 1 and supplementary Fig 3). This treatment was arrested five weeks after tumor grafting. The cure was successful, with complete tumor eradication for 9 of 10 ITPP-treated animals as confirmed by their survival (Fig 2). In comparison, Doxorubicin was found to be significantly less efficient: it delayed only animal death, with one exception (Fig 2).

Recurrent µCT imaging provides also information on tumor volume evolution for each animal. Volume was calculated from the formula of a hemi-ellipsoid. The three dimensions of the tumor were measured at right angles on the coronal, axial and sagittal planes of the reconstructed CT scan. In this way, recurrent non-invasive determinations of tumor volumes could be done in the three experimental groups (Fig 3A). The efficacy of ITPP treatment was confirmed by the results of tumor volume evolution. A highly significant difference ($p<0.01$) was observed between Doxorubicin and ITPP-treated animals from the 3rd week of follow up. There was no significant difference at this date between Doxorubicin-treated animals and controls.

The effect of an ITPP treatment was confirmed also by a histological examinations of samples collected at the 5th week of evolution (Fig 3B) that provided evidence of a restoration of the normal liver architecture. The microscopic images revealed the classical trabecular pattern of the hepatic lobule with rows of small-sized hepatocytes with a normal nucleus to cytoplasm ratio. These liver plates were separated by venous sinusoids. On the contrary, control displayed the characteristic aspect of a moderately differentiated HCC with a complete disappearance of trabecular pattern of the hepatic lobule, a disorganized architecture composed of hepatocyte-like cells with increased nuclear to cytoplasm ratios and cell pleiomorphism. Under Doxorubicin treatment, these abnormalities of the cells were still present, with increased nuclei but some signs of cell injury such as distention or picnotic figures could be observed (Fig 3B).

ITPP treatment provides an increase of oxygen availability

Substitution of 2,3 DPG by ITPP as allosteric effector of hemoglobin affects the P50 value as it modifies hemoglobin´s affinity to O_2. P50 was determined on blood from control and ITPP-treated animal with a HEMOX™ Analyzer that displays the sigmoidal O_2 equilibrium curve. An average shift of 25-30% towards the higher oxygen partial pressures of the oxyhemoglobin dissociation curve (corresponding to higher pO_2 value) was observed after intravenous injection of ITPP (Fig 4). This effect corresponds to a prompt oxyhemoglobin desaturation providing an increase of O_2 delivery to hypoxic tissues.

ITPP treatment depresses HIF-1α and VEGF expressions and induces apoptosis in HCC

As ITPP increases O_2 bioavailability in tumors, it can be expected that its administration will decrease HIF-1α levels and consequently inhibit the expression of so-called "genes of

hypoxia", such as the VEGF.[13] The occurrence of a rapid tumor regression with ITPP treatment argues for a rapid death mechanism such as apoptosis induction. Therefore, we checked also the expression of caspase-3 that is assumed to be the "central executioner" of apoptosis.[14] The levels of HIF-1α, VEGF and Caspase-3 expression in HCC and surrounding normal liver were assayed by Western Blot - analysis on samples from 2 rats from each experimental group 10 days after treatment start (Fig 5, left panel). Results were expressed as ratios to the constitutive expression of β–actin (Fig 5, right panel). The HIF-1α level was drastically depressed by ITPP treatment, not only for the tumor itself but also for liver tissues either in close contact with the tumor or in its further vicinity (Fig 5 and 6), suggesting that tumor environment is also influenced by suppression of hypoxia. In marked contrast, high levels of HIF-1α were present in controls or Doxorubicin-treated animals. The strongest expression was found in tumors from Doxorubicin-treated animals, in the surrounding liver for controls (Fig 5 and 6). The expression of VEGF, one of the genes regulated by HIF-1α, was accordingly almost abolished by ITPP treatment, while control and Doxorubicin-treated animals revealed high amounts of this protein in HCC and more particularly in surrounding liver tissues (Fig 5 and 6). Reduced levels of VEGF protein brings about a reduction of the amount of new vessels in ITPP-treated tumors in which HIF-1 induced angiogenesis was nearly abolished. In this context, the investigation of the expression status of the key apoptotic enzyme Caspase-3 revealed the enhanced expression of its two isoforms under ITPP-treatment (Fig 5, left panel). The presence of Caspase-3 was not observed in controls and was comparable in animals treated with Doxorubicin (Fig 5 and 6).

ITPP treatment did not affect hematologic parameters

Evolution of hematologic parameters of blood from the animals was evaluated for the different treatments using an automated biochemical multiparametric device. The HCC

progression affected hematologic parameters in controls from the 2nd week of evolution with a 15% reduction (NS) of the amount of RBCs as well as of hemoglobin (Table 1) and a 40% increase (also NS) in reticulocytes for RBC renewal. Doxorubicin treatment affected hematologic parameters, more particularly, the platelet content (-54%, $P<0.001$) and inhibited also bone marrow renewal of RBCs with a drastic drop in reticulocyte content of the blood (-83%, $P<0.001$). In contrast, these hematologic parameters were not significantly affected by the long-term treatment with ITPP in comparison with control values at the same period of investigation.

Discussion

This study reveals the remarkable effect of chronic administration of ITPP on HCC at an early stage of its evolution in ACI rats. It clearly inhibited tumor growth leading to the eradication of early HCC as shown by μCT imaging and by the survival of the animals. This potent anti-tumor effect could be the result of the inhibition of angiogenesis following an increased oxygen delivery as already observed *in vitro* on endothelial cells using the same allosteric effector – ITPP – of hemoglobin in RBCs.[3] Indeed, the depressed HIF-1α content of HCC under ITPP treatment strongly suggests that ITPP suppresses hypoxia in tumors. Such a restoration of normal oxygen partial pressure by ITPP in the Morris hepatoma was also observed on some rats via Clark electrode (data not shown). This effect was anticipated, since the cellular level of the oxygen-sensitive HIF-1α transcriptional activator is a function of oxygen pressure.[13] Remarkably, ITPP administration strongly reduced HIF-1α levels not only in hepatic tumor, but also in surrounding liver cells at more distance sites, suggesting this treatment influences the tumor environment as well.

It is known that almost one hundred genes related to tumor growth are regulated by HIF-1.[15] Among these numerous targets is a group of genes promoting vascular development,

remodeling and quality, including particularly VEGF. Thus, HIF-1α suppression must result in a downregulation of VEGF in tumors under ITPP treatment. This is exactly what we found in HCC and surrounding cells. The resulting inhibition of angiogenesis, also observed *in ovo* using the same allosteric effector in RBCs,[16] can explain the observed tumor regression.

The possibility that tumor metabolism might have been fueled by restoration of normal oxygen partial pressure facilitating tumor progression is not sustained by our experiment. Because tumor nutrient supply depends on the blood flow and this flow is reduced due to angiogenesis inhibition under ITPP treatment, the resulting imbalance between oxygen and nutrient supplies induces apparently a starvation state for the tumor. Further impediments to tumor growth may be related to the reduced presence of the group of hypoxia-inducible target genes that alter glucose metabolism such as hexokinase, pyruvate kinase, glyceraldehyde phosphate dehydrogenase or glucose transporter-1,3 genes.[17] This dual ITPP effect with increased oxygen and reduced nutrient concentrations appears sufficient for reduction of tumor growth and may result in serious tumor injury with induction of apoptosis and/or necrosis in tumor cells. Moreover, the absence of HIF-1 reduces also the expression of the group of hypoxia-inducible target genes involved in cell proliferation and survival such as IGF2 or TGFβ.[17] Other pathways involved in tumor progression that are upregulated by HIF-1[15] may also be inhibited by ITPP treatment.

In the present study ITPP enhanced the expression of caspase-3, a central marker of apoptosis,[14] in the HCC and the surrounding liver tissue. The occurrence of apoptosis after ITPP and Doxorubicin treatments was confirmed by the observation of PARP cleavages (data not shown). The induction of apoptosis at the level of the tumor can result from a default of nutrients as suggested previously. Other mechanisms are possible such as the inhibition of expression of other hypoxia genes under the control of HIF-1. There is mounting evidence that HIF-1α, the oxygen sensitive subunit of HIF-1, not only stimulates tumor growth by

upregulating genes that are involved in cellular energy metabolism but also provides protection against cell death.[18] It is well known that HIF-1α can initiate apoptosis by inducing high concentrations of proapoptotic proteins, such as BNIP3, and can cause stabilization of p53.[17] However, during hypoxia, anti-apoptotic proteins, such as IAP-2, can be induced, whereas the proapoptotic protein Bax can be down-regulated[18] or upregulated through cross talk with EGF.[19] During hypoxia, an intricate balance exists between factors that induce or counteract apoptosis, or even stimulate proliferation. The occurrence of an ischemia/reperfusion injury at the commencement of the treatment of HCC with ITPP might contribute also to the anti-tumor activity seen in our study. This syndrome induces also apoptosis trough the increased release of free oxygen radicals.[20]

Conclusion

The present investigation on a rat tumor model of hepatocarcinoma indicates that an increase in oxygen partial pressure in the tumors is induced by intravenous administration of ITPP, an allosteric effector of hemoglobin taken up by the circulating RBCs. This effect leads to a suppression of HIF-1α expression and cellular accumulation and consequently to a drastic drop of VEGF, inhibiting tumor angiogenesis and reducing the nutrient supply to the tumor. Chronic administration of ITPP also exerts a powerful anti-tumor effect through enhanced caspase-3 expression and apoptosis induction. Liver tumor disappearance is linked to down regulation of hypoxia-inducible target genes. Moreover, the animals treated with ITPP showed no evident safety issues, raising the strong possibility of the use of ITPP as a potential therapy, either alone or in combination with other anti-cancer agents (e.g. chemotherapy, radiotherapy, biologic therapy), for the clinical treatment of human cancers.

Acknowledgments

We thank Dr. M.-N. Tulasne, from the Laboratory of Hematology and Hemostasis, Strasbourg University Hospital, for performing automated clinical laboratory analyses. We express our gratitude to M. Bouhadjar and A.B. Osswald (IRCAD, Strasbourg) for their excellent technical assistance in performing μCT and 3D reconstruction. This work was supported by a grant from NormOxys Inc., Boston, MA, USA.

Authorship

Contribution: M.A. designed biological research, and wrote the paper, G.B. and C.Y.A. performed biological research, K.F. performed chemical research, R.G. performed biological research, L.S. and J.M. provided imaging expertise, J.M.E. wrote the paper, J.-M.L. directed the project, designed chemical research and wrote the paper and C.N. directed the project, designed biological research and wrote the paper.

References

1. Teisseire BP, Ropars C, Vallez MO, et al. Physiological effects of high-P_{50} erythrocyte transfusion on piglets. J Appl Physiol 1985;58:1810-1817.
2. Fylaktakidou KC, Lehn JM, Greferath R, et al. Inositol tripyrophosphate: a new membrane permeant allosteric effector of haemoglobin. Bioorg Med Chem Lett 2005;15: 1605-1608.
3. Kieda C, Greferath R, Crola da Silva C, et al. Suppression of hypoxia-induced HIF-1alpha and of angiogenesis in endothelial cells by myo-inositol trispyrophosphate-treated erythrocytes. Proc Natl Acad Sci USA 2006;103:15576-15581.
4. Farazi PA, DePinho RA. Hepatocellular carcinoma pathogenesis: from genes to environment. Nature reviews cancer 2006;6:674-687.
5. Morris HP, Wagner BP, Velat CA. Tumors induced by 2-acetylaminofluorene in buffalo-strain rats ingesting different levels of riboflavine. J Natl Cancer Inst 1955;16:489-493.
6. Morris HP, Wagner BP, Lombard LS. A comparison of impaired function with morphologic changes occurring in livers of rats ingesting N-2-fluorenyldiacetamide. J Natl Cancer Inst 1958;20:1-35.
7. Trübenback J, Graepler F, Pereira PL, et al. Growth characteristics and imaging properties of the morris hepatoma 3924A in ACI rats: a suitable model for transarterial chemoembolization. Cardiovasc Intervent Radiol 2000;23:211-217.
8. Bakan DA, Doerr-Stevens JK, Weichert JP, et al. Imaging efficacy of hepatocyte-selective polyiodinated triglyceride for contrast-enhanced computed tomography. Am J Ther 2001;8:359-365.
9. Soler L, Delingette H, Malandain G, et al. Fully automatic anatomical, pathological and functional segmentation from CT scans for hepatic surgery. Comput Aided Surg 2001;6:131–142.

10. Soler L, Forest C, Nicolau S, et al. Computer-assisted operative procedure: from preoperative planning to simulation. Eur Clinics Obstet Gynaecol. 2007;2:201–208.
11. First report of the BVA/FRAME/RSPCA/UFAW joint working group on refinement. Removal of blood from laboratory mammals and birds. Lab animals 1993;27:1-22.
12. Takahashi O. Characteristics of rat platelets and blood coagulation to hemostasis. Food Chem Toxicol 2000;38:203-218.
13. Semenza GL. Life with oxygen. Science 2007;318:62-64.
14. Guicciardi ME, Gores GJ. Apoptosis: a mechanism of acute and chronic liver injury. Gut 2005;54:1024-1033.
15. Tomita M, Semenza GL, Michiels C, et al. Activation of hypoxia-inducible factor 1 in human T-cell leukaemia virus type1-infected cell lines and primary adult T-cell leukaemia cells. Biochem J 2007;406:317-323
16. Sihn G, Walter T, Klein JC, et al. Anti-angiogenic properties of myo-inositol trispyrophosphate in ovo and growth reduction of implanted glioma. FEBS Lett 2007;581:962-966.
17. Ke Q, Costa M. Hypoxia-Inducible Factor-1 (HIF-1). Mol Pharmacol 2006; 70:1469–1480.
18. Greijer AE, van der Wall E. The role of hypoxia inducible factor (HIF-1) in hypoxia induced apoptosis. J Clin Pathol 2004;57:1009-1014.
19. Peng XH, Karna P, Zehong Cao Z, et al. Cross-talk between epidermal growth factor receptor and hypoxia-inducible factor-1alpha signal pathways increases resistance to apoptosis by up-regulating survivin gene expression. J Biol Chem 2006; 281:25903-25914.
20. Lentsch AB, Kato A, Yoshidome H, et al. Inflammatory mechanisms and therapeutic strategies for warm hepatic ischemia/reperfusion injury. Hepatology 2000;32:169-172.

Figures and Legends

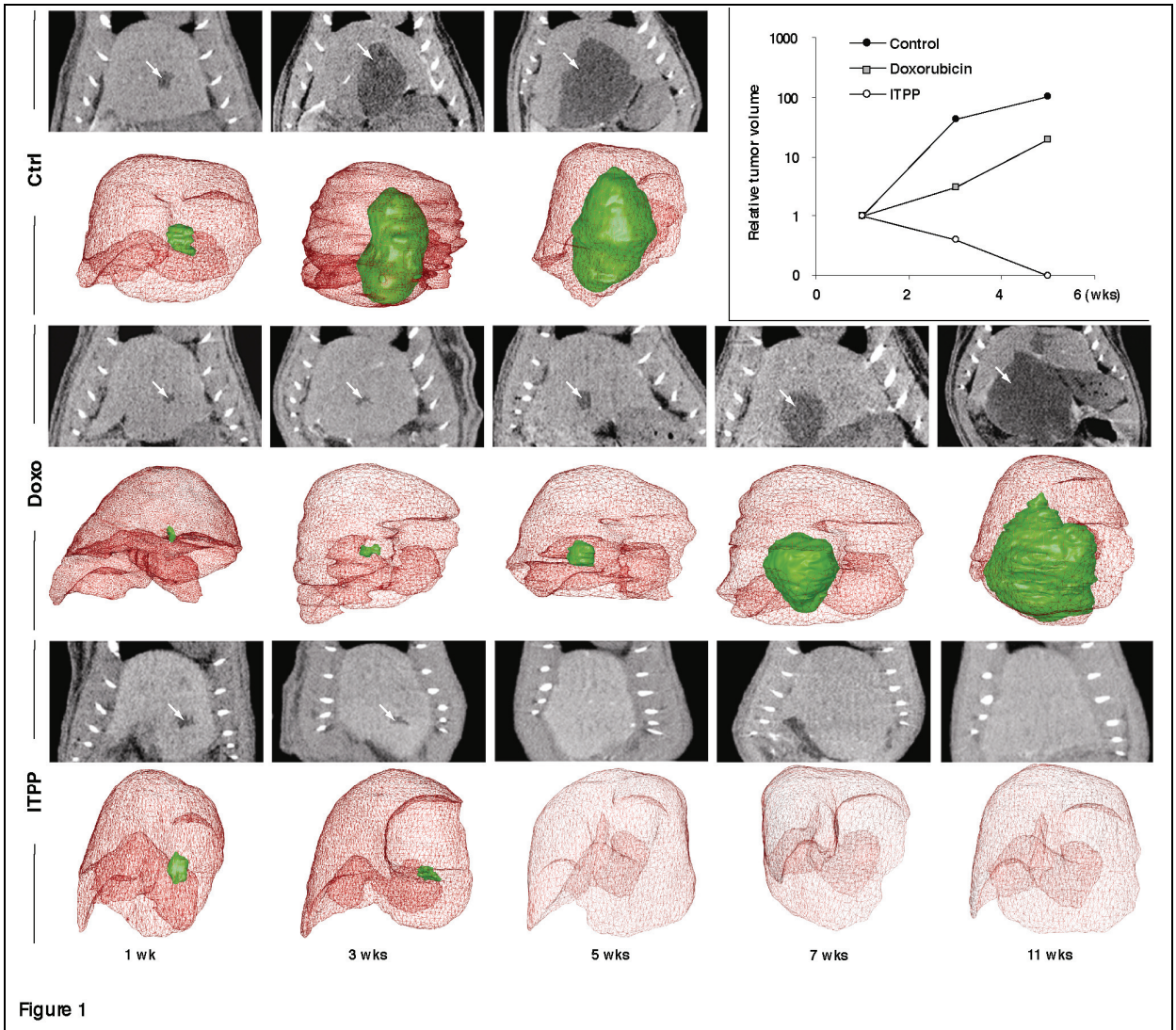

Figure 1: **Representative follow-up of liver tumor evolution using recurrent µCT imaging showing eradication of orthotopically implanted Morris Hepatoma in ACI rats by ITPP treatment.** Livers and tumors (indicated by white arrows in 2D slices) were reconstructed from the corresponding 2D DICOM pictures using a 3D virtual-reality software in control-, Doxorubicin- and ITPP-treated animals. The resulting 3D structures were then viewed using surface rendering through another software, allowing visualization of the tumors in transparency within the hepatic glands. The volumes of each tumor could be also determined from the number of pixels included in the 3D structures and expressed as a ratio of the initial volume as illustrated in the correlated graph. Chemotherapy with Doxorubicin

(750 µg/kg at 2-week intervals) induced only a retardation in tumor growth, while ITPP (500 mg/Kg each week) inhibited completely tumor growth within 3 weeks.

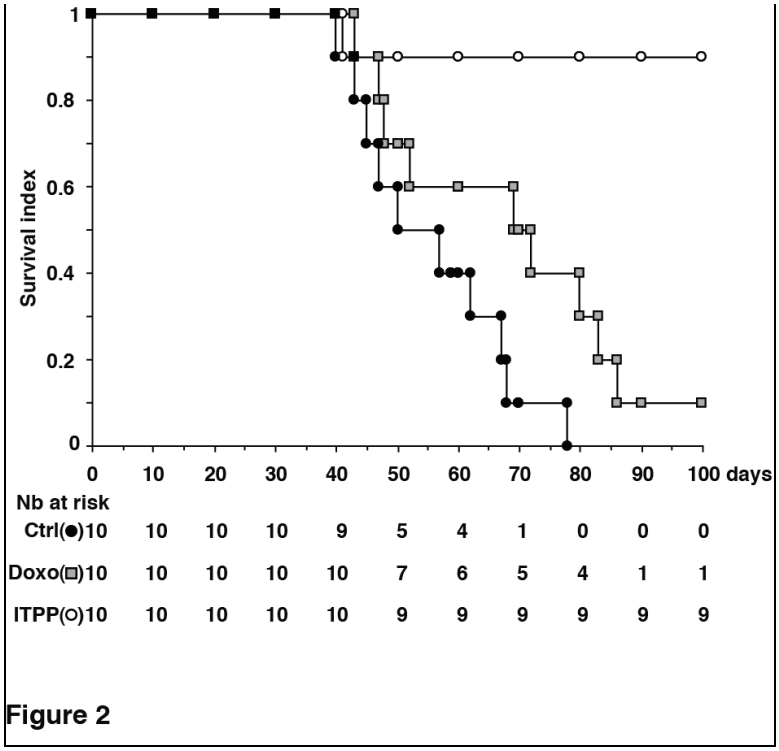

Figure 2: **Survival of tumor-bearing animals showing eradication of orthotopically implanted Morris Hepatoma in ACI rats by ITPP treatment.** Animals were treated intravenously by ITPP (n=10), Doxorubicin (n=10) or serum saline (n=10). Animal survival was monitored over a period of 100 days and is represented as Kaplan-Meyer curves with the actual numbers of animals in each group. Doxorubicin prolonged somewhat animal survival, but tumor regression was achieved only with ITPP treatment.

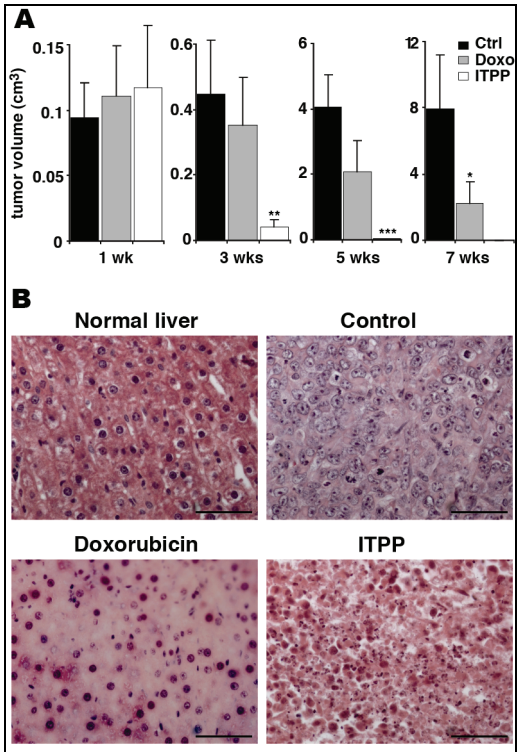

Figure 3

Figure 3: **Antitumor effect of ITPP on orthotopically implanted Morris Hepatoma in ACI rats.** (A) Tumor volumes were measured as a function of time by µCT scanning and are presented as means with SEM bars. ITPP-treatment induced a drastic reduction of tumor volume in comparison with Doxorubicin-treated animals ($P<0.01$ since the 3rd week of follow up). There was no significant difference at this date between the tumor volumes of animals treated with Doxorubicin and controls. (* : $p<0.05$, ** : $p<0.01$, *** : $p<0.001$). (B) Histological aspect (H&E staining) of normal liver and hepatocellular carcinoma after a 5-week evolution corresponding to the end of ITPP treatment. The microscopic image revealed the classic aspect of a poorly differentiated HCC in control with a loss of the normal trabecular structure of hepatic lobules and an increased nuclear to cytoplasm ratio in the hepatocyte-like cells. Under Doxorubicin treatment, these histological abnormalities were still present, but there was evidence of cell injury with cell distention and picnotic figures at the level of some nuclei. At the opposite, under ITPP treatment, the hepatic lobules exhibited an almost normal architecture with a trabecular pattern of row of hepatocytes, the majority of them looking small-sized. Scales correspond to 50 µm.

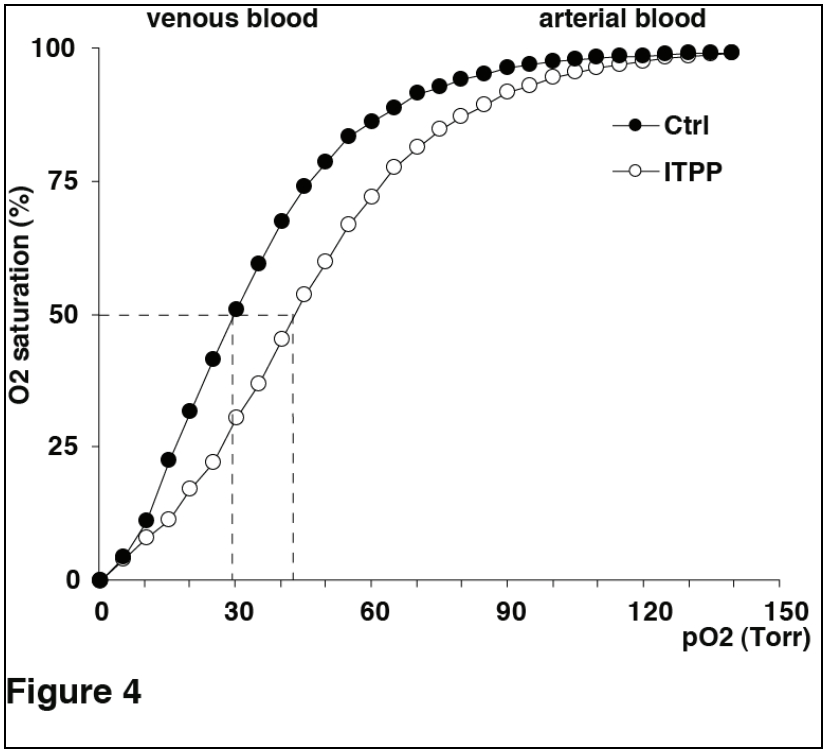

Figure 4: **Increased oxygen bioavailability in tumors with ITPP treatment.** Oxyhemoglobin dissociation curves for rat whole blood with or without ITPP supply revealed an increased oxygen release. Oxygen saturation is expressed as a function of pO_2 and the resulting sigmoid curve is called Barcroft curve. The dissociation curve of oxyhemoglobin underwent a "right shift'' after ITPP supply. This shift is expressed as the difference between P50 values of ITPP-treated blood (open circles) and control blood (filled circles). It reflects the decreased affinity of hemoglobin for oxygen and was of more than 30 % in this representative data.

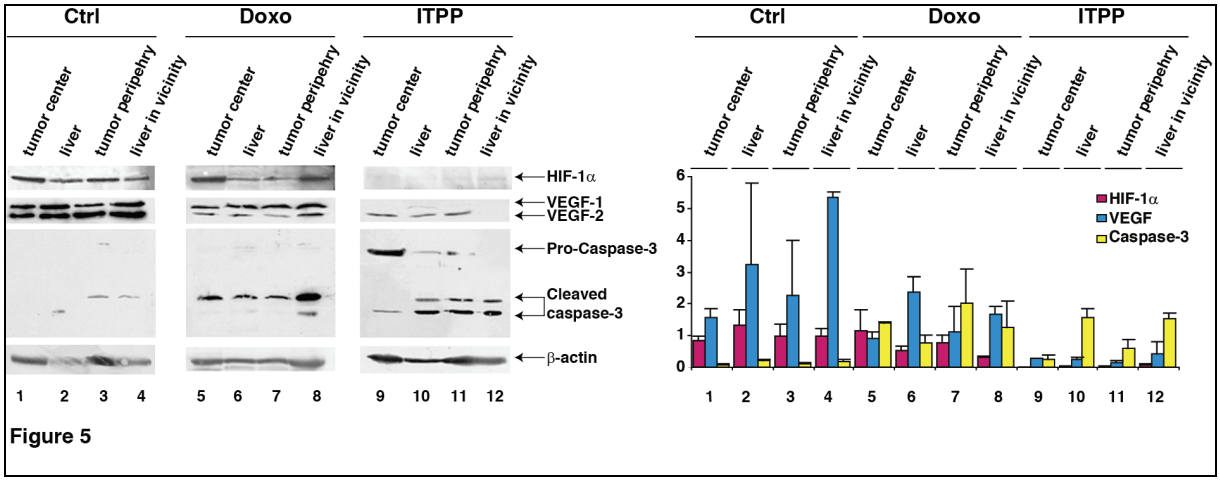

Figure 5: ITPP depresses HIF-1α and VEGF expressions and induces apoptosis in HCC. Representative western blots of HIF-1α, VEGF and Caspase-3 and the corresponding β-actin in control-, Doxorubicin- and ITPP-treated animals, showing protein expressions in the centers of the tumors (rows 1, 5, and 9) and in their peripheries (rows 3, 7 and 11) as in their surrounding livers, at distance of the tumors (rows 2, 6 and 10) and in close contact with them (row 4, 8 and 12). Samples are collected 10 days after the beginning of treatments with either saline (control), Doxorubicin or ITPP. The blots were quantified and normalized against β-actin. Analyses of samples coming from two different animals of each group were performed in duplicates. In contrast to control- and Doxorubicin-treated animals, HIF-1 α and VEGF were missing after ITPP treatment whilst Caspase-3 was strongly expressed under both, Doxorubicin and ITPP treatment.

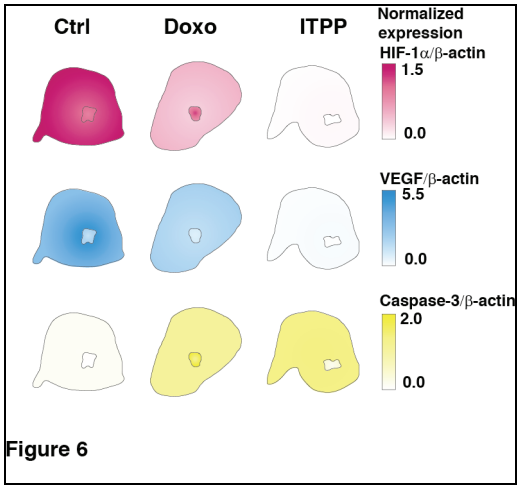

Figure 6: Schematic maps of normalized expression of HIF-1α, VEGF and Caspase-3 in tumors and surrounding livers, 10 days after the beginning of treatments with saline (control), Doxorubicin or ITPP. Expressions were quantified in samples from the left or right medial lobe of the liver, in close contact with the tumor and at the periphery as from samples of the center and the margins of the tumor. Normalized contents against actin are expressed according to an increasing color scale in magenta for HIF-1α, in blue for VEGF and in yellow for Caspase-3. HIF-1α strongly expressed in tumor and surroundings originating from controls, is slightly less abundant under Doxorubicin treatment except at the level of the tumor and is almost absent with ITPP. VEGF expression, also absent under ITPP treatment, is maximum in the surroundings for saline or Doxorubicin treatment. Caspase-3 expression, absent in controls, culminates at the level of the tumor under Doxorubicin and in the surrounding under ITPP treatment, respectively.

Supplementary figure 1

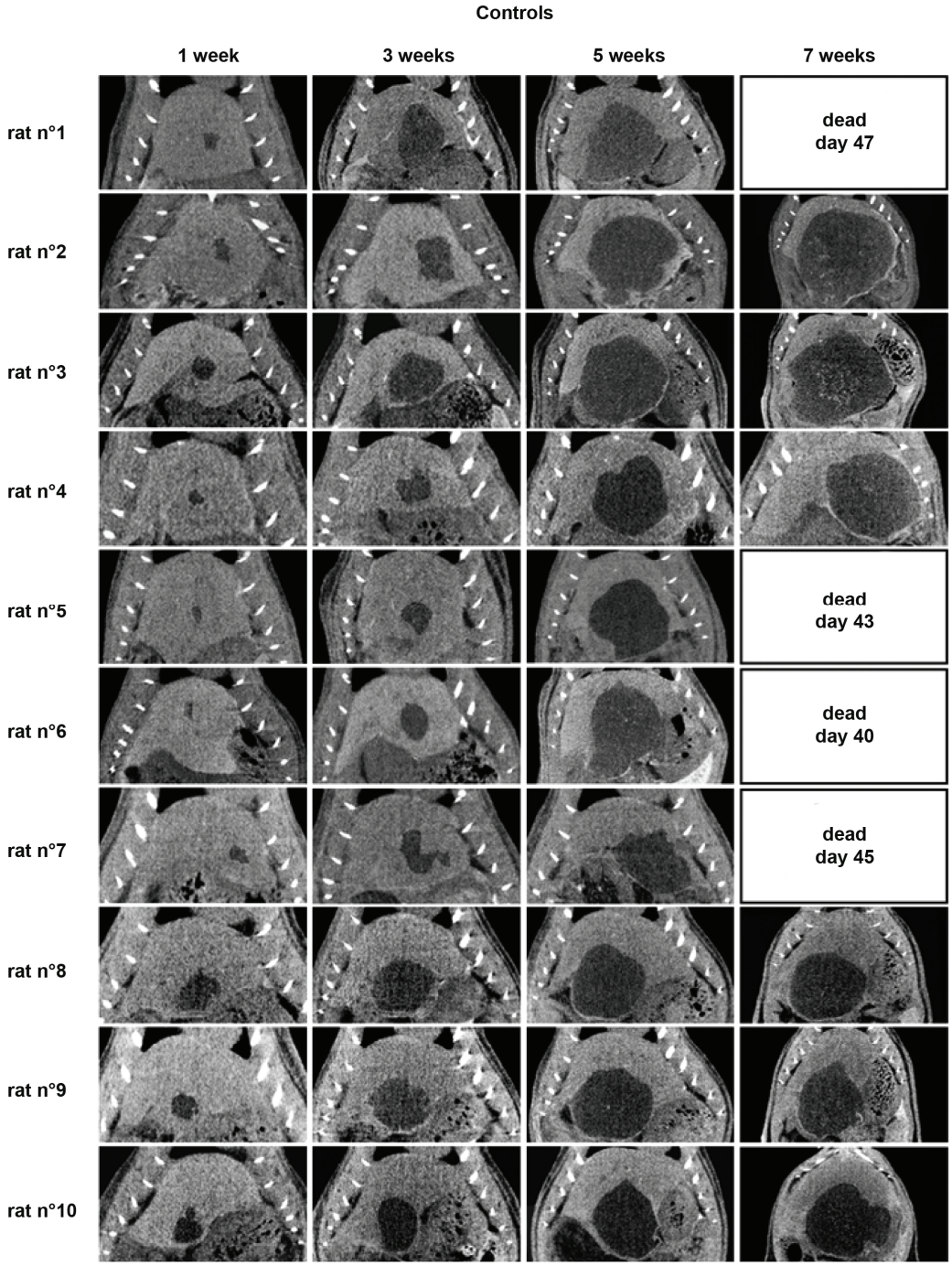

Supplementary Figure 1: Longitudinal evaluation of tumor evolution using recurrent µCT imaging showing the progression of orthotopically implanted Morris Hepatoma in 10 ACI rats without treatment. The tumor, originally implanted in the left or right part of the medial lobe, invaded progressively the whole lobe between 3 and 5 weeks. Two weeks later, the tumor expended to the whole liver, giving several secondary tumors and reducing the functional liver to a thin layer.

Supplementary figure 2

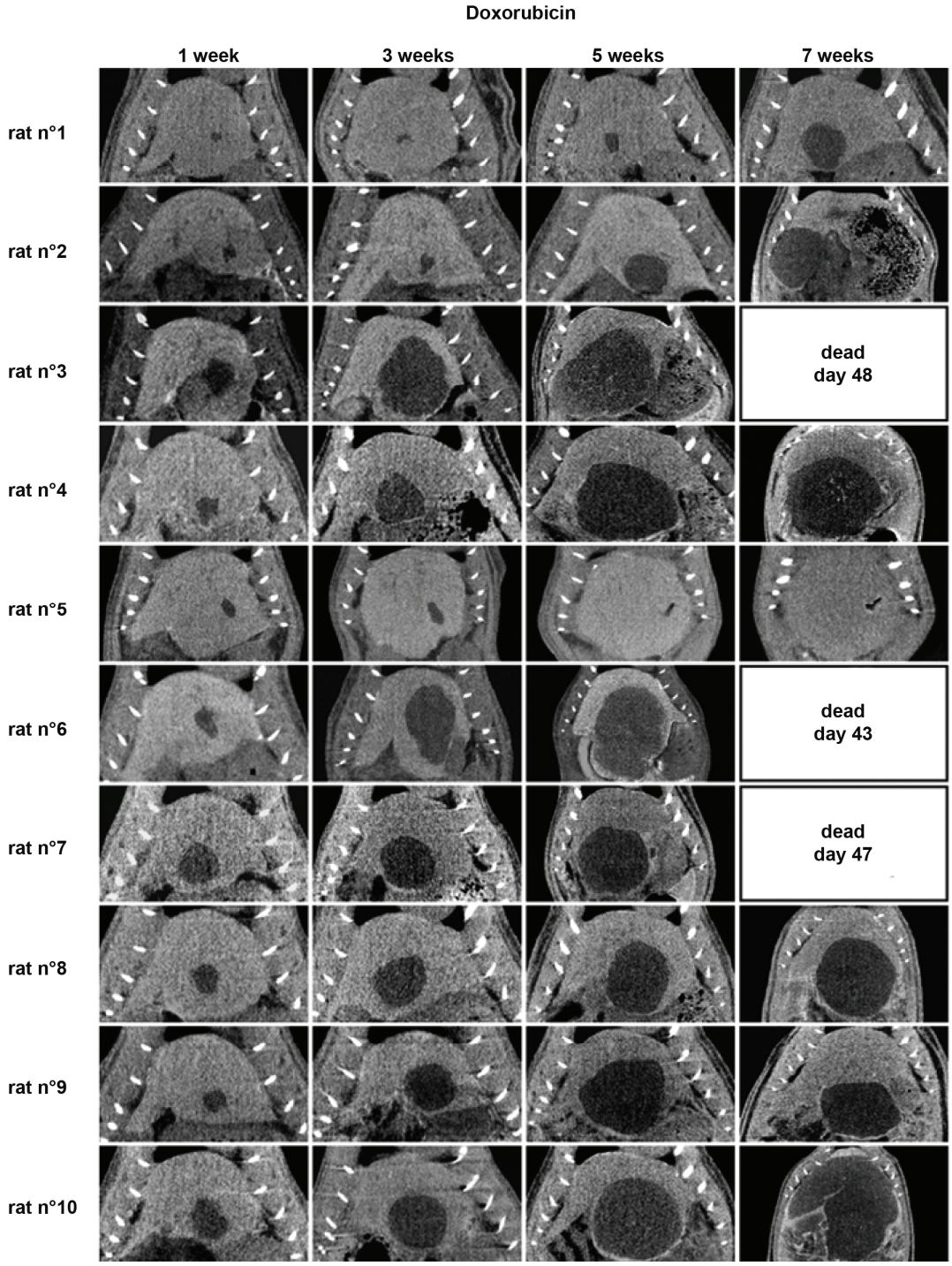

Supplementary Figure 2: Longitudinal evaluation of tumor evolution using recurrent µCT imaging showing the progression of orthotopically implanted Morris Hepatoma in 10 ACI rats treated with Doxorubicin (IV injection of 750 µg/Kg at 2-wk interval) up to a total amount of 3 g/Kg. Chemotherapy delayed tumor progression in some cases (rats n° 1, 2, and 9) and even stopped tumor growth in one case (rat n° 5).

Supplementary figue 3

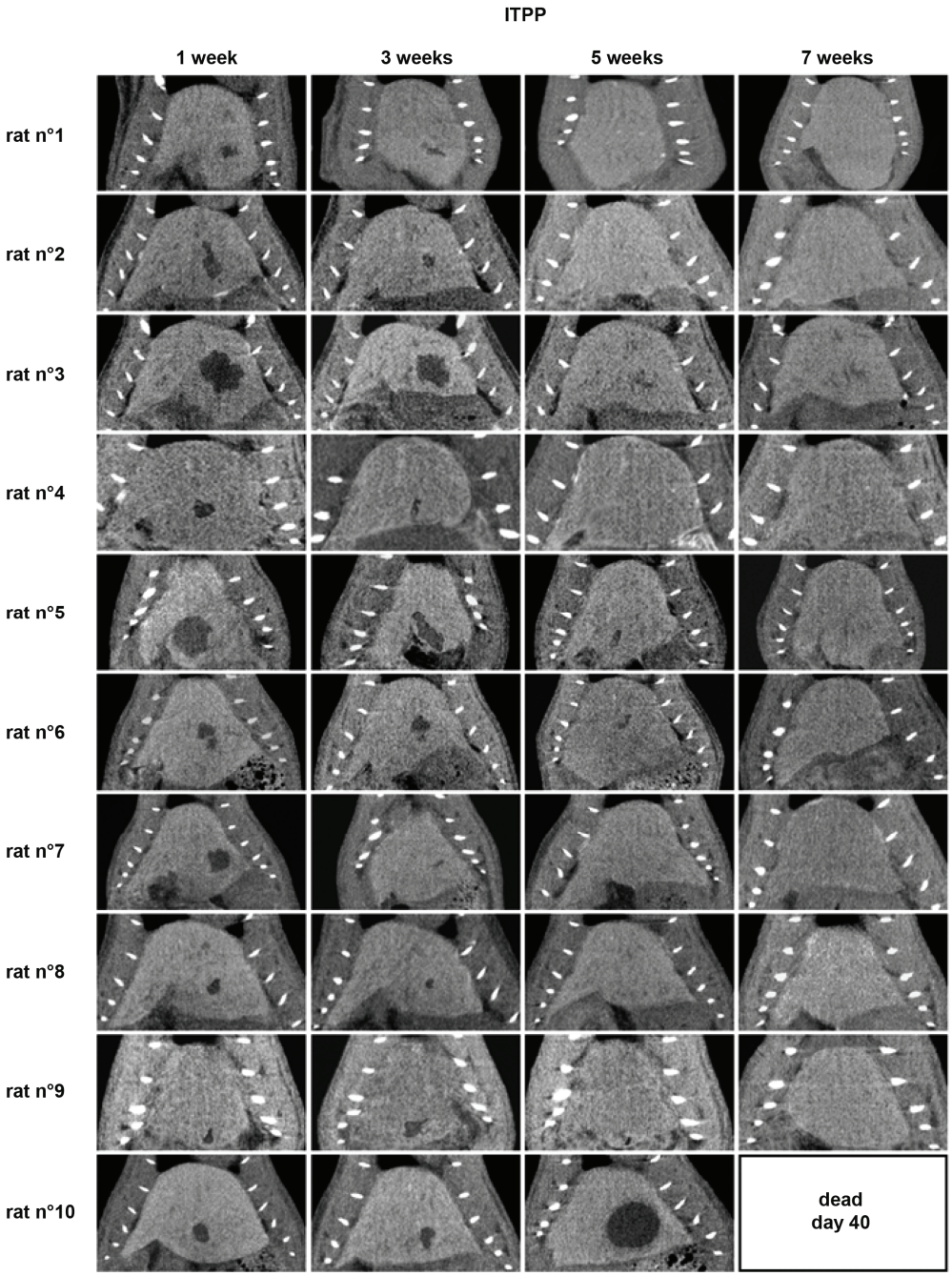

Supplementary Figure 3: Longitudinal evaluation of tumor evolution using recurrent µCT imaging in 10 ACI rats with an orthotopically implanted Morris Hepatoma under ITPP treatment (IV injection of 400 mg/Kg each week). After a initial shrinkage, present 3 weeks after tumor induction in all animals, the tumors disappeared after 4 weeks of treatment except in one case (rat n° 10). In this particular exception, the tumor escaped to ITPP action after an initial shrinkage and regrowth with an early unexplained animal death occurring before a full liver involvement as confirmed at the autopsy.

II.3 Commentaires

Ce travail montre que l'amélioration de l'oxygénation d'un carcinome hépatocellulaire de stade précoce chez le rat réduit son développement, vraisemblablement en combattant les effets de l'hypoxie. En effet, l'expression de l'HIF-1alpha est totalement inhibée, induisant en cascade une importante réduction de l'expression du VEGF et partant de la néo-vascularisation. La disparition de quasiment toutes les tumeurs en l'espace de 5 semaines constatée dans ce travail, couplée à une stimulation de l'apoptose, n'a pour l'instant pas d'explication satisfaisante liée directement à l'inhibition de l'hypoxie. On aurait pu s'attendre plutôt à une stagnation de la prolifération tumorale plutôt qu'à une régression de celle-ci.

Une confirmation que la destruction tumorale est liée à un autre phénomène que la normalisation de l'hypoxie a été obtenue dans une expérience ultérieure que nous avons réalisée sur ce même modèle tumoral. Le même protocole thérapeutique a été utilisé (placebo, doxorubicine et ITPP) avec les même doses de produits, la seule différence étant que ces divers traitements ont débuté trois semaines après l'implantation tumorale (versus une semaine). A ce stade les tumeurs étaient plus volumineuses (en moyenne 500 mm^3 versus 100 mm^3 à 1 semaine).

Nous avons alors constaté que la disparition complète de tumeur n'est retrouvée que dans un seul cas (Figure 4) alors que tous les autres animaux vont développer un CHC qui sera responsable de leur décès avec comme action thérapeutique une simple prolongation de la survie (Figure 5). Il convient de remarquer que dans cette situation, la doxorubicine n'a plus aucun effet sur la progression tumorale (Figures 4 et 5).

Ainsi, il nous est possible de suggérer que dans l'expérience précédente, l'effet de l'ITPP s'apparente plutôt à une inhibition de l'expansion de la greffe tumorale. Notre hypothèse est que la correction de l'hypoxie va contrecarrer le développement de la greffe métastatique à laquelle s'apparente notre modèle orthotopique au tout début de son histoire naturelle.

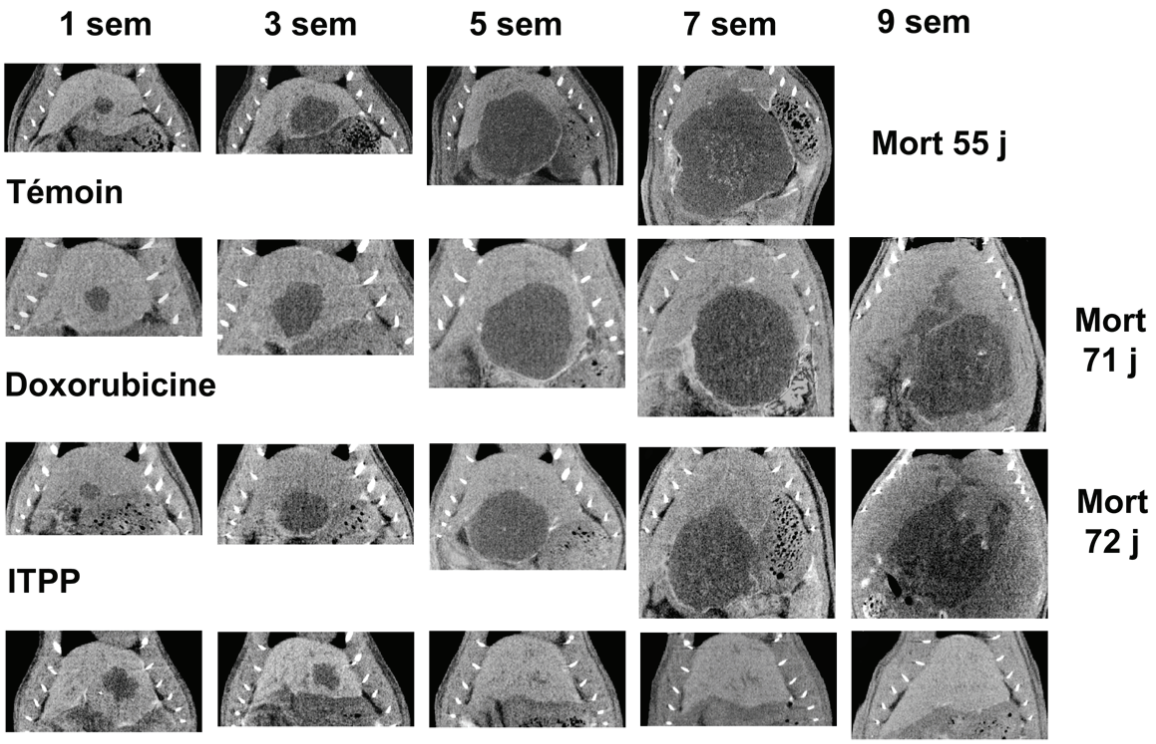

Fig 4 : *Suivis longitudinaux représentatifs de la progression du CHC dans les différents groupes expérimentaux, avec un traitement débutant sur des tumeurs après 3 semaines de latence. Un seul animal présente une disparition complète de la tumeur après 5 semaines de traitement avec de l'ITPP par voie intraveineuse chaque semaine jusqu'à normalisation de l'aspect scannograhique.*

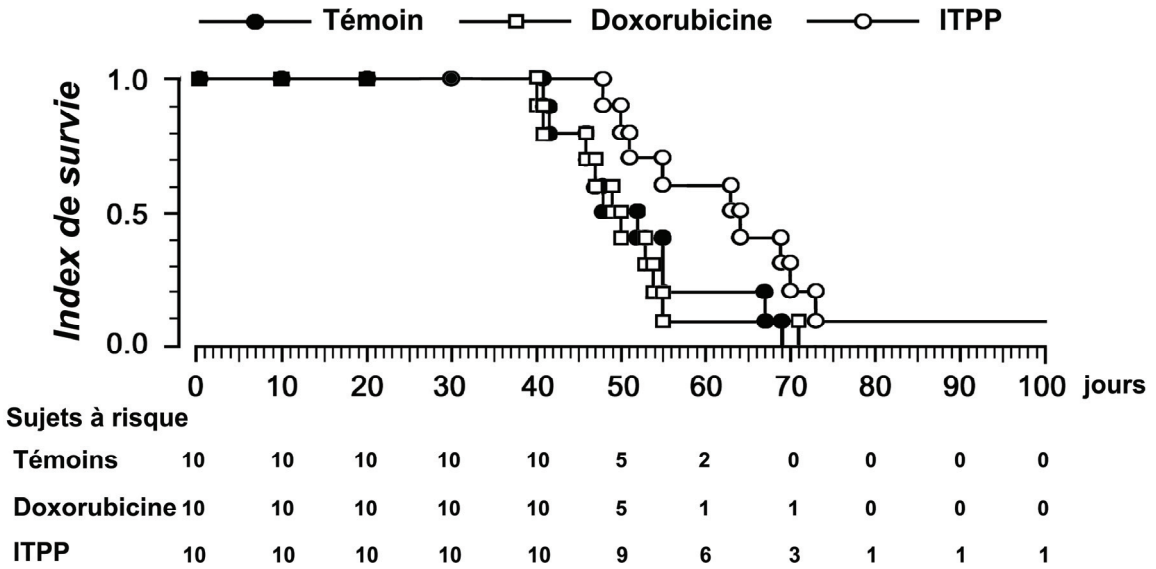

Fig 5 : *Comparaison des courbes de survie après traitement par ITPP intraveineux chaque semaine débutant 2 semaines après création du CHC. La survie est comparée à celle des témoins et à celle obtenue avec la doxorubicine.*

Ayant montré la place de l'imagerie par microscanner dans les études pré cliniques de médications visant le carcinome hépatocellulaire, nous nous sommes alors attaché à une autre pathologie pour laquelle les études précliniques sont également d'une importance majeure pour comprendre d'une part la pathogénie et d'autre part ouvrir des orientations thérapeutiques. Il s'agissait de l'adénocarcinome du pancréas.

III Apport de l'imagerie structurale par micro scanner X dans l'évaluation pré-clinique de chimiothérapies de l'adénocarcinome pancréatique sur greffe orthotopique chez le rat Lewis

III-1 Introduction

S'il existe un type de cancer pour lequel il est vraiment crucial d'améliorer nos connaissance aussi bien en terme de cancérogenèse que de prise en charge thérapeutique, c'est bien du cancer du pancréas qu'il s'agira. En effet, comme nous l'avons précisé au niveau du chapitre introductif, aucune amélioration n'a été observée au niveau de sa prise en charge depuis l'introduction de la Gemcitabine en 1997. Il s'avère donc particulièrement important de promouvoir une recherche précisant de manière exhaustive les mécanismes de promotion et de progression de ce cancer afin de définir de nouvelles cibles thérapeutiques. Dans cette optique, l'utilisation de modèles expérimentaux est indispensable.

Les modèles actuellement disponibles sont majoritairement des tumeurs induites in situ soit par des carcinogènes soit par des altérations génétiques. Concernant les tumeurs obtenues par greffes de cellules tumorales pancréatiques, les plus représentatifs de la réalité clinique sont les modèles orthotopiques. Dans tous ces cas de figures, l'exploration de ces tumeurs en situation rétro-péritonéale passe soit par le sacrifice de l'animal, soit par une méthode d'imagerie adaptée. En effet il convient de remarquer que l'approche échographique sera perturbée par la présence de gaz et de liquide aux niveaux des anses intestinales et du colon. L'imagerie optique est bridée par d'une part sa faible résolution ainsi que par la situation profonde de la glande pancréatique. Quant à l'imagerie fonctionnelle, elle souffre aussi pour l'instant d'une résolution médiocre. Ainsi les deux méthodes qui semblent être le plus adaptées à l'exploration in situ de l'adénocarcinome pancréatique sont l'IRM et le microscanner. En ce qui concerne l'IRM, seules deux études sont disponibles pour l'instant (Grimm J, 2003 ; Montet X, 2006) et ont nécessité l'usage de produit de contraste. Pour le microscanner aucune étude de ce type n'est retrouvée à ce jour dans la littérature.

Disposant au laboratoire d'un modèle orthotopique d'un adénocarcinome pancréatique de phénotype canalaire chez le rat Lewis (Mutter D, 1999), il nous ait

apparu intéressant d'appliquer l'imagerie par microscanner au suivi de son évolution de manière non invasive, afin de valider l'intérêt de cette approche sur ce modèle tumoral. Du fait de l'absence d'information sur l'aspect scannographique du pancréas chez les rongeurs, Il nous a fallu dans un premier temps le localiser au niveau des coupes. L'utilisation de la procédure décrite au niveau de notre premier article (Table 1, protocole n°3) associant une injection IP du produit de contraste hépatique 6 heures avant à une injection IV du produit de contraste à tropisme vasculaire juste avant l'imagerie nous à permis d'obtenir des images avec un bon contraste des organes abdominaux associé à une opacification satisfaisante des vaisseaux. Il devenait dès lors possible, grâce à l'identification des artères et des veines spléniques, de délimiter la glande pancréatique. Il nous était alors loisible de réaliser l'étude non invasive de notre modèle d'adénocarcinome chez le rat.

III.2 Article n° 3

Structural imaging of pancreas in rat using micro-CT: application to a non invasive longitudinal evaluation of pancreatic ductal carcinoma monitoring

(Article soumis à *Molecular Imaging and Biology*)

Cherif Y. Akladios,[1] Gaetan Bour,[1] Zahari Raykov,[2] Luc Soler,[1] Didier Mutter,[1] Jacques Marescaux,[1] Jean Marc Egly,[1,3] Marc Aprahamian.[1,2]

Research article

Structural imaging of pancreas in rat using micro-CT: application to a non invasive longitudinal evaluation of pancreatic ductal carcinoma monitoring

Running title: MicroCT monitoring of pancreatic adenocarcinoma in rat

[1] From the Institut de Recherche contre les Cancers de l'Appareil Digestif (IRCAD), 1 place de l'hôpital, 67000 Strasbourg, France; [2] Institut National pour la Santé et la Recherche Médicale, Unit 701, IRCAD, 1 place de l'hôpital, 67000 Strasbourg, France ; [3] Institut National pour la Santé et la Recherche Médicale, Unit 964, Institut de génétique et de biologie moléculaire et cellulaire (IGBMC), 1 rue Laurent Fries, 67400 Illkirch, France

Address correspondence to Cherif Y. Akladios
E-mail: Cherif.Youssef2@wanadoo.fr
Tel: (+33) 6 64 84 20 63
Fax: (+33) 3 88 12 74 57

Key words:, microCT, orthotopic model, pancreatic adenocarcinoma, rat, small animal imaging,

Abstract

Purpose

Perform a longitudinal non invasive monitoring of rat pancreatic ductal adenocarcinoma (PDAC).

Procedure

Orthotopic PDAC developed in adult Lewis rat was detected and monitored with microCT after contrast enhancement. MicroCT tumor measurement was compared to actual size at autopsy in 12 rats. Gemcitabine treatment of PDAC was monitored at 2-week intervals until endpoint (liver metastasis or ascitis) in 10 rats versus 10 controls.

Results

Normal pancreas was identified on CTscan after contrast enhancement. MicroCT had a 100% positive predictive value in the detection of orthotropic PDAC. Regression analysis showed a linear correlation between μCT tumor measurement and direct measurements at autopsy. Longitudinal evaluation of tumor progression showed as expected a reduced tumor growth and a prolonged survival under gemcitabine treatment.

Conclusion

MicroCT is a cost-effective mean for preclinical study of PDAC saving time, animals, while respecting animal welfare. It provides an efficient tool in anticancer drug research and development.

Introduction

In Europe pancreatic ductal adenocarcinoma has an incidence of approximately 10 per 100,000 population per year. Unfortunately, numbers for incidence and mortality are still practically identical for this cancer which signifies how devastating is its prognosis [1]. Progress in treatment options of this deadly disease has still not been achieved. Thus, animal models are crucially needed for better understanding of its pathogenesis and to explore new potential therapeutic targets [2].

Classically, the detection of orthotopic, chemically-induced or genetic models of tumors, or the monitoring of their development as the evaluation of emerging therapeutics, need animal sacrifice to obtain a single accurate measurement of tumor size. This is time, animal and money consuming. Structural imaging technologies such as micro-computed tomography (μCT) have the potential to become invaluable tools in this tumoral evaluation. Besides being a non invasive method of follow up, it will increase data reliability as each animal will remain its own control all over the longitudinal evaluation of tumor evolution, reducing the number of animals needed for confidence.

Computed tomography constitutes the current "standard" for evaluation of tumor size and spread in clinical setting because of its undeniable superiority compared to simple palpation estimate [3]. As a result, radiological evaluation of the tumors during clinical trials of anticancer pharmaceuticals has evolved into a surrogate marker of therapeutic response [4]. However, at present implementation of sequential μCT as a measurement tool remains still relatively rare in small animal studies [5-8]. Further more until now, no data concerning its use for pancreatic imaging in animal models have been reported in the literature.

The present study aimed to evaluate at first the reliability of μCT in identification of normal pancreas in a rat model, then pancreases bearing an orthotopic pancreatic ductal adenocarcinoma (PDAC). Tumor detection and tumor size determination were subsequently

assessed. Afterwards the potential of μCT for longitudinal evaluation of tumor evolution was investigated on this tumor model through its actual monitoring under appropriate chemotherapy for PDAC (gemcitabine).

Materials and Methods

Orthotopic tumor models

All animal experiments were performed according to the directives of the European Community Council (STE number 123 of June 15, 2006) for animal use and care. Thirty two Lewis rats (Janvier, Le Genest Saint Isle, France) (7 weeks old; minimum weight 180 g) were used for this experiment. Implantation of the ductal tumor cells [9] was performed under laparotomy as described by Mutter et al. [10]. Surgical and imaging procedures were performed on rats breathing a mixture of 3% isoflurane (Forene®, Abbott, Rungis, France) in pure O_2. Analgesia was achieved by a concomitant intra-muscular injection of xylazine hydrochloride (Rompun®, Bayer, Leverkusen, Germany, 2 mg/kg) for surgery. The endpoints for survival experiments consisted in either clinical evidence of animal suffering (e.g. prostration, bad-grooming, abdominal distension consistent with a hemorrhagic ascitis, anaemia revealed by conjonctival and mucosal bleaching) or imaging evidence of ascitis and presence of liver metastasis.

Image acquisition and reconstruction

The images were acquired on the microCAT-II (Siemens Preclinical Solutions, Knoxville, TN) at 80 kVp with an anode current of 500 μA, under respiratory-gated acquisition of free breathing animals [8]. Reconstructions were performed using a filtered back-projection algorithm (Cobra, Version 4.1-4, Exxim, Knoxville, TN). Final 3D data visualized with the

Amira software (Version 3.1, TGS, San Diego, CA) provided an image with a size of 512 x 512 x 416 voxels (e.g. a cube with a side of 6.7 cm, as voxel size was 131 x 131 x 162 µm).

Dosage and kinetics of enhanced-contrast agents

The ITG contrast enhancers for µCT, trade-named Fenestra® liver contrast (LC) and vascular contrast (VC) both from Advanced Research Technologies (Inc., Montreal, Canada), [11-13] at a dose of 0.5 ml/100 g. Half of this dose was administrated as LC product by an intra-peritoneal route 6 hours before, and then the second half as VC product by intravenous route just before imaging, according to a procedure previously described [14]. Such a protocol allows contrast enhancement of abdominal organs (such as liver, gut, spleen and kidneys) and vessels allowing recognition of the pancreatic gland by the identification of its vessels.

Validation of tumor measurement accurracy

The validation of tumor size measured with µCT imaging was carried out on 12 Lewis rats bearing an orthotopic PDAC. Final 3D data visualized with the Amira software showed the tumors as a non contrasted area within the pancreas. Tumor volumes were computed from three-dimensional measurements according to the formula of a hemi ellipsoid. The individual actual size of the genuine PDAC tumors was established by caliper measurement at autopsy of animals included in the study on the dissected tumor, confirmed as a PDAC by histological analysis. The resulting *ex vivo* volumes were compared with their corresponding *in vivo* measurement.

Longitudinal evaluation of pancreatic tumor evolution

Twenty Lewis rats carrying PDAC were used for assessments of µCT ability to perform reliable follow up and the behavior of this tumor. An initial determination of tumor size was

carried two weeks after implantation in the pancreatic tail, as previously determined [10]. Then animals were randomly affected to either a control group (n=10) without any treatment or a group treated by conventional chemotherapy (n=10).where animals received two consecutive injections of 50 mg/Kg of gemcitabine (Gemzar, Lilly France, Fegersheim, France) at days 14 and 16 post tumor implantation corresponding to a total of 100 mg/Kg. Micro-CT imaging was performed at two-week intervals for determination of tumor volume as long as six animals remained alive in each experimental group.

Statistical analysis

A potential difference between data of the *in vivo* and *ex vivo* size measurement was tested using a one-way analysis of variance followed by a parametric Student's unpaired t test, Bartlett's test indicating homogeneity of variance. Difference between the values was considered significant when $P<0.05$. Correlations between gross and CT determinations of tumor volume were tested using a parametric Pearson test, as variances were not significantly different. Correlation was considered significant when $P<0.05$. Potential difference in tumor volume evolution resulting from chemotherapy was tested by a parametric Student's unpaired t test. The survival curves were generated using the Kaplan-Meier method, and the differences between the curves were assessed by the log-rank test. A P-value < 0.05 was considered to be statistically significant. Instat 2.00 Macintosh software (GraphPad Software, San Diego, CA) was used.

Results

Pancreatic and tumor recognition after contrast enhancement

The pancreas can be visualized using a two steps injection of at first the hepatic contrast agent intraperitonealy 6 hours before followed by an equal dose of vascular enhancer just before

imaging. MicroCT imaging after contrast administration allows a clear identification of the pancreas among the well-contrasted surrounding organs (Fig 1). It looks like a flat structure expanded on coronal slices (Fig 1**a**) between the duodenum loop and the spleen (delineated by dotted curves). The same aspect delineated by dotted curves is observed on axial slices (1**b**) The pancreas, situated in dorsal position behind the stomach, is elongated between the right lateral lobe of the liver and the spleen. On sagittal slices (Fig 1**c**), the corpus of the gland is in close contact with the dorsal face of the stomach and the apical pole of the kidney (dotted curves) and the tail is attached to the porta of the spleen (black arrows). Two milestones of pancreas edges are constituted dorsally by the spleen vein (left panel of Fig 1**a**, white arrows) and apically by the spleen artery (left panel of Fig 1**b,** white arrows). Identification of these vessels contributes in pancreas recognition. Tumors, initiated in the tail, were identified two weeks later close to the spleen (white arrows in right panels of Fig 1) under the aspect of small black holes in the enhanced pancreatic parenchyma.

µCT allows tumor diagnosis and accurate volume determination

The individual actual size of the genuine PDAC tumors established by caliper measurement at autopsy of the animals included in the study (n=12) were compared with their corresponding *in vivo* determinations. A perfect linear correlation was observed between the two methods (Fig 2**a**). There was no case of false negative or positive tumor recognition with µCT. H&E-stained tumor sections (Fig 2**b**) showed a well-differentiated carcinoma with some mitotic figures and a ductal pattern.

Longitudinal evaluation of PDAC revealed the efficiency of gemcitabine treatment

Tumors were monitored on 20 Lewis rats bearing an orthotopic PDAC assessed by µCT two weeks after induction, as illustrated in Fig 3**a** (tumor is delineated by a white dotted curve).

Monitoring of PDAC growth was then performed by recurrent μCTs at two-week intervals. The pancreatic tail was fully invaded within 6 weeks, the tumor pressing on the surrounding organs, making its way to local invasion (white arrows in right panel) and metastasis. At this stage, most of the control animals were already euthanazied, as their CT scans had revealed the occurrence of one of the experimental endpoints illustrated in Fig 3**b**. These end points are at first the evidence of local extension (white arrows) involving stomach and gut, then of an ascitis disjointing liver lobes with a liquid lamina, and/or liver metastasis with vessel stricture. The potential for preclinical pharmacological studies of the longitudinal evaluation of tumor progression by imaging was tested on 10 rats treated with gemcitabine by comparison with 10 controls. Tumor volumes were measured over the survival period and means with statistical differences were calculated as for HCC, as long as six animals remained alive in both experimental groups. The monitoring of PDAC revealed a significant retardation in tumor growth (Fig 3**c**) and a significant improvement in actual survival using gemcitabine chemotherapy (Fig 3**d**).

Discussion

Structural imaging of visceral organs of small animals offers currently the ability to perform a longitudinal evaluation of their pathologies and to carry out conclusive preclinical studies on a potential therapeutic benefit. This emerging experimental method allows to explore transgenic mice, in which spontaneously arising tumor develop at unpredictable times, as orthotopically implanted tumor models to perform size monitoring over time without animal sacrifice. Besides improving animal use and welfare, structural imaging increases experimental safety, as each animal, monitored over time, can provide tumor dimensions over multiple time points. Since the animal need not be sacrificed in order to measure the tumor, the number of animals needed for any given trial would be reduced.

Small animal imaging technologies have been already extensively applied for liver imaging using μCT [3-6, 11-13, 15-18] or MRI [19-22] at a lesser degree, but not for pancreas. Only two MRI studies for pancreatic tumor detection in mice are available in the literature [23,24] and the present study is at our knowledge the first report on pancreas imaging using μCT in rodents. A concern for this purpose was the deleterious effects of current μCT contrast enhancers. Their recommended dosages [5,7,8] provide well-enhanced imaging of the abdominal content, but were found to be too high, [25] inducing systemic overload more or less responsible for pulmonary oedema [26] and heart failure [27]. Moreover, in our hands [14] these contrast enhancers, containing iodinated triglycerides [5,7,8] induces a failure in liver functions consistent with biological disturbance (increased serum transaminases and bilirubin) and clinical jaundice (yellowish staining of the sclera and emission of brown urines). A first set of experiments has determined the dose, the composition and the route of administration of contrast enhancers adapted to animal welfare and providing a satisfying organ and vessel enhancement [14]. Moreover, this two-step strategy, associating the peritoneal and vascular routes resulted in an optimal accuracy in tumor detection in our study with no false-negative readings even for very small pancreatic tumors.

This accuracy in small tumor detection [5,7,8,12,17,18,21] is an advantage of using μCT [21] for longitudinal evaluation of tumors. However, MRI using magnetic fields is assumed to be an harmless imaging procedure [19-24] even if newly controversial,[28,29] whilst μCT, an X-ray-based approach, raises concerns about immunological and general physiological changes that might affect the experimental outcome [30]. Indeed, if the irradiation level (2.5 cGy for 10 mn acquisition with an Imtek μCT in rats) [31] is far away from sub-lethal doses, [17,31-32] it can transiently damage the support of genetic information [33]. It is well known however from clinical trials that PDAC is extremely radioresistant, [34] and the analysis of

clinical features in our experiment revealed that the growth of the experimental PDAC was not affected by recurrent μCT imaging [10].

As already observed, rodent pancreas has been poorly investigated using non invasive imaging methods in vivo. Two MRI studies using gadolinium described pancreatic tumor detection in mice [19,20]. Visualization of the pancreas, which is in rodents a flat and thin lobular gland expended between duodenum and spleen, needs serial thin adjacent slices of the upper part of the abdomen (1-mm thickness or less). A careful screening of these slices, sustained by a good knowledge of rodent abdominal anatomy, allows its identification. This identification is helped by the recognition of splenic vessels delineating the pancreatic edges. Then, the detection of even a very small pancreatic tumor become possible, allowing its management since an early stage.

The longitudinal evaluation of tumor progression can be carried out on a small group of experimental animals in which each animal constitutes his own control throughout the experiment. The power of this methodology was demonstrated in the current study on PDAC, by the longitudinal evaluation of conventional gemicitabine chemotherapy. The ability of non invasive imaging to provide new criteria for experiment endpoints is also of interest. Imaging end-point for PDAC as early signs of ascitis, liver metastasis, and vessel or bowel strictures can be easily determined. These imaging features are detectable before any clinical evidence, anticipating the observance of animal pain that constitutes until yet the experimental endpoint.

Conclusion

In conclusion, μCT appears to be, as other imaging procedures, a new cost-effective mean of tumor monitoring, saving time and more particularly animal welfare and expend. Small animal imaging can improve the screening and comparison of emerging therapeutics, by providing all valuable information in a single experimental set up.

Acknowledgments

Supported by the French Agence National pour la Recherche (grant ANR no. 06-BLAN-0141-002), the Association pour la Recherche sur le Cancer (grant ARC no 3153-2007) and the European Research Council advanced Grant of JM Egly (2009)

Conflict of interest disclosure

All the authors declare that they have no conflict of interest.

References

1. Krejs, G.J. Pancreatic cancer: epidemiology and risk factors. Dig. Dis. 28: 355-358, 2010.
2. Kalinina, T., Güngör, C., Thieltges, S., et al. Establishment and characterization of a new human pancreatic adenocarcinoma cell line with high metastatic potential to the lung. BMC Cancer 10: 295, 2010.
3. Prasad, S.R., Jhaveri, K.S., Saini, S., Hahn, P.F., Halpern, E.F., Sumner, J.E. CT tumor measurement for therapeutic response assessment: comparison of unidimensional, bidimensional, and volumetric techniques initial observations. Radiology 225: 416-419, 2002.
4. Saini, S. Radiologic measurement of tumor size in clinical trials: past, present, and future. AJR Am. J. Roentgenol. 176: 333-334, 2001.
5. Weber, S.M., Peterson, K.A., Durkee., B et al. Imaging of murine liver tumor using microCT with a hepatocyte-selective contrast agent: accuracy is dependent on adequate contrast enhancement. J. Surg. Res. 119: 41-45, 2004.
6. Fournier, L.S., Cuenod, C.A., de Bazelaire, C., et al. Early modifications of hepatic perfusion measured by functional CT in a rat model of hepatocellular carcinoma using a blood pool contrast agent. Eur. Radiol. 14: 2125-2133, 2004.
7. Ishimori, T., Tatsumi, M., Wahl, R.L. Tumor response assessment is more robust with sequential CT scanning than external caliper measurement. Acad. Radiol. 12: 776-781, 2005.
8. Martiniova, L., Schimel, D., Lai, E.W., Limpuangthip, A., Kvetnansky, R., Pacak K. In vivo micro-CT imaging of liver lesions in small animal models. Methods 50: 20-25, 2010
9. Pettengill, O.S., Faris, R.A., Bell, R.H. Jr, Kuhlmann, E.T., Longnecker, D.S. Derivation of ductlike cell lines from a transplantable acinar cell carcinoma of the rat pancreas. Am. J. Pathol. 143: 292-303, 1993.

10. Mutter, D., Hajri, A., Tassetti, V., Solis-Cajax, C., Aprahamian, M., Marescaux, J. Increased tumor growth and spread after laparoscopy vs laparotomy: influence of tumor manipulation in a rat model. Surg. Endosc. 13: 365-370, 1999.

11. Weichert, J.P., Longino, M.A., Bakan, D.A., et al. Polyiodinated triglyceride analogs as potential computed tomography imaging agents for the liver. J. Med. Chem. 38: 636-646, 1995.

12. Weichert, J.P., Lee, F.T. Jr, Chosy, S.G., et al. Combined hepato-selective and blood-pool contrast agents for the CT detection of experimental liver tumors in rabbits. Radiology 216: 865-871, 2000.

13. Bakan, D.A., Doerr-Stevens, J.K., Weichert, J.P., Longino, M.A., Lee, F.T. Jr, Counsell, R.E. Imaging efficacy of hepatocyte-selective polyiodinated triglyceride for contrast-enhanced computed tomography. Am. J. Ther. 8: 359-365, 2001.

14. Akladios, C.Y., Bour, G., Balboni, G., Mutter, D., Marescaux, J., Aprahamian, M. Apport de l'imagerie structurale par micro scanner X dans l'évaluation pré-clinique de chimiothérapies du carcinome hépatocellulaire sur greffe orthotopique chez le rat ACI. Bull. Cancer 2010 (in press).

15. Li, X., Zheng, C.S., Feng, G.S., Zhuo, C.K., Zhao, J.G., Liu, X. An implantable rat liver tumor model for experimental transarterial chemoembolization therapy and its imaging features. World J. Gastroenterol. 8: 1035-1039, 2002.

16. Badea, C.T., Hedlund, L.W., De Lin, M., Boslego Mackel, J.F., Johnson, G.A. Tumor imaging in small animals with a combined micro-CT/micro-DSA system using iodinated conventional and blood pool contrast agents. Contrast Media Mol. Imaging 1: 153–164, 2006.

17. Almajdub, M., Nejjari, M., Poncet, G., et al. In-vivo high-resolution X-ray microtomography for liver and spleen tumor assessment in mice. Contrast Media Mol. Imaging 2: 88–93, 2007.
18. Graham, K.C., Ford, N.L., Mackenzie, L.T., et al. Noninvasive quantification of tumor volume in preclinical liver metastasis models using contrast-enhanced x-ray computed tomography. Invest. Radiol. 43: 92-99, 2008.
19. Brockmann, M.A., Kemmling, A., Groden, C. Current issues and perspectives in small rodent magnetic resonance imaging using clinical MRI scanners. Methods 43: 79-87, 2007.
20. Cheung, J.S, Guo, H, Leung, J.C.K., Man, K., Lai, K.N., Wu, E.X. MRI visualization of rodent liver structure and peritoneal adhesion with dialyzate enhancement. Magn. Reson. Med. 59: 1170-1174, 2008.
21. Martiniova, L., Kotys, M.S., Thomasson, D., et al. Non-invasive monitoring of a murine model of metastatic pheochromocytoma: comparison of contrast enhanced microCT and non-enhanced MRI. J. Magn. Reson. Imaging 29: 685-691, 2009.
22. Cheung, J.S., Guo, H., Leung, J.C.K., Man, K., Lai, K.N., Wu, E.X. MRI visualization of rodent liver structure and peritoneal adhesion with dialyzate enhancement. Magn. Reson. Med. 59: 1170-1174, 2008.
23. Grimm, J., Potthast, A., Wunder, A., Moore, A. Magnetic resonance imaging of pancreas and pancreatic tumors in a mouse orthotopic model of human cancer. Int. J. Cancer 106: 806-811, 2003.
24. Montet, X., Weissleder, R., Josephson, L. Imaging pancreatic cancer with a peptide-nanoparticle conjugate targeted to normal pancreas. Bioconjugate Chem. 17: 905-911, 2006.

25. Morton, D.B., Jennings, M., Buckwell, A., et al. Refining procedure for the administration of substances. Report of the BVAAWF/FRAME/RSPCA/UFAW joint working group of refinement. Lab. Animals 35: 1-41, 2001.

26. Pare, P.D., Brooks, L.A., Baile, E.M. Effect of systemic venous hypertension on pulmonary function and lung water. J. Appl. Physiol. 51: 592-597, 1981.

27. Slutsky, R.A., Peck, W.W., Higgins, C.B. Pulmonary edema formation with myocardial infarction and left atrial hypertension: intravascular and extravascular pulmonary fluid volumes. Circulation 68: 164-169, 1983.

28. Hasebroock, K.M., Serkova, N.J. Toxicity of MRI and CT contrast agents. Expert Opin. Drug Metab. Toxicol. 5: 403-416, 2009.

29. Hartwig, V., Giovannetti, G., Vanello, N., Lombardi, M., Landini, L., Simi, S. Biological effects and safety in magnetic resonance imaging: a review. Int. J. Environ. Res. Public Health 6: 1778-1798, 2009.

30. Beckmann, N., Kneuer, R., Gremlich, H.U., Karmouty-Quintana, H., Blé, F.X., Müller, M. In vivo mouse imaging and spectroscopy in drug discovery. NMR Biomed. 20: 154-185, 2007.

31. Boone, J.M., Velazquez, O., Cherry, S.R. Small-animal X-ray dose from micro-CT. Mol. Imaging 3: 149-158, 2004.

32. Ford, N.L., Thornton, M.M., Holdsworth, D.W. Fundamental image quality limits for microcomputed tomography in small animals. Med. Phys. 30: 869–2877, 2003.

33. Löbrich, M., Rief, N., Kühne, M., et al. In vivo formation and repair of DNA double-strand breaks after computed tomography examinations. Proc. Natl. Acad. Sci. (USA) 102: 8984-8989, 2005.

34. Haddock, M.G., Swaminathan, R., Foster, N.R., et al. Gemcitabine, Cisplatin, and radiotherapy for patients with locally advanced pancreatic adenocarcinoma: results of the

north central cancer treatment group phase II study N9942. J. Clinical Oncol. 25: 2567-2572, 2007.

III.3 Commentaires

Cette dernière étude portant sur le suivi longitudinal de l'adénocarcinome pancréatique chez le rat par microscanner montre la faisabilité de cette méthode d'investigation en pratique pré-clinique. Ce résultat, obtenu avec un modèle orthotopique, est à notre avis parfaitement transposable aux autres modèles d'adénocarcinomes du pancréas, qu'il s'agisse de tumeurs chimio-induites ou d'origine génétique (« autochtonous models » pour les auteurs anglo-saxons). Dans ces dernières situations, il sera nécessaire d'identifier un processus tumoral survenant de manière aléatoire au niveau du pancréas, alors que dans le modèle orthotopique, nous connaissions au préalable l'emplacement de la greffe. Il faudra donc scruter de manière scrupuleuse la totalité de la glande au niveau de l'ensemble des coupes : c'est dans cette situation que les repères que constituent veine et artère spléniques se révéleront particulièrement utiles. Il va sans dire qu'une excellente connaissance de l'anatomie abdominale des rongeurs est indispensable au décodage de scanners abdominaux dès lors que l'on s'intéresse au pancréas qui est un organe particulièrement diffus chez cette espèce.

Il s'agit, à notre connaissance, de la première étude du pancréas de rat réalisée par microscanner. Cette approche permet une découverte très précoce des tumeurs du fait de l'excellente résolution de ce mode d'imagerie. Nous n'avons en effet observé aucun faux positif dans les diagnostics de tumeurs au niveau de la queue du pancréas, diagnostics contrôlés par autopsie et étude histologique systématique lors de la validation de la mesure du volume tumoral par microscanner.

Nous avons enfin pu mettre en évidence - outre l'économie du nombre d'animaux nécessaire à une étude préclinique et outre l'amélioration du bien-être animal par l'usage d'une méthode non invasive - un nouvel avantage de cette méthode de suivi longitudinal. Il consiste en la définition de nouveaux « points limites » expérimentaux obtenus à partir des seules images, avant tout signes cliniques. Il s'agit de l'apparition d'une ascite ou/et de métastases hépatiques. Ces signes prémonitoires d'une souffrance animale imminente doivent conduire à l'arrêt de l'expérience, et ceci avant tout signe objectif observable au niveau de l'examen clinique.

C. Conclusion et perspectives

I Conclusion

La science du vivant, la médecine et l'industrie pharmaceutique ne peuvent actuellement pas se passer de l'expérimentation animale. En effet les petits mammifères, notamment le rat et la souris, jouent aujourd'hui un rôle très important dans la recherche biomédicale. Ils se sont imposés comme des modèles fondamentaux dans la recherche moléculaire, toxicologique et pharmacologique.

L'évaluation des modifications physiologiques et du phénotype des petits animaux reste cependant problématique. Pendant longtemps, cette évaluation a été réalisée principalement par la dissection de l'animal, suivi d'un examen des tissus. Cette méthode destructive qui implique l'utilisation de nombreux animaux dans des procédures longues et coûteuses empêche le suivi du même animal dans le temps. Ainsi par exemple, les effets de modifications génétiques ne sont pas toujours connus d'avance : un suivi chez l'animal s'avère donc indispensable pour cerner l'ensemble de la phénoménologie.

L'imagerie in vivo du petit animal constitue un outil précieux qui permet d'obtenir ce type d'informations d'une manière non invasive ; ceci s'avère particulièrement vrai en ce qui concerne le suivi longitudinal d'une affection ou de l'effet d'un traitement. Elle permet en effet l'obtention d'informations anatomiques, biochimiques, physiologique, génétiques, pharmacologiques, etc... tout en respectant l'intégrité cellulaire et tissulaire des animaux étudiés. Une telle approche expérimentale ouvre d'énormes perspectives scientifiques dans les domaines de la biologie du développement, de la physiopathologie des maladies, de la prévention, du diagnostic précoce et du traitement des cancers.

Toutes les techniques d'imagerie présentent des avantages et des inconvénients. Elles restent cependant complémentaires les unes des autres et apportent des informations de nature différente sur les processus biologiques. Dans un contexte d'étude en oncologie, chacune de ces modalités présente un intérêt, mais il est important de bien adapter la technique à objectif de l'étude. L'IRM se révèle particulièrement indiquée dans l'évaluation anatomique et vasculaire des tumeurs profondes cérébrales. Le micro-CT semble elle être adapté à l'imagerie des cancers des os car elle offre la meilleure résolution sur cet organe. L'utilisation de produit de

contraste étend les applications du micro-CT à la visualisation des cancers des tissus mous, dans lesquels sa relative vitesse d'acquisition et sa précision diagnostique présentent un intérêt non négligeable. L'étude de l'action d'une molécule thérapeutique marquée par un radiotraceur peut se faire en utilisant des systèmes de micro-TEP ou de micro-SPECT. L'imagerie ultrasonore permet l'étude anatomique et vasculaire de tumeurs abdominales peu profondes en temps réel. Enfin, l'imagerie optique permettra d'explorer des mécanismes biochimiques et moléculaires sur un animal de très petite taille en évitant le recours à des produits radioactifs. Il s'agira essentiellement de localiser et de suivre le devenir d'une molécule fluorescente ou de suivre dans le temps l'expression d'un gène rapporteur.

Cette thèse a consisté à démontrer la pertinence du micro-CT dans le suivi longitudinal et la prise en charge de cancers hépatiques et pancréatiques par le biais de modèles orthotopiques. Nos conclusions peuvent s'étendre aux autres modèles de tumeurs hépatiques et pancréatiques existants. Cette méthodologie pourrait participer à l'évaluation de thérapeutiques émergeantes pour ces types de cancers.

II Perspectives

Nous sommes pour notre part convaincu que l'application de l'imagerie par microscanner peut être étendue à l'exploration d'autres cancers. Il s'agit notamment, en ce qui nous intéresse, des modèles de tumeurs ovariennes chez le petit animal. Ce type de cancer à développement intra-abdominal, est relativement agressif et de mauvais pronostic. Il existe en effet, concernant le cancer de l'ovaire, un manque cruel de recherche aussi bien sur les bases de son oncogenèse que sur son diagnostic précoce et sa prise en charge thérapeutique.

Nous souhaitons donc réaliser un programme de recherche sur des modèles de tumeurs ovariennes chez le petit animal. L'objectif de notre projet serait de réaliser sur ces modèles tumoraux des études précliniques de thérapies émergentes ainsi que des hypothèses thérapeutiques innovantes, aux fins d'une éventuelle application clinique.

II.1 Les modèles tumoraux susceptibles d'être développés

L'usage de deux modèles murins est envisageable à l'heure actuelle :

- Soit un modèle chez le rat Fisher 344 utilisant une lignée cellulaire NuTu-19. Ce modèle nécessite une collaboration avec le Dr Attila Major, du CHU de Genève qui possède cette lignée dont il est co-inventeur.
- Soit un modèle sur la souris Nude immunodéprimée utilisant une lignée ovarienne d'origine humaine surexprimant l'antigène carcino-embryonnaire. Ce modèle nécessite pour sa part une collaboration avec le Dr André Pellegrin, directeur d'une unité l'INSERM à Montpellier qui est le créateur de cette lignée.

Ces deux types de tumeurs devront être greffés en position orthotopique chez la femelle jeune adulte (ratte ou souris) au niveau de l'ovaire. Plus que la greffe de fragments tumoraux, il devrait s'agir d'une injection de cellules tumorales in situ en raison de la petite taille de l'organe receveur. Il nous faudra trouver la taille optimum de l'inoculum tumoral, évitant un ensemencement péritonéal du fait de fuite cellulaire par un excédent de volume et permettant un taux de réussite compatible avec un protocole expérimental fiable. La voie d'abord chirurgical la moins traumatisante est à nos yeux une approche postérieure de l'espace sous-péritonéal, comme dans les castrations ou les surrénalectomies.

II.2 Les moyens d'évaluation de la réponse tumorale

Ils seront d'une part non invasifs par l'utilisation de méthodes d'imagerie du petit animal et d'autre part par l'utilisation après sacrifice de l'animal des méthodes de biologie cellulaire et moléculaire.

Méthodes d'imagerie non invasive

Nous pourrions avoir accés pour réaliser ce projet à 3 types de méthodes d'imagerie du petit animal :

- Le microscanner abdominal utilisant un produit de contraste dédié marquant les organes et les vaisseaux disponibles dans les locaux de l'IRCAD, en collaboration avec le département d'imagerie du Pr Luc Soler.
- L'IRM abdominale avec ou sans gadolinium (avec l'Institut de Physique biologique, Hôpital Civil, Dr Patrick Poulet)

- L'imagerie optique avec un fluorophore couplé a l'ACE ou une photosensibilité du type protophorphyrine (avec l'Institut de Physique biologique, Hôpital Civil, Dr Patrick POULET)

Ces approches permettraient de suivre en ligne aussi bien la progression tumorale que le développement de la carcinose péritonéale. Elles offrent aussi l'opportunité de réaliser en parallèle (comme dans nos études antérieures) une étude de survie actuelle, avec des points limites expérimentaux aussi bien cliniques (prostration, altération de l'état général) que par imagerie (présence d'ascite, métastases hépatiques).

Méthodes de biologie cellulaire et moléculaire

Des animaux seront en parallèle sacrifiés en séquence à fin de prélèvements pour études histologiques, immuno-histochimiques et biologiques permettant de mettre en évidence l'expression de divers gènes cibles tels que gènes angiogéniques et/ou de la cascade apoptotique ainsi que de la cascade des MAPkinases).

Une fois ce modèle original au point, nous l'appliquerons dans un premier temps à l'étude des médications anti-angiogéniques afin d'apprécier leur éventuel intérêt en matière de carcinomes ovariens.

Références

Abou-Alfa GK, Schwartz L, Ricci S, Amadori D, Santoro A, Figer A, De Greve J,Douillard JY, Lathia C, Schwartz B, Taylor I, Moscovici M, Saltz LB. Phase II study of sorafenib in patients with advanced hepatocellular carcinoma. J Clin Oncol 2006;10:4293-300

Acton PD, Kung HF. Small animal imaging with high resolution single photon emission tomography. Nucl Med Biol 2003;30:889-95

Akirav C, Lu Y, Mu J, Qu DW, Zhou YQ, Slevin J, Holmyard D, Foster FS, Adamson SL. Ultrasonic detection and developmental changes in calcification of the placenta during normal pregnancy in mice. Placenta 2005;26:129-37.

Almajdub M, Nejjari M, Poncet G, Magnier L, Chereul E, Roche C, Janier M. In-vivo high-resolution X-ray microtomography for liver and spleen tumor assessment in mice. Contrast Media Mol Imaging 2007;2:88-93.

Alves F, Contag S, Missbach M, Kaspareit J, Nebendahl K, Borchers U, Heidrich B, Streich R, Hiddemann W. An orthotopic model of ductal adenocarcinoma of thepancreas in severe combined immunodeficient mice representing all steps of the metastatic cascade. Pancreas. 2001;23:227-35.

Andre T, Lotz JP, Bouleuc C Azzouzi K, Houry S, Hannoun L, See J, Esteso A,Avenin D, Izrael V. Phase II trial of 5 FU, leucovorin and cisplatin for treatment of advanced pancreatic adenocarcinoma. Ann Oncol 1996;7:173-178

Aprahamian M., Freund Y. Anatomie viscérale abdominale du rat. Méthodologie : 1) Recueil des données anatomiques. Freund Y Ed, Strasbourg 2004 :p. 14-15

Arbeit JM and Hirose R. Murine mentors: transgenic and knockout models of surgical disease. Ann Surg 1999;229:21-40.

Auricchio A, Acton PD,Hildinger M,Louboutin JP, Plossl K, O'Connor E, Kung HF, Wilson JM . In vivo quantitative non invasive imaging of of gene transfer by single-photon emission computerized tomography. Hum Gene Ther 2003; 14:255-61

Bader M. Transgenic animal models for neuropharmacology. Rev Neurosci 2000;11: 27-36.

Baek JH, Jang JE, Kang CM, Chung HY, Kim ND, Kim KW. Hypoxia-induced VEGF enhances tumor survivability via suppression of serum deprivation-induced apoptosis. Oncogene 2000;19:4621–31.

Bakan DA, Doerr-Stevens JK, Weichert JP, Longino MA, Lee FT Jr, Counsell RE. Imaging efficacy of hepatocyte-selective polyiodinated triglyceride for contrast-enhanced computed tomography. Am J Ther 2001;8:359-65.

Biolo A, Greferath R, Siwik DA, Qin F, Valsky E, Fylaktakidou KC, Pothukanuri S, Duarte CD, Schwarz RP, Lehn JM, Nicolau C, Colucci WS. Enhanced exercise capacity in mice with severe heart failure treated with an allosteric effector of hemoglobin, myo-inositol trispyrophosphate. Proc Natl Acad Sci U S A 2009; 106:1926-9.

Blalock A, Levy SE, Cressman RD. Experimental hypertension: the effects of unilateral renal ischemia combined with intestinal ischemia on the arterial blood pressure. J Exp Med 1939;69:833-46.

Boone JM, Velazquez O, Cherry SR. Small-animal X-ray dose from micro-CT. Mol Imaging 2004;3:149-58.

Box AH, Demetrick DJ. Cell cycle kinase inhibitor expression and hypoxia-induced cell cycle arrest in human cancer cell lines. Carcinogenesis 2004;25:2325-35.

Brodoefel H, Kramer U, Reimann A, Burgstahler C, Schroeder S, Kopp A, Heuschmid M. Dual-source CT with improved temporal resolution in assessment of left ventricular function: a pilot study. AJR Am J Roentgenol 2007;189:1064-70.

Brüggemann U, Roux EC, Hannig J, Nicolau C. Low-oxygen-affinity red cells produced in a large-volume, continuous-flow electroporation system. Transfusion 1995;35:478-86.

Burris H, Moore M, Andersen J, Green MR, Rothenberg ML, Modiano MR,Cripps MC, Portenoy RK, Storniolo AM, Tarassoff P, Nelson R, Dorr FA, StephensCD, Von Hoff DD. Improvements in survival and clinical benefit with gemcitabine as first-line therapy for patients with advanced pancreas cancer : a randomized trial. J Clin Oncol 1997;6:2403-13.

Chao Y, Chan WK, Birkhofer MJ, Hu OY, Wang SS, Huang YS, Liu M, Whang-Peng J,Chi KH, Lui WY, Lee SD. phase II and pharmacokinetic study of paclitaxel therapy for unresectable hepatocellular carcinoma patients. Br J Cancer 1998;78:34-9.

Chao Y, Li CP, Chau GY, Chen CP, King KL, Lui WY, Yen SH, Chang FY, Chan WK,Lee SD. Prognostic significance of vascular endothelial growth factor, basic fibroblast growth factor, and angigenin in patients with resectable hepatocellular carcinoma after surgery. Ann Surg Oncol 2003;10:355-62.

Choquet P, Breton E, Goetz C, Marin C, Constantinesco A. Dedicated low-field MRI in mice. Phys Med Biol. 2009;7:5287-99.

Conn P. Michael. Sourcebook of models for biomedical research. Animal model for human diseases. 2008. Humana press Inc. Totawa, NJ :p. 4-8.

Conner EA, Lemmer ER, Sanchez A, Factor VM, Thorgeirsson SS. E2F1 blocks and c-Myc accelerates hepatic ploidy in transgenic mouse models. Biochem biophys Res Commun 2003;302:114-20.

Constantinesco A, Goetz C, Jost V, Choquet P. Quel avenir pour l'imagerie TEMP du petit animal. Medecine Nucleaire 2007;31:183-92.

Contag CH, Bachmann MH. Advances in in vivo bioluminescence imaging of gene expression . Annu Rev Biomed Eng 2002;4:235-60.

Cozzone P, Pain F, Masrippolito R, Laniece P, Laugier P, Bridal L, Saïed A, Charpak S. L'imagerie du petit animal : L'imagerie biomédicale. Biofutur 2002;220: 44-8.

Cullen JM, Sandgren EP, Brinster RL, Maronpot RR. Histologic characterization of hepatic carcinogenesis in transgenic mice expressing SV40 T-antigens. Vet Pathol 1993;30,111-80.

Dobbs NA, Twelves CJ, Rizzi P,Warwick JD, Metivier EM, Williams R, Johnson PJ. Epirubicin in hepatocellular carcinoma : pharmacokinetics and clinical activity. Cancer Chemother Pharmacol 1994;34:405-10.

Echevarria Uraga JJ, Garcia- Alonso Montoya I, DiaZ, Herrero de la Parte B, Miguélez Vidales JL, Zabalza Estévez I, Fernandez-Ruanova B. Ultrasonographic characterization of an experimental model of liver metastases from colon carcinoma in rats. Radiologia 2010;52:37-44.

El-Serag HB, Mason AC. Rising incidence of hepatocellular carcinoma in the United States. N Engl J Med 1999;340:745-50.

Fuchs CS, Clarck JW, Ryan DP,Kulke MH, Kim H, Earle CC, Vincitore M, Mayer RJ, Stuart KE . A phase II trial of gemcitabine in patients with adva,ced hepatocellular carcinoma. Cancer 2002;94:3186-91.

Fylaktakidou KC, Lehn JM, Greferath R, Nicolau C. Inositol tripyrophosphate: a new membrane permeant allosteric effector of haemoglobin. Bioorg Med Chem Lett. 2005;15:1605-8.

Gambhir SS. Molecular imaging of cancer with positron emission tomography. Nat Rev Cancer 2002;2:683-93.

Gersonde K, Nicolau C. Improvement of the red blood cell O2 release capacity by lipid vesicle-mediated incorporation of inositol hexaphosphate. Blut 1979,39:1-7.

Gillies RJ, Bhujwalla ZM, Evelhoch J, Garwood M, Neeman M, Robinson SP, Sotak CH, Van Der Sanden B. Applications of magnetic resonance in model systems:tumor biology and physiology. Neoplasia 2002;2:139-51.

GITSG , Treatment of locally unresectable carcinoma of the pancreas : comparison of combinedmodality therapy (chemotherapy plus radiotherapy) to chemotherapy alone. J Natl Cancer Inst 1988;80:751-5.

Glimelius B, Hoffman K, Sjôden P Jacobsson G, Sellström H, Enander LK, Linné T, Svensson C. Chemotherapy improves survival and quality of life in advanced pancreatic and biliary cancer. Ann Oncol 1996;7:593-600.

Goertz DE, Cherin E, Needles A, Karshafian R, Brown AS, Burns PN, Foster FS. High frequency nonlinear B-scan imaging of microbubble contrast agents. IEEE Trans Ultrason Ferroelectr Freq Control 2005;52:65-79.

Goertz DE, Frijlink ME, Voormolen MM, de Jong N, van der Steen AF. High frequency attenuation measurements of lipid encapsulated contrast agents. Ultrasonics 2006;6:131-4**.**

Goh V, Halligan S, Daley F, Wellsted DM, Guenther T, Bartram CI. Colorectal tumor vascularity: quantitative assessment with multidetector CT--do tumor perfusion measurements reflect angiogenesis? Radiology 2008;249:510-7.

Graham KC, Ford NL, Mackenzie LT, Postenka CO, Groom AC, MacDonald IC, Holdsworth DW, Drangova M, Chambers AF. Noninvasive quantification of tumor volume in preclinical liver metastasis models using contrast-enhanced x-ray computed tomography. Invest Radiol 2008;43:92-9.

Grimm J, Potthast A, Wunder A, Moore A. Magnetic resonance imaging of the pancreas and pancreatic tumors in a mouse orthotopic model of human cancer. Int J Cancer 2003;106:806-11.

Gudjonsson B. Cancer of the pancreas : 50 years of surgery. Cancer 1987;60:2284 -303.

Gwak GY, Yoon JH, Kim KM, Lee HS, Chung JW, Gores GJ. Hypoxia stimulates proliferation of human hepatoma cells through the induction of hexokinase II expression. J Hepatol 2005;42:358–64.

Halm U, Etzrodt G, Shiefke I, Schmidt F, Witzigmann H, Mössner J, Berr Fet . A phase II study of pegylated liposomal doxorubicin for the treatment of advanced hepatocellular carcinoma. Ann Oncol 2000;11:113-4.

Harada N, Miyoshi H, Murai N, Oshima H, Tamai Y, Oshima M, Taketo MM. Lack of tumorigenesis in the mouse liver after adenovirus-mediated expression of a dominant stable mutant of beta-catenin. Cancer Res 2002;62:1971-7.

Harada N, Oshima H, Katoh M, Tamai Y, Oshima M, Taketo MM. Hepatocarcinogenesis in mice with beta-catenin and Ha-ras gene mutations. Cancer Res 2004;64:48-54.

Hariharan D, Saied A, Kocher HM. Analysis of mortality rates for pancreatic cancer across the world. HPB 2008;10:58-62.

He Z, Evelhoch JL, Mohammad RM, Adsay NV, Pettit GR, Vaitkevicius VK, SarkarFH. Magnetic resonance imaging to measure therapeutic response using anorthotopic model of human pancreatic cancer. Pancreas 2000;21:69-76

Heindryckx F, Colle I, Van Vlierberghe H. Experimental mouse models for hepatocellular carcinoma research. Int J Exp Pathol 2009;90:367-86.

Hilger I, Leistner Y, Berndt A, Fritsche C, Haas KM, Kosmehl H, Kaiser WA .Near-infrared fluorescence imaging of HER-2 protein over-expression in tumour cells. Eur Radiol 2004;14:1124-9.

Hill C. Koscielny S, Doyen F . Evolution de la mortalité par cancer en France. 1950 à 1990. Inserm Ed. Paris; 1993, p. 34-35.

Hochster HS, Green MD, Speyer J,Fazzini E, Blum R, Muggia FM. 4'Epidoxorubicin (epirubicin): activity in hepatocellular carcinoma. J Clin Oncol 1985;3:1535-40.

Huang M,Liu G. the study of innate drug resistance of human hepatocellular carcinoma Bel7402 cell line. Cancer Lett 1999;135:97-105.

Hume SP, Gunn RN, Jones T. Pharmacological constraints associated with positron emission tomographic scanning of small laboratory animals. Eur J Nucl Med 1998;25:173-6.

Huwirtz H, Fehrenbacher L, Novotny W,Cartwright T, Hainsworth J, Heim W,Berlin J, Baron A, Griffing S, Holmgren E, Ferrara N, Fyfe G, Rogers B, Ross R, Kabbinavar F. Bevacizumab plus irinotecan, fluorouracil and leucovorin for metastatic colorectal cancer. N Engl J Med 2004;350:2335-42.

Iordanescu I, Becker C, Zetter B, Dunning P, Taylor GA. Tumor vascularity: evaluation in a murine model with contrast-enhanced color Doppler US effect of angiogenesis inhibitors. Radiology 2002;222:460-7.

Jain RK. Normalising tumor vasculature with anti-angiogenic therapy: a new paradigm for combination therapy. Nat Med 2001;7:987-9.

Jeng KS , Sheen IS, Wang YC,Gu SL, Chu CM, Shih SC, Wang PC, Chang WH, Wang HY. Prognostic significance of preoperative circulating vacular endothelial growth factor messenger RNA expression in resectable hepatocellular carcinoma: a prospective study. World J Gastroenterol 2004;10:643-8.

Jenkins DE, Oei Y, Hornig YS, YU SF, Dusich J, Purchio T, Contag PR. Bioluminescent imaging (BLI) to improve and refine traditional murine models of tumor growth and metastasis. Clin Exp Metastasis 2003;20:733-44.

Jia LI, Muhammad Wasif Saif. Any progress in the management of advanced pancreatic cancer? Highlights from the "45th ASCO Annual Meeting". Orlando, FL, USA. May 29-June 2, 2009. JOP 2009;6:361-5 .

Johnson PJ, WilliamsR. Induction of remission in hepatocellular carcinoma with doxorubicin. Lancet 1978;1:1006-9.

Jouannot E, Duong-Van-Huyen JP, Bourahla K, Laugier P, Lelievre-Pegorier M, Bridal L. High-frequency ultrasound detection and follow-up of Wilms' tumor in the mouse. Ultrasound Med Biol 2006;32:183-90.

Juergens KU, Seifarth H, Range F, Wienbeck S, Wenker M, Heindel W, Fischbach R. Automated threshold-based 3D segmentation versus short-axis planimetry for assessment of global left ventricular function with dual-source MDCT. AJR Am J Roentgenol 2008;190:308-14.

Kamano T, Azuma N, Katami A, Tamura J, Sakakibara N, Matsumoto M, Mizumoto K,Kitazawa S, Konishi Y. Preliminary observation on pancreatic duct adenocarcinoma induced by intraductal administration of N-ethyl-N'-nitro-N-nitrosoguanidine in dogs. Jpn J Cancer Res 1988;79:1-4.

Kawamura T, Furusaka A, Kosiel MJ, Chung RT, Wang TC, Schmidt EV, Liang TJ. Transgenic expression of hepatitis C virus structural proteins in the mouse. Hepatology 1997;25:1014-21.

Kieda C, Greferath R, Crola da Silva C, Fylaktakidou KC, Lehn JM, Nicolau C. Suppression of hypoxia-induced HIF-1alpha and of angiogenesis in endothelial cells by myo-inositol trispyrophosphate-treated erythrocytes. Proc Natl Acad Sci USA 2006;103:15576-81.

Klinkenbijl J, Jeekel J, Sahmoud T van Pel R, Couvreur ML, Veenhof CH, Arnaud JP, Gonzalez DG, de Wit LT, Hennipman A, Wils J. Adjuvant radiotherapy and 5-Fluorouracil after curative resection of cancer of the pancreas and periampullary region. Ann Surg 1999;230:776-84.

Kim KW, Bae SK, Lee OH, Bae MH, Lee MJ, Park BC. Insulin-like growth factor II induced by hypoxia may contribute to angiogenesis of human hepatocellular carcinoma. Cancer Res 1998; 58: 348-51.

Kim KR, Moon HE, Kim KW. Hypoxia-induced angiogenesis in human hepatocellular carcinoma. J Mol Med 2002;80:703-14.

Korpanty G, Grayburn PA, Shohet RV, Brekken RA. Targeting vascular endothelium with avidin microbubbles. Ultrasound Med Biol 2005;31:1279-83.

Krix M, Kiessling F, Vosseler S, Farhan N, Mueller MM, Bohlen P, Fusenig NE, Delorme S. Sensitive noninvasive monitoring of tumor perfusion during antiangiogenic therapy by intermittent bolus-contrast power Doppler sonography. Cancer Res 2003;63:8264-70.

Kuo Mt, Zhao JY, Teeter LD, Ikeguchi M, Chisari FV. activation of multidrug resistance (P-glycoprotein) mdr3/mdr1a gene during the development of hepatocellular carcinoma in hepatitis B transgenic mice. Cell Growth Differ 1992;3:531-40.

Launoy G, Grosclaude P. Pienkowski P, Faivre J, Menegoz F, Schaffer P, Schraub S, Pottier D. Les cancers digestifs en France. Comparaison de l'incidence dans 7 départements et estimation de l'incidence pour la France entière. Gastroentérol Clin Biol 1992;16:633-8.

Lederlin M, Parzy E, Thiaudière E, Laurent F. and Fanconi JM. Mise au point d'une séquence d'angio-IRM des artères pulmonaires chez le petit animal. Journal de radiologie 2006;87:1374.

Lee T, Purdie TG, Stewart E. CT imaging of angiogenesis. Q J Nucl Med 2003;47: 171-87.

Lejeune M, Touraine JL. Expérimentation animale en Europe : Quelles alternatives ? Quelle éthique ? Quelle gouvernance ? STAL 2010;36:11-6.

Leung TW, Patt YZ, Lau WY, Ho SK, Yu SC, Chan AT, Mok TS, Yeo W, Liew CT,Leung NW, Tang AM, Johnson PJ. Complete pathological remission is possible with systemic combination chemotherapy for inoperable hepatocellular carcinoma. Clin Cancer Res 1999;5:1676-81.

Li X, Zheng CS, Feng GS, Zhuo CK, Zhao JG, Liu X. An implantable rat liver tumor model for experimental transarterial chemoembolization therapy and its imaging features. World J Gastroenterol 2002;8:1035-9.

Lionetto R, Pugliese, Bruzzi P, Rosso R. No standard treatment is available for advanced pancreatic cancer. Eur J Cancer 1995;31:882-7.

Lucidarme O, Kono Y, Corbeil J, Choi SH, Golmard JL, Varner J, Mattrey RF. Angiogenesis: noninvasive quantitative assessment with contrast-enhanced functional US in murine model. Radiology 2006;239:730-9.

Lyons SK. Advances in imaging mouse tumor models in vivo. J Pathol 2005; 205:194-205.

Matt D, Scheffel H, Leschka S, Flohr TG, Marincek B, Kaufmann PA, Alkadhi H. Dual-source CT coronary angiography: image quality, mean heart rate, and heart rate variability. AJR Am J Roentgenol 2007;189:567-73.

Maxwell PH, Dachs GU, Gleadle JM, Nicholls LG, Harris AL, Stratford IJ, Hankinson O, Pugh CW, Ratcliffe PJ. Hypoxia-inducible factor-1 modulates gene expression in solid tumors and influences both angiogenesis and tumor growth. Proc Natl Acad Sci USA 1997;94:8104-9.

McCollough CH, Primak AN, Saba O, Bruder H, Stierstorfer K, Raupach R, Suess C, Schmidt B, Ohnesorge BM, Flohr TG. Dose performance of a 64-channel dual-source CT scanner. Radiology 2007;243:775-84.

Meunier JM et Shvaloff A. Techniques en neurosciences. Abrégés. 1996; Masson, Paris: p. 267.

Mirty E. Epidémiologie du cancer du pancréas exocrine.La lettre de l'hépato-gastroentérologue 2001;4 :60-1.

Moats R, Ma LQ, Wajed R, Sugiura Y, Lazaryev A, Tyszka M, Jacobs R, Fraser S, Nelson MD Jr, DeClerck YA . Magnetic resonance imaging for the evaluation of a novel metastatic orthotopic model of human neuroblastoma in immunodeficient mice. Clin Exp Metastasis 2000;18:455-61.

Moertel C, Childs D, Reitmeier R , Colby M Jr, Holbrook M. Combined 5-fluorouracil and supervoltage radiation therapy of locally unresectable gastrointestinal cancer. Lancet 1969;2:865-7.

Moertel C, Frytak S, Hahn R O'Connell MJ, Reitemeier RJ, Rubin J, Schutt AJ, Weiland LH, Childs DS, Holbrook MA, Lavin PT, Livstone E, Spiro H, Knowlton A, Kalser M, Barkin J, Lessner H, Mann-Kaplan R, Ramming K, Douglas HO Jr, Thomas P, Nave H, Bateman J, Lokich J, Brooks J, Chaffey J, Corson JM, Zamcheck N, Novak JW. Therapy of locally unresectable pancreatic carcinoma : a randomized comparison of high dose (6000 Rads) radiation alone, moderate dose radiation (4000 Rads + 5-fluorouracil), and high dose radiation + 5fluorouracil. Cancer 1981;48 :1705-10.

Mok TS, Leung TW, Lee SD, Chao Y, Chan AT, Huang A, Lui MC, Yeo W, Chak K,Johnston A, Johnson P. A multi-center randomised phase II study of nolarexed versus doxorubicin in treatment of chineese patients with advanced hepatocellular carcinoma. Cancer Chemother Pharmacol 1999;44:307-11.

Montet X, Weissleder R, Josephson L. Imaging pancreatic cancer with a peptide-nanoparticle conjugate targeted to normal pancreas. Bioconjugate Chem 2006; 17:905-11.

Moore MJ, Goldstein D, Hamm J, Figer A, Hecht JR, Gallinger S, Au HJ, Murawa P, Walde D, Wolff RA, Campos D, Lim R, Ding K, Clark G, Voskoglou-Nomikos T,Ptasynski M, Parulekar W; National Cancer Institute of Canada Clinical Trials Group. Erlotinib plus gemcitabine compared with gemcitabine alone in patients with advanced pancreatic cancer: a phase III trial of the National Cancer Institute of Canada Clinical Trials Group. J Clin Oncol 2007;20:1960-6.

Moriya K, Fujie H, Shintani Y, Yotsuyanagi H, Tsutsumi T, Ishibashi K, Matsuura Y, Kimura S, Miyamura T, Koike K. The core protein of hepatitis C virus induces hepatocellular carcinoma in transgenic mice. Nat Med 1998;4:1056-7.

Mutter D, Hajri A, Tassetti V, Solis-Caxaj C, Aprahamian M, Marescaux J. Increased tumor growth and spread after laparoscopy vs laparotomy: influence of tumor manipulation in a rat model. Surg Endosc 1999;13:365-70.

Nerenstone SR, Ihde DC, Friedman MA. Clinical trials in primary hepatocellular carcinoma: current status and future directions. Cancer Treat Rev 1988;15:1-31.

O'Reilly EM, Stuart KE, Sanz-Altamira PM,Schwartz GK, Steger CM, Raeburn L,Kemeny NE, Kelsen DP, Saltz LB. A phase II study of irinotecan in patients with advanced hepatocellular carcinoma. Cancer 2001;91:101-5.

Ogawa M, Kosaka N, Longmire MR, Urano Y, Choyke PL, Kobayashi H. Fluorophore-quencher based activatable targeted optical probes for detecting in vivo cancer metastases. Mol Pharm 2009;2:386-95.

Oncel D, Oncel G, Tastan A. Effectiveness of dual-source CT coronary angiography for the evaluation of coronary artery disease in patients with atrial fibrillation: initial experience. Radiology 2007;245:703-11.

Palmer KR, Kerr M, Knowles G, Cull A, Carter DC, Leonard RC. Chemotherapy prolongs survival in inoperable pancreatic carcinoma. Br J Surg 1994;81:882-5.

Pan X, Siewerdsen J, La Riviere PJ, Kalender WA. Anniversary paper. Development of x-ray computed tomography: the role of medical physics and AAPM from the 1970s to present. Med Phys 2008;35:3728-39.

Patt YZ , Hassan MM, Aguayo A, Nooka AK, Lozano RD, Curley SA, Vauthey JN, Ellis LM, Schnirer II, Wolff RA, Charnsangavej C, Brown TD.. Oral capecitabine for the treatment of hepatocellular carcinoma, cholangiocarcinoma and gall bladder carcinoma. Cancer 2004;101:578-86.

Philip PA, Mahoney MR, Allmer C, Thomas J, Pitot HC, Kim G, Donehower RC, Fitch T, Picus J, Erlichman C. Phase II study of erlotinib (OSI-774) in patients with advanced hepatocellular cancer. J Clin Oncol 2005;23:6657-63.

Piret JP, Mottet D, Raes M, Michiels C. CoCl2, a chemical inducer of hypoxia-inducible factor-1, and hypoxia reduce apoptotic cell death in hepatoma cell line HepG2. Ann N Y Acad Sci 2002;973:443-7.

Piret JP, Minet E, Cosse JP, Ninane N, Debacq C, Raes M, Michiels C. Hypoxia-inducible factor-1-dependent overexpression of myeloid cell factor-1 protects hypoxic cells against tert-butyl hydroperoxide-induced apoptosis. J Biol Chem 2005;280: 9336-44.

Renault G, Bonnin P, Marchiol-Fournigault C, Gregoire JM, Serrière S, Richard B, Fradelizi D. Le point sur l'échographie haute résolution de la souris. J Radiol 2006;87:1937-45.

Ritman EL. Small –animal CT- Its difference from, and impact on, clinical CT. Nucl Instrum Methods Phys Res A 2007;580:968-70.

Rouffiac V, Duret JS, Péronneau P, Dehez N, Opolon P, Roche A, Lassau N. Combination of HIFU therapy with contrast-enhanced sonography for quantitative

assessment of therapeutic efficiency on tumor grafted mice. Ultrasound Med Biol 2006;32:729-40.

Rougier P, de Forni M, Adenis A. Phase II study of Taxotere (RP56976) in pancreatic adenocarcinoma. Proc Am Soc Clin Oncol 1994;13 :200.

Rougier P, Ducreux M, Douillard JY. Efficacy of 5 FU + cisplatin (FUP) compared to bolus 5 FU (FU) in advanced pancreatic carcinoma (APC) : a randomized trial from the french Anticancer Centers Digestive group (FNLCCDG). Proc Am Soc Clin Oncol 1999.18 :abstr 1050.

Russell WMS,. **Burch RL.** The Principles of Humane Experimental Technique*.* Methuen*,* London*,* 1959.

Sarraf-Yazdi S, Mi J, Dewhirst MW, Clary BM. Use of in vivo bioluminescence imaging to predict hepatic tumor burden in mice. J Surg Res 2004;120:249-55.

Schambach SJ, Bag S, Schilling L, Groden C, Brockmann MA. Application of micro-CT in small animal imaging. Methods 2010;50:2-13.

Schelbert HR, Inubushi M, Ross RS. PET imaging in small animals. J Nucl Cardiol 2003;10:513-20.

Schneider G, Schmid RM. Genetic alterations in pancreatic carcinoma. Mol Cancer 2003;22:2-15.

Schwartz JD, Schwartz M, Sung M. Bevacizumab in unresectable hepatocellular carcinoma (HCC) for patients without metastasis and without invasion of the portal vein. American Society Of Clinical Oncology Gastrointestinal Cancers Symposium, San Francisco. 2006, p. 26-28.

Seifarth H, Wienbeck S, Püsken M, Juergens KU, Maintz D, Vahlhaus C, Heindel W, Fischbach R. Optimal systolic and diastolic reconstruction windows for coronary CT angiography using dual-source CT. AJR Am J Roentgenol 2007;189:1317-23.

Shiota G, Harada K, Ishida M, Tomie Y, Okubo M, Katayama S, Ito H, Kawasaki H. Inhibition of hepatocellular carcinoma by glycyrrhizin in diethylnitrosamine-treated mice. Carcinogenesis 1999;20:59-63.

Shiu W, Mok SD, O SK,Tsao SY, Woo KS, Li A, Leung N, Martin C. Phase II trial of epirubicin in hepatoma. Cancer Treat Rep 1986;70:1035-6.

Sihn G, Walter T, Klein JC, Queguiner I, Iwao H, Nicolau C, Lehn JM, Corvol P, Gasc JM. Anti-angiogenic properties of myo-inositol trispyrophosphate in ovo and growth reduction of implanted glioma. FEBS Lett. 2007;581:962-6.

Sipos B, Möser S, Kalthoff H, Török V, Löhr M, Klöppel G. A comprehensive Characterization of pancreatic ductal carcinoma cell lines: towards the establishment of an in vitro research platform. Virchows Arch 2003;442:444-52.

Siveke JT, Einwächter H, Sipos B, Lubeseder-Martellato C, Klöppel G, Schmid RM. Concomitant pancreatic activation of Kras(G12D) and Tgfa results in cystic papillary neoplasms reminiscent of human IPMN. Cancer Cell 2007;12:266-79.

Stuart K, Tessitore J, Rudy J, Clendennin N, Johnston A. A phase II trial of nolatrexed dihydrochloride in patients with advanced hepatocellular carcinoma. Cancer 1999;86:410-4.

Song BC, Chung YH, Kim JA, Lee HC, Yoon HK, Sung KB, Yang SH, Yoo K, Lee YS, Suh DJ. Association between insulin-like growth factor-2 and metastases after transcatheter arterial chemoembolization in patients with hepatocellular carcinoma: a prospective study. Cancer 2001;91:2386-93.

Suckow CE, Stout DB. MicroCT liver contrast agent enhancement over time, dose, and mouse strain. Mol Imaging Biol 2008;10:114-20.

Sun HC, Tang ZY. Angiogenesis in hepatocellular carcinoma: the retrospectives and perspectives. J Cancer Res Clin Oncol 2004;130:307-19.

Taieb J, Bonyhay L, Golli L, Ducreux M, Boleslawski E, Tigaud JM, de Baere T, Mansourbakht T, Delgado MA, Hannoun L, Poynard T, Boige V. Gemitabine plus oxaliplatin for patients with advanced hepatocellular carcinoma using two differenet schedules. Cancer 2003;98:2664-70.

Teoh NC, Dan YY, Swiwwhelm K, Lehman S, Wright JH, Haque J, Gu Y, Fausto N. Defective DNA strand break repair causes chromosomal instability and accelerates liver carcinogenesis in mice. Hepatology 2008;47:2078-88.

Thomas CD, Chenu E, Waczak C, Plessis MJ, Perin F, Volk A. Relationship between tumor growth rate and carbogen based functional MRI for a chemically induced HCC in mice. Magma 2004;17:271-80.

Thorgeirsson SS, Santoni-rugiu E. Transgenic mouse models in carcinogenesis: Interaction of c-myc with transforming growth factor alpha and hepatocyte growth factor in hepatocarcinogenesis. Br J Clin Pharmacol 1996;42:43-52.

Trübenback J, Graepler F, Pereira PL, Ruck P, Lauer U, Gregor M, Claussen CD, Huppert PE. Growth characteristics and imaging properties of the morris hepatoma 3924A in ACI rats: a suitable model for transarterial chemoembolization. Cardiovasc Intervent Radiol 2000;23:211-7.

Wada H, Nagano H, Yamamoto H, Yang Y, Kondo M, Ota H, Nakamura M, Yoshioka S, Kato H, Damdinsuren B, Tang D, Marubashi S, Miyamoto A, Takeda Y, Umeshita K, Nakamori S, Sakon M, Dono K, Wakasa K, Monden M. Expression pattern of angiogenic factors and prognosis after hepatic resection in hepatocellular carcinoma: importance of angiopoietin-2 and hypoxia-induced factor-1 alpha. Liver Int 2006;26:414–23.

Wang B, Shi Q, Abbruzzese JL, Xiong Q, Le X, Xie K. A novel, clinically relevant animal model of metastatic pancreatic adenocarcinoma biology and therapy. Int J Pancreatol 2001;29:37-46.

Weber SM, Peterson KA, Durkee B, Longino M, Warner T, Lee FT Jr, Weichert JP. Imaging of murine liver tumor using microCT with a hepatocyte-selective contrast agent: accuracy is dependent on adequate contrast enhancement. J Surg Res 2004;119:41-5.

Weichert JP, Longino MA, Bakan DA, Spigarelli MG, Chou TS, Schwendner SW, Counsell RE. Polyiodinated triglyceride analogs as potential computed tomography imaging agents for the liver. J Med Chem 1995;38:636-46.

Weichert JP, Lee FT J, Chosy SG, Longino MA, Kuhlman JE, Heisey DM, Leverson GE. Combined hepato-selective and blood-pool contrast agents for the CT detection of experimental liver tumors in rabbits. Radiology 2000;216:865-87.

Wendt LR, Osvaldt AB, Bersch VP, Schumacher Rde C, Edelweiss MI, Rohde L. Pancreatic intraepithelial neoplasia and ductal adenocarcinoma induced by DMBA in mice: effects of alcohol and caffeine. Acta Cir Bras 2007;22:202-9.

Willekens I, Lahoutte T, Buls N, Vanhove C, Deklerck R, Bossuyt A, de Mey J. Time-course of contrast enhancement in spleen and liver with Exia 160, Fenestra LC, and VC. Mol Imaging Biol 2009;11:128-35.

Willett CG, Boucher Y, di Tomaso E, Duda DG, Munn LL, Tong RT, Chung DC,Sahani DV, Kalva SP, Kozin SV, Mino M, Cohen KS, Scadden DT, Hartford AC, Fischman AJ, Clark JW, Ryan DP, Zhu AX, Blaszkowsky LS, Chen HX, Shellito PC,Lauwers GY, Jain RK. direct evidence that the VEGF- specific antibody bevacizumab has antivascular effects in human rectal cancer. Nat Med 2004;10:145-7.

Williams KJ, Telfer BA, Xenaki D Sheridan MR, Desbaillets I, Peters HJ, Honess D, Harris AL, Dachs GU, van der Kogel A, Stratford IJ. Enhanced response to radiotherapy in tumours deficient in the function of hypoxia-inducible factor-1. Radiother Oncol 2005;75:89-98.

Wils J, Kok T, Wagener D, Selleslags J, Duez N . Activity of cisplatin in adenocarcinoma of the pancreas. Eur J Cancer 1993;29:203-4.

Xiong ZP, Yang SR, Liang ZY , Xiao EH, Yu XP, Zhou SK, Zhang ZS. Association between vascular endothelial growth factor and metastasis after transcatheter arterial chemoembolization in patients with hepatocellular carcinoma. Hepatobiliary Pancreat Dis Int 2004;3:386-90.

Xue Y, Bi F, Zhang X, Zhang S, Pan Y, Liu N, Shi Y, Yao X, Zheng Y, Fan D. Role of Rac1 and Cdc42 in hypoxia induced p53 and von Hippel-Lindau suppression and HIF-1alpha activation. Int J Cancer 2006;118:2965-72.

Yamaguchi K, Carr BI , Nalesnik MA. Concomitant and isolated expression of TGF-alpha and EGF-R in human hepatoma cells supports the hypothesis of autocrine, paracrine and endocrine growth of human hepatoma. J Surg Oncol 1995;58:240-5.

Yamaguchi R, Yano H, Iemura A, Ogasawara S, Haramaki M, Kojiro M. Expression of vascular endothelial growth factor in human hepatocellular carcinoma. Hepatology 1998;28:68-77

Yang M, Chishima T, Wang X, Baranov E, Shimada M, Moossa AR, Hoffman RM. Multi-organ metastatic capability of chineese hamster ovary cells revealed by green fluorescent protein (GFP) expression. Clin Exp Metastasis 1999;17:417-22.

Yang TS, Lin YC, Chen JS, Wang HM, Wang CH. Phase II study of gemcitabine in patients with advanced hepatocellular carcinoma. Cancer 2000;89:750-6.

Yeo W, Mok TS, Zee B Zee B, Leung TW, Lai PB, Lau WY, Koh J, Mo FK, Yu SC, Chan AT, Hui P, Ma B, Lam KC, Ho WM, Wong HT, Tang A, Johnson PJ. A randomized phase III study of doxorubicin versus cisplatin/interferon alpha-2B/doxorubicin/fluorouracil (PIAF) combination chemotherapy for unresectable hepatocellular carcinoma. J Natl Cancer Inst 2005;97:1532-38.

Yu DY, Moon HB, Son JK, Jeong S, YU SL, Yoon H, Han YM, Lee CS, Park JS, Lee CH, Hyun BH, Murakami S, Lee KK. Incidence of hepatocellular carcinoma in the transgenic mice expressing hepatitis B virus X-protein. J Hepatol 1999;31:123-32.

Zardi EM, Borzomati D, Cacciapaglia F, Picardi A, Valeri S, Bianchi A, Galeotti T, Coppolino G, Coppola R, Afeltra A. Percutaneous ultrasound-guided ablation of BW7756-hepatoma using ethanol or acetic acid in a rat model. BMC Gastroenterol 2007;13:45.

Zhao YZ, Liang HD, Mei XG, Halliwell M . Preparation ,charcterization and in vivo observation of phospholipid-based gas-filled microbubbles containing hirudin. Ultrasound Med Biol 2005;31:1237-43.

Zheng YY, Chen WL, Louie SG, Yen TSB, Ou JHJ. Hepatitis B virus promotes hepatocarcinogenesis in transgenic mice. Hepatology 1997;25:1014-21.

Zhou YQ, Foster FS, Parkes R, Adamson SL. Developmental changes in left and right ventricular diastolic filling patterns in mice. Am J Physiol Heart Circ Physiol 2003;285:H1563-75.

Zhou YQ, Foster FS, Qu DW, Zhang M, Harasiewicz KA, Adamson SL. Applications for multifrequency ultrasound biomicroscopy in mice from implantation to adulthood. Physiol Genomics 2002;10:113-26.

Zhou YQ, Zhu Y, Bishop J, Davidson L, Henkelman RM, Bruneau BG, Foster FS. Abnormal cardiac inflow patterns during post-natal développement in a mouse model of Holt-Oram syndrome. Am J Physiol 2005;289:H992-H1001.

Zhu AX, Blaskowsky LS, Ryan DP,Clark JW, Muzikansky A, Horgan K, Sheehan S, Hale KE, Enzinger PC, Bhargava P, Stuart K. Phase II study of gemcitabine and oxaliplatin in combination with bevacizumab in patients with advanced hepatocellular carcinoma. J Clin Oncol 2006;24:1898-1903.

Zhu H, Chen XP, Luo SF, Guan J, Zhang WG, Zhang BX. Involvement of hypoxia-inducible factor-1-alpha in multidrug resistance induced by hypoxia in HepG2 cells. J Exp Clin Cancer Res 2005;24:565–74.