UNIVERSITE DE STRASBOURG

FACULTE DE MEDECINE DE STRASBOURG

ANNEE : 2020 N° : 115

THESE

PRESENTEE POUR LE DIPLOME DE

DOCTEUR EN MEDECINE

Diplôme d'Etat

Mention D.E.S. Ophtalmologie

PAR

Léa DORMEGNY

Née le 25/11/1992 à Mulhouse (68)

Altération de l'acuité visuelle et modification de l'architecture rétinienne secondaire au développement d'une maculopathie rétrograde dans le décollement de rétine traité par huile de silicone

Président de thèse : Madame le Professeur Claude Speeg-Schatz

Directeur de thèse : Monsieur le Professeur David Gaucher

FACULTÉ DE MÉDECINE
(U.F.R. des Sciences Médicales)

Edition JUIN 2020
Année universitaire 2019-2020

HOPITAUX UNIVERSITAIRES
DE STRASBOURG (HUS)
Directeur général :
M. GAUTIER Christophe

● **Président de l'Université**	M. DENEKEN Michel
● **Doyen de la Faculté**	M. SIBILIA Jean
Assesseur du Doyen (13.01.10 et 08.02.11)	M. GOICHOT Bernard
Doyens honoraires : (1976-1983)	M. DORNER Marc
(1983-1989)	M. MANTZ Jean-Marie
(1989-1994)	M. VINCENDON Guy
(1994-2001)	M. GERLINGER Pierre
(3.10.01-7.02.11)	M. LUDES Bertrand
● **Chargé de mission auprès du Doyen**	M. VICENTE Gilbert
● **Responsable Administratif**	M. BITSCH Samuel

A1 - PROFESSEUR TITULAIRE DU COLLEGE DE FRANCE

MANDEL Jean-Louis — Chaire "Génétique humaine" (à compter du 01.11.2003)

A2 - MEMBRE SENIOR A L'INSTITUT UNIVERSITAIRE DE FRANCE (I.U.F.)

BAHRAM Séiamak — Immunologie biologique (01.10.2013 au 31.09.2018)
DOLLFUS Hélène — Génétique clinique (01.10.2014 au 31.09.2019)

A3 - PROFESSEUR(E)S DES UNIVERSITÉS - PRATICIENS HOSPITALIERS (PU-PH)

PO214

NOM et Prénoms	CS*	Services Hospitaliers ou Institut / Localisation	Sous-section du Conseil National des Universités	
ADAM Philippe P0001	NRPô NCS	• Pôle de l'Appareil locomoteur - Service de chirurgie orthopédique et de Traumatologie / HP	50.02	Chirurgie orthopédique et traumatologique
AKLADIOS Cherif P0191	NRPô CS	• Pôle de Gynécologie-Obstétrique - Service de Gynécologie-Obstétriquel/ HP	54.03	Gynécologie-Obstétrique ; gynécologie médicale Option : **Gynécologie-Obstétrique**
ANDRES Emmanuel P0002	NRPô CS	• Pôle de Médecine Interne, Rhumatologie, Nutrition, Endocrinologie, Diabétologie (MIRNED) - Service de Médecine Interne, Diabète et Maladies métaboliques / HC	53.01	Option : médecine Interne
ANHEIM Mathieu P0003	NRPô NCS	• Pôle Tête et Cou-CETD - Service de Neurologie / Hôpital de Hautepierre	49.01	Neurologie
ARNAUD Laurent P0186	NRPô NCS	• Pôle MIRNED - Service de Rhumatologie / Hôpital de Hautepierre	50.01	Rhumatologie
BACHELLIER Philippe P0004	RPô CS	• Pôle des Pathologies digestives, hépatiques et de la transplantation - Serv. de chirurgie générale, hépatique et endocrinienne et Transplantation / HP	53.02	Chirurgie générale
BAHRAM Seiamak P0005	NRPô CS	• Pôle de Biologie - Laboratoire d'Immunologie biologique / Nouvel Hôpital Civil Institut d'Hématologie et d'Immunologie / Hôpital Civil / Faculté	47.03	Immunologie (option biologique)
BALDAUF Jean-Jacques P0006	NRPô NCS	• Pôle de Gynécologie-Obstétrique - Service de Gynécologie-Obstétrique / Hôpital de Hautepierre	54.03	Gynécologie-Obstétrique ; gynécologie médicale Option **: Gynécologie-Obstétrique**
BAUMERT Thomas P0007	NRPô CU	• Pôle Hépato-digestif de l'Hôpital Civil - Unité d'Hépatologie - Service d'Hépato-Gastro-Entérologie / NHC	52.01	Gastro-entérologie ; **hépatologie** Option : hépatologie
Mme BEAU-FALLER Michèle M0007 / PO170	NRPô NCS	• Pôle de Biologie - Laboratoire de Biochimie et de Biologie moléculaire / HP	44.03	Biologie cellulaire (option biologique)
BEAUJEUX Rémy P0008	NRPô Resp	• Pôle d'Imagerie - CME / Activités transversales • Unité de Neuroradiologie interventionnelle / Hôpital de Hautepierre	43.02	Radiologie et imagerie médicale (option clinique)
BECMEUR François P0009	RPô NCS	• Pôle médico-chirurgical de Pédiatrie - Service de Chirurgie Pédiatrique / Hôpital Hautepierre	54.02	Chirurgie infantile
BERNA Fabrice P0192	NRPô CS	• Pôle de Psychiatrie, Santé mentale et Addictologie - Service de Psychiatrie I / Hôpital Civil	49.03	Psychiatrie d'adultes ; Addictologie Option : **Psychiatrie d'Adultes**
BERTSCHY Gilles P0013	NRPô CS	• Pôle de Psychiatrie et de santé mentale - Service de Psychiatrie II / Hôpital Civil	49.03	Psychiatrie d'adultes
BIERRY Guillaume P0178	NRPô NCS	• Pôle d'Imagerie - Service d'Imagerie II - Neuroradiologie-imagerie ostéoarticulaire-Pédiatrie / Hôpital Hautepierre	43.02	Radiologie et Imagerie médicale (option clinique)
BILBAULT Pascal P0014	NRPô CS	• Pôle d'Urgences / Réanimations médicales / CAP - Service des Urgences médico-chirurgicales Adultes / Hôpital de Hautepierre	48.02	Réanimation ; **Médecine d'urgence** Option : médecine d'urgence
BLANC Frédéric P0213	NRPô NCS	- Pôle de Gériatrie - Service de Médecine Interne - Gériatrie - Hôpital de la Robertsau	53.01	Médecine interne ; addictologie Option : gériatrie et biologie du vieillissement
BODIN Frédéric P0187	NRPô NCS	• Pôle de Chirurgie Maxillo-faciale, morphologie et Dermatologie - Service de Chirurgie maxillo-faciale et réparatrice / Hôpital Civil	50.04	**Chirurgie Plastique, Reconstructrice et Esthétique ;** Brûlologie
Mme BOEHM-BURGER Nelly P0016	NCS	• Institut d'Histologie / Faculté de Médecine	42.02	Histologie, Embryologie et Cytogénétique (option biologique)
BONNOMET François P0017	NRPô CS	• Pôle de l'Appareil locomoteur - Service de Chirurgie orthopédique et de Traumatologie / HP	50.02	Chirurgie orthopédique et traumatologique
BOURCIER Tristan P0018	NRPô NCS	• Pôle de Spécialités médicales-Ophtalmologie / SMO - Service d'Opthalmologie / Nouvel Hôpital Civil	55.02	Ophtalmologie
BOURGIN Patrice P0020	NRPô NCS	• Pôle Tête et Cou - CETD - Service de Neurologie / Hôpital Civil	49.01	Neurologie
Mme BRIGAND Cécile P0022	NRPô NCS	• Pôle des Pathologies digestives, hépatiques et de la transplantation - Service de Chirurgie générale et Digestive / HP	53.02	Chirurgie générale

NHC = Nouvel Hôpital Civil HC = Hôpital Civil HP = Hôpital de Hautepierre PTM = Plateau technique de microbiologie

NOM et Prénoms	CS*	Services Hospitaliers ou Institut / Localisation	Sous-section du Conseil National des Universités	
BRUANT-RODIER Catherine P0023	NRPô CS	• Pôle de l'Appareil locomoteur - Service de Chirurgie Maxillo-faciale et réparatrice / HP	50.04	Option : chirurgie plastique, reconstructrice et esthétique
Mme CAILLARD-OHLMANN Sophie P0171	NRPô NCS	• Pôle de Spécialités médicales-Ophtalmologie / SMO - Service de Néphrologie-Transplantation / NHC	52.03	Néphrologie
CASTELAIN Vincent P0027	NRPô NCS	• Pôle Urgences - Réanimations médicales / Centre antipoison - Service de Réanimation médicale / Hôpital Hautepierre	48.02	Réanimation
CHAKFE Nabil P0029	NRPô CS	• Pôle d'activité médico-chirurgicale Cardio-vasculaire - Service de Chirurgie Vasculaire et de transplantation rénale / NHC	51.04	**Chirurgie vasculaire** ; médecine vasculaire / Option : chirurgie vasculaire
CHARLES Yann-Philippe M0013 / P0172	NRPô NCS	• Pôle de l'Appareil locomoteur - Service de Chirurgie du rachis / Chirurgie B / HC	50.02	Chirurgie orthopédique et traumatologique
Mme CHARLOUX Anne P0028	NRPô NCS	• Pôle de Pathologie thoracique - Service de Physiologie et d'Explorations fonctionnelles / NHC	44.02	Physiologie (option biologique)
Mme CHARPIOT Anne P0030	NRPô NCS	• Pôle Tête et Cou - CETD - Serv. d'Oto-rhino-laryngologie et de Chirurgie cervico-faciale / HP	55.01	Oto-rhino-laryngologie
CHELLY Jameleddine P0173	NRPô CS	• Pôle de Biologie - Laboratoire de Diagnostic génétique / NHC	47.04	Génétique (option biologique)
Mme CHENARD-NEU Marie-Pierre P0041	NRPô CS	• Pôle de Biologie - Service de Pathologie / Hôpital de Hautepierre	42.03	Anatomie et cytologie pathologiques (option biologique)
CLAVERT Philippe P0044	NRPô CS	• Pôle de l'Appareil locomoteur - Centre de Chirurgie du Membre supérieur / HP	42.01	Anatomie (option clinique, orthopédie traumatologique)
COLLANGE Olivier PO193	NRPô NCS	• Pôle d'Anesthésie / Réanimations chirurgicales / SAMU-SMUR - Service d'Anesthésiologie-Réanimation Chirurgicale / NHC	48.01	**Anesthésiologie-Réanimation** ; Médecine d'urgence (option Anesthésiologie-Réanimation - Type clinique)
CRIBIER Bernard P0045	NRPô CS	• Pôle d'Urologie, Morphologie et Dermatologie - Service de Dermatologie / Hôpital Civil	50.03	Dermato-Vénéréologie
DANION Jean-Marie P0046	NRPô NCS	• Pôle de Psychiatrie et de santé mentale - Service de Psychiatrie 1 / Hôpital Civil	49.03	Psychiatrie d'adultes
de BLAY de GAIX Frédéric P0048	RPô CS	• Pôle de Pathologie thoracique - Service de Pneumologie / Nouvel Hôpital Civil	51.01	Pneumologie
de SEZE Jérôme P0057	NRPô NCS	• Pôle Tête et Cou - CETD - Service de Neurologie / Hôpital de Hautepierre	49.01	Neurologie
DEBRY Christian P0049	NRPô CS	• Pôle Tête et Cou - CETD - Serv. d'Oto-rhino-laryngologie et de Chirurgie cervico-faciale / HP	55.01	Oto-rhino-laryngologie
DERUELLE Philippe P0199	NRPô NCS	• Pôle de Gynécologie-Obstétrique - Service de Gynécologie-Obstétrique / Hôpital de Hautepierre	54.03	Gynécologie-Obstétrique; gynécologie médicale: option gynécologie-obstétrique
DIEMUNSCH Pierre P0051	RPô CS	• Pôle d'Anesthésie / Réanimations chirurgicales / SAMU-SMUR - Service d'Anesthésie-Réanimation Chirurgicale / Hôpital de Hautepierre	48.01	Anesthésiologie-réanimation (option clinique)
Mme DOLLFUS-WALTMANN Hélène P0054	NRPô CS	• Pôle de Biologie - Service de Génétique Médicale / Hôpital de Hautepierre	47.04	Génétique (type clinique)
EHLINGER Matfhieu P0188	NRPô NCS	• Pôle de l'Appareil Locomoteur - Service de Chirurgie Orthopédique et de Traumatologie/Hôpital de Hautepierre	50.02	Chirurgie Orthopédique et Traumatologique
Mme ENTZ-WERLE Natacha P0059	NRPô NCS	• Pôle médico-chirurgical de Pédiatrie - Service de Pédiatrie III / Hôpital de Hautepierre	54.01	Pédiatrie
Mme FACCA Sybille P0179	NRPô NCS	• Pôle de l'Appareil locomoteur - Service de la Main et des Nerfs périphériques / HP	50.02	Chirurgie orthopédique et traumatologique
Mme FAFI-KREMER Samira P0060	NRPô CS	• Pôle de Biologie - Laboratoire (Institut) de Virologie / PTM HUS et Faculté	45.01	Bactériologie-**Virologie** ; Hygiène Hospitalière Option Bactériologie-**Virologie** biologique
FALCOZ Pierre-Emmanuel P0052	NRPô NCS	• Pôle de Pathologie thoracique - Service de Chirurgie Thoracique / Nouvel Hôpital Civil	51.03	Chirurgie thoracique et cardio-vasculaire
FORNECKER Luc-Matthieu P0208	NRPô NCS	• Pôle d'Oncolo-Hématologie - Service d'hématologie et d'Oncologie / Hôp. Hautepierre	47.01	**Hématologie** ; Transfusion Option : Hématologie
GALLIX Benoit P0214	NCS	• IHU - Institut Hospitalo-Universitaire - Hôpital Civil	43.02	Radiologie et imagerie médicale
GANGI Afshin P0062	RPô CS	• Pôle d'Imagerie - Service d'Imagerie A interventionnelle / Nouvel Hôpital Civil	43.02	Radiologie et imagerie médicale (option clinique)
GAUCHER David P0063	NRPô NCS	• Pôle des Spécialités Médicales - Ophtalmologie / SMO - Service d'Ophtalmologie / Nouvel Hôpital Civil	55.02	Ophtalmologie
GENY Bernard P0064	NRPô CS	• Pôle de Pathologie thoracique - Service de Physiologie et d'Explorations fonctionnelles / NHC	44.02	Physiologie (option biologique)
GEORG Yannick P0200	NRPô NCS	Pôle d'activité médico-chirurgicale Cardio-vasculaire - Service de Chirurgie Vasculaire et de transplantation rénale / NHC	51.04	**Chirurgie vasculaire** ; médecine vasculaire / Option : chirurgie vasculaire
GICQUEL Philippe P0065	NRPô CS	• Pôle médico-chirurgical de Pédiatrie - Service de Chirurgie Pédiatrique / Hôpital Hautepierre	54.02	Chirurgie infantile
GOICHOT Bernard P0066	RPô CS	• Pôle de Médecine Interne, Rhumatologie, Nutrition, Endocrinologie, Diabétologie (MIRNED) - Service de Médecine interne et de nutrition / HP	54.04	Endocrinologie, diabète et maladies métaboliques
Mme GONZALEZ Maria P0067	NRPô CS	• Pôle de Santé publique et santé au travail - Service de Pathologie Professionnelle et Médecine du Travail / HC	46.02	Médecine et santé au travail Travail

NOM et Prénoms	CS*	Services Hospitaliers ou Institut / Localisation	Sous-section du Conseil National des Universités	
GOTTENBERG Jacques-Eric P0068	NRPô CS	• Pôle de Médecine Interne, Rhumatologie, Nutrition, Endocrinologie, Diabétologie (MIRNED) - Service de Rhumatologie / Hôpital Hautepierre	50.01	Rhumatologie
HANNEDOUCHE Thierry P0071	NRPô CS	• Pôle de Spécialités médicales - Ophtalmologie / SMO - Service de Néphrologie - Dialyse / Nouvel Hôpital Civil	52.03	Néphrologie
HANSMANN Yves P0072	NRPô CS	• Pôle de Spécialités médicales - Ophtalmologie / SMO - Service des Maladies infectieuses et tropicales / Nouvel Hôpital Civil	45.03	Option : Maladies infectieuses
Mme HELMS Julie M0114 / P0209	NRPô NCS	• Pôle Urgences - Réanimations médicales / Centre antipoison - Service de Réanimation Médicale / Nouvel Hôpital Civil	48.02	Médecine Intensive-Réanimation
HERBRECHT Raoul P0074	RPô NCS	• Pôle d'Oncolo-Hématologie - Service d'hématologie et d'Oncologie / Hôp. Hautepierre	47.01	**Hématologie** ; Transfusion
HIRSCH Edouard P0075	NRPô NCS	• Pôle Tête et Cou - CETD - Service de Neurologie / Hôpital de Hautepierre	49.01	Neurologie
IMPERIALE Alessio P0194	NRPô NCS	• Pôle d'Imagerie - Service de Biophysique et de Médecine nucléaire/Hôpital de Hautepierre	43.01	Biophysique et médecine nucléaire
ISNER-HOROBETI Marie-Eve P0189		• Pôle de Médecine Physique et de Réadaptation - Institut Universitaire de Réadaptation / Clémenceau	49.05	**Médecine Physique et Réadaptation**
JAULHAC Benoît P0078	NRPô CS	• Pôle de Biologie - Institut (Laboratoire) de Bactériologie / PTM HUS et Faculté de Méd.	45.01	Option : **Bactériologie**-virologie (biologique)
Mme JEANDIDIER Nathalie P0079	NRPô CS	• Pôle de Médecine Interne, Rhumatologie, Nutrition, Endocrinologie, Diabétologie (MIRNED) - Service d'Endocrinologie, diabète et nutrition / HC	54.04	Endocrinologie, diabète et maladies métaboliques
Mme JESEL-MOREL Laurence P0201	NRPô NCS	• Pôle d'activité médico-chirurgicale Cardio-vasculaire - Service de Cardiologie / Nouvel Hôpital Civil	51.02	Cardiologie
KALTENBACH Georges P0081	RPô CS	• Pôle de Gériatrie - Service de Médecine Interne - Gériatrie / Hôpital de la Robertsau	53.01	Option : gériatrie et biologie du vieillissement
KEMPF Jean-François P0083	RPô CS	• Pôle de l'Appareil locomoteur - Centre de Chirurgie Orthopédique et de la Main-CCOM / Illkirch	50.02	Chirurgie orthopédique et traumatologique
Mme KESSLER Laurence P0084	NRPô NCS	• Pôle de Médecine Interne, Rhumatologie, Nutrition, Endocrinologie, Diabétologie (MIRNED) - Service d'Endocrinologie, Diabète, Nutrition et Addictologie / Méd. B / HC	54.04	Endocrinologie, diabète et maladies métaboliques
KESSLER Romain P0085	NRPô NCS	• Pôle de Pathologie thoracique - Service de Pneumologie / Nouvel Hôpital CIvil	51.01	Pneumologie
KINDO Michel P0195	NRPô NCS	• Pôle d'activité médico-chirurgicale Cardio-vasculaire - Service de Chirurgie Cardio-vasculaire / Nouvel Hôpital Civil	51.03	Chirurgie thoracique et cardio-vasculaire
KOPFERSCHMITT Jacques P0086	NRPô NCS	• Pôle Urgences - Réanimations médicales / Centre antipoison - Service d'Urgences médico-chirurgicales adultes/Nouvel Hôpital Civil	48.04	Thérapeutique (option clinique)
Mme KORGANOW Anne-Sophie P0087	NRPô CS	• Pôle de Spécialités médicales - Ophtalmologie / SMO - Service de Médecine Interne et d'Immunologie Clinique / NHC	47.03	Immunologie (option clinique)
KREMER Stéphane M0038 / P0174	NRPô CS	• Pôle d'Imagerie - Service Imagerie 2 - Neuroradio Ostéoarticulaire - Pédiatrie / HP	43.02	Radiologie et imagerie médicale (option clinique)
KUHN Pierre P0175	NRPô NCS	• Pôle médico-chirurgical de Pédiatrie - Service de Néonatologie et Réanimation néonatale (Pédiatrie II) / Hôpital de Hautepierre	54.01	Pédiatrie
KURTZ Jean-Emmanuel P0089	NRPô CS	• Pôle d'Onco-Hématologie - Service d'hématologie et d'Oncologie / Hôpital Hautepierre	47.02	Option : Cancérologie (clinique)
Mme LALANNE-TONGIO Laurence P0202	NRPô NCS	• Pôle de Psychiatrie, Santé mentale et Addictologie - Service de Psychiatrie I / Hôpital Civil	49.03	Psychiatrie d'adultes ; **Addictologie** (Option : Addictologie)
LANG Hervé P0090	NRPô NCS	• Pôle de Chirurgie plastique reconstructrice et esthétique, Chirurgie maxillo-faciale, Morphologie et Dermatologie - Service de Chirurgie Urologique / Nouvel Hôpital Civil	52.04	Urologie
LAUGEL Vincent P0092	NRPô CS	• Pôle médico-chirurgical de Pédiatrie - Service de Pédiatrie 1 / Hôpital Hautepierre	54.01	Pédiatrie
LE MINOR Jean-Marie P0190	NRPô NCS	• Pôle d'Imagerie - Institut d'Anatomie Normale / Faculté de Médecine - Service de Neuroradiologie, d'imagerie Ostéoarticulaire et interventionnelle/ Hôpital de Hautepierre	42.01	**Anatomie**
LIPSKER Dan P0093	NRPô NCS	• Pôle de Chirurgie plastique reconstructrice et esthétique, Chirurgie maxillo-faciale, Morphologie et Dermatologie - Service de Dermatologie / Hôpital Civil	50.03	Dermato-vénéréologie
LIVERNEAUX Philippe P0094	NRPô CS	• Pôle de l'Appareil locomoteur - Service de Chirurgie orthopédique et de la main / HP	50.02	Chirurgie orthopédique et traumatologique
MALOUF Gabriel P0203	NRPô NCS	• Pôle d'Onco-hématologie - Service d'Hématologie et d'Oncologie / Hôpital de Hautepierre	47.02	**Cancérologie** ; Radiothérapie Option : Cancérologie
MARK Manuel P0098	NRPô NCS	• Pôle de Biologie - Laboratoire de Cytogénétique, Cytologie et Histologie quantitative / Hôpital de Hautepierre	54.05	Biologie et médecine du développement et de la reproduction (option biologique)
MARTIN Thierry P0099	NRPô NCS	• Pôle de Spécialités médicales - Ophtalmologie / SMO - Service de Médecine Interne et d'Immunologie Clinique / NHC	47.03	Immunologie (option clinique)
Mme MASCAUX Céline P0210	NRPô CS	• Pôle de Pathologie thoracique - Service de Pneumologie / Nouvel Hôpital Civil	51.01	**Pneumologie** ; Addictologie

NOM et Prénoms	CS*	Services Hospitaliers ou Institut / Localisation	Sous-section du Conseil National des Universités	
Mme MATHELIN Carole P0101	NRPô NCS	• Pôle de Gynécologie-Obstétrique - Unité de Sénologie - Hôpital Civil	54.03	**Gynécologie-Obstétrique** ; Gynécologie Médicale
MAUVIEUX Laurent P0102	NRPô CS	• Pôle d'Onco-Hématologie - Laboratoire d'Hématologie Biologique - Hôpital de Hautepierre • Institut d'Hématologie / Faculté de Médecine	47.01	**Hématologie** ; Transfusion Option Hématologie Biologique
MAZZUCOTELLI Jean-Philippe P0103	RPô CS	• Pôle d'activité médico-chirurgicale Cardio-vasculaire - Service de Chirurgie Cardio-vasculaire / Nouvel Hôpital Civil	51.03	Chirurgie thoracique et cardio-vasculaire
MERTES Paul-Michel P0104	NRPô CS	• Pôle d'Anesthésiologie / Réanimations chirurgicales / SAMU-SMUR - Service d'Anesthésiologie-Réanimation chirurgicale / Nouvel Hôpital Civil	48.01	Option : Anesthésiologie-Réanimation (type mixte)
MEYER Nicolas P0105	NRPô NCS	• Pôle de Santé publique et Santé au travail - Laboratoire de Biostatistiques / Hôpital Civil • Biostatistiques et Informatique / Faculté de médecine / Hôpital Civil	46.04	Biostatistiques, Informatique Médicale et Technologies de Communication (option biologique)
MEZIANI Ferhat P0106	NRPô NCS	• Pôle Urgences - Réanimations médicales / Centre antipoison - Service de Réanimation Médicale / Nouvel Hôpital Civil	48.02	Réanimation
MONASSIER Laurent P0107	NRPô CS	• Pôle de Pharmacie-pharmacologie • Unité de Pharmacologie clinique / Nouvel Hôpital Civil	48.03	Option : Pharmacologie fondamentale
MOREL Olivier P0108	NRPô NCS	• Pôle d'activité médico-chirurgicale Cardio-vasculaire - Service de Cardiologie / Nouvel Hôpital Civil	51.02	Cardiologie
MOULIN Bruno P0109	NRPô CS	• Pôle de Spécialités médicales - Ophtalmologie / SMO - Service de Néphrologie - Transplantation / Nouvel Hôpital Civil	52.03	Néphrologie
MUTTER Didier P0111	RPô CS	• Pôle Hépato-digestif de l'Hôpital Civil - Service de Chirurgie Digestive / NHC	52.02	Chirurgie digestive
NAMER Izzie Jacques P0112	NRPô CS	• Pôle d'Imagerie - Service de Biophysique et de Médecine nucléaire / Hautepierre / NHC	43.01	Biophysique et médecine nucléaire
NOEL Georges P0114	NCS	• Centre Régional de Lutte Contre le Cancer Paul Strauss (par convention) - Département de radiothérapie	47.02	Cancérologie ; **Radiothérapie** Option Radiothérapie biologique
OHANA Mickael P0211	NRPô CS	• Pôle d'Imagerie - Serv. d'Imagerie B - Imagerie viscérale et cardio-vasculaire / NHC	43.02	Radiologie et imagerie médicale (option clinique)
OHLMANN Patrick P0115	NRPô CS	• Pôle d'activité médico-chirurgicale Cardio-vasculaire - Service de Cardiologie / Nouvel Hôpital Civil	51.02	Cardiologie
Mme OLLAND Anne P0204	NRPô NCS	• Pôle de Pathologie Thoracique - Service de Chirurgie thoracique / Nouvel Hôpital Civil	51.03	Chirurgie thoracique et cardio-vasculaire
Mme PAILLARD Catherine P0180	NRPô CS	• Pôle médico-chirurgicale de Pédiatrie - Service de Pédiatrie III / Hôpital de Hautepierre	54.01	Pédiatrie
PELACCIA Thierry P0205	NRPô NCS	• Pôle d'Anesthésie / Réanimation chirurgicales / SAMU-SMUR - Service SAMU/SMUR / HP	48.05	Réanimation ; **Médecine d'urgence** Option : Médecine d'urgences
Mme PERRETTA Silvana P0117	NRPô NCS	• Pôle Hépato-digestif de l'Hôpital Civil - Service d'Urgence, de Chirurgie Générale et Endocrinienne / NHC	52.02	Chirurgie digestive
PESSAUX Patrick P0118	NRPô NCS	• Pôle des Pathologies digestives, hépatiques et de la transplantation - Service d'Urgence, de Chirurgie Générale et Endocrinienne / NHC	53.02	Chirurgie Générale
PETIT Thierry P0119	CDp	• Centre Régional de Lutte Contre le Cancer - Paul Strauss (par convention) - Département de médecine oncologique	47.02	**Cancérologie** ; Radiothérapie Option : Cancérologie Clinique
PIVOT Xavier P0206	NRPô NCS	• Centre Régional de Lutte Contre le Cancer - Paul Strauss (par convention) - Département de médecine oncologique	47.02	**Cancérologie** ; Radiothérapie Option : Cancérologie Clinique
POTTECHER Julien P0181	NRPô NCS	• Pôle d'Anesthésie / Réanimations chirurgicales / SAMU-SMUR - Service d'Anesthésie et de Réanimation Chirurgicale / Hôpital de Hautepierre	48.01	**Anesthésiologie-réanimation** ; Médecine d'urgence (option clinique)
PRADIGNAC Alain P0123	NRPô NCS	• Pôle de Médecine Interne, Rhumatologie, Nutrition, Endocrinologie, Diabétologie (MIRNED) - Service de Médecine interne et nutrition / HP	44.04	Nutrition
PROUST François P0182	NRPô CS	• Pôle Tête et Cou - Service de Neurochirurgie / Hôpital de Hautepierre	49.02	Neurochirurgie
Pr RAUL Jean-Sébastien P0125	NRPô CS	• Pôle de Biologie - Service de Médecine Légale, Consultation d'Urgences médico-judiciaires et Laboratoire de Toxicologie / Faculté et NHC • Institut de Médecine Légale / Faculté de Médecine	46.03	Médecine Légale et droit de la santé
REIMUND Jean-Marie P0126	NRPô NCS	• Pôle des Pathologies digestives, hépatiques et de la transplantation - Service d'Hépato-Gastro-Entérologie et d'Assistance Nutritive / HP	52.01	Option : Gastro-entérologie
Pr RICCI Roméo P0127	NRPô NCS	• Pôle de Biologie - Laboratoire de Biochimie et de Biologie moléculaire / HP	44.01	Biochimie et biologie moléculaire
ROHR Serge P0128	NRPô CS	• Pôle des Pathologies digestives, hépatiques et de la transplantation - Service de Chirurgie générale et Digestive / HP	53.02	Chirurgie générale
Mme ROSSIGNOL -BERNARD Sylvie PO196	NRPô CS	• Pôle médico-chirurgical de Pédiatrie - Service de Pédiatrie I / Hôpital de Hautepierre	54.01	Pédiatrie
ROUL Gérald P0129	NRPô NCS	• Pôle d'activité médico-chirurgicale Cardio-vasculaire - Service de Cardiologie / Nouvel Hôpital Civil	51.02	Cardiologie
Mme ROY Catherine P0140	NRPô CS	• Pôle d'Imagerie - Serv. d'Imagerie B - Imagerie viscérale et cardio-vasculaire / NHC	43.02	Radiologie et imagerie médicale (opt clinique)
SANANES Nicolas P0212	NRPô CS	• Pôle de Gynécologie-Obstétrique - Service de Gynécologie-Obstétriquel/ HP	54.03	**Gynécologie-Obstétrique** ; gynécologie médicale Option : Gynécologie-Obstétrique

NOM et Prénoms	CS*	Services Hospitaliers ou Institut / Localisation	Sous-section du Conseil National des Universités	
SAUDER Philippe P0142	NRPô CS	• Pôle Urgences - Réanimations médicales / Centre antipoison - Service de Réanimation médicale / Nouvel Hôpital Civil	48.02	Réanimation
SAUER Arnaud P0183	NRPô NCS	• Pôle de Spécialités médicales - Ophtalmologie / SMO - Service d'Ophtalmologie / Nouvel Hôpital Civil	55.02	Ophtalmologie
SAULEAU Erik-André P0184	NRPô NCS	• Pôle de Santé publique et Santé au travail - Laboratoire de Biostatistiques / Hôpital Civil • Biostatistiques et Informatique / Faculté de médecine / HC	46.04	Biostatiqtiques, Informatique médicale et Technologies de Communication (option biologique)
SAUSSINE Christian P0143	RPô CS	• Pôle d'Urologie, Morphologie et Dermatologie - Service de Chirurgie Urologique / Nouvel Hôpital Civil	52.04	Urologie
Mme SCHATZ Claude P0147	RPô CS	• Pôle de Spécialités médicales - Ophtalmologie / SMO - Service d'Ophtalmologie / Nouvel Hôpital Civil	55.02	Ophtalmologie
SCHNEIDER Francis P0144	RPô CS	• Pôle Urgences - Réanimations médicales / Centre antipoison - Service de Réanimation médicale / Hôpital de Hautepierre	48.02	Réanimation
Mme SCHRÖDER Carmen P0185	NRPô CS	• Pôle de Psychiatrie et de santé mentale - Service de Psychothérapie pour Enfants et Adolescents / Hôpital Civil	49.04	**Pédopsychiatrie** ; Addictologie
SCHULTZ Philippe P0145	NRPô NCS	• Pôle Tête et Cou - CETD - Serv. d'Oto-rhino-laryngologie et de Chirurgie cervico-faciale / HP	55.01	Oto-rhino-laryngologie
SERFATY Lawrence P0197	NRPô NCS	• Pôle des Pathologies digestives, hépatiques et de la transplantation - Service d'Hépato-Gastro-Entérologie et d'Assistance Nutritive / HP	52.01	Gastro-entérologie ; Hépatologie ; Addictologie Option : **Hépatologie**
SIBILIA Jean P0146	NRPô NCS	• Pôle de Médecine Interne, Rhumatologie, Nutrition, Endocrinologie, Diabétologie (MIRNED) - Service de Rhumatologie / Hôpital Hautepierre	50.01	Rhumatologie
STEIB Jean-Paul P0149	NRPô CS	• Pôle de l'Appareil locomoteur - Service de Chirurgie du rachis / Hôpital de Hautepierre	50.02	Chirurgie orthopédique et traumatologique
STEPHAN Dominique P0150	NRPô CS	• Pôle d'activité médico-chirurgicale Cardio-vasculaire - Service des Maladies vasculaires - HTA - Pharmacologie clinique / Nouvel Hôpital Civil	51.04	Option : Médecine vasculaire
THAVEAU Fabien P0152	NRPô NCS	• Pôle d'activité médico-chirurgicale Cardio-vasculaire - Service de Chirurgie vasculaire et de transplantation rénale / NHC	51.04	Option : Chirurgie vasculaire
Mme TRANCHANT Christine P0153	NRPô CS	• Pôle Tête et Cou - CETD - Service de Neurologie / Hôpital de Hautepierre	49.01	Neurologie
VEILLON Francis P0155	NRPô CS	• Pôle d'Imagerie - Service d'Imagerie 1 - Imagerie viscérale, ORL et mammaire / Hôpital Hautepierre	43.02	Radiologie et imagerie médicale (option clinique)
VELTEN Michel P0156	NRPô NCS CS	• Pôle de Santé publique et Santé au travail - Département de Santé Publique / Secteur 3 - Epidémiologie et Economie de la Santé / Hôpital Civil • Laboratoire d'Epidémiologie et de santé publique / HC / Fac de Médecine • Centre de Lutte contre le Cancer Paul Strauss - Serv. Epidémiologie et de biostatistiques	46.01	Epidémiologie, économie de la santé et prévention (option biologique)
VETTER Denis P0157	NRPô NCS	• Pôle de Médecine Interne, Rhumatologie, Nutrition, Endocrinologie, Diabétologie (MIRNED) - Service de Médecine Interne, Diabète et Maladies métaboliques/HC	52.01	Option : Gastro-entérologie
VIDAILHET Pierre P0158	NRPô NCS	• Pôle de Psychiatrie et de santé mentale - Service de Psychiatrie I / Hôpital Civil	49.03	Psychiatrie d'adultes
VIVILLE Stéphane P0159	NRPô NCS	• Pôle de Biologie - Laboratoire de Parasitologie et de Pathologies tropicales / Fac. de Médecine	54.05	Biologie et médecine du développement et de la reproduction (option biologique)
VOGEL Thomas P0160	NRPô CS	• Pôle de Gériatrie - Service de soins de suite et réadaptations gériatriques / Hôpital de la Robertsau	51.01	Option : Gériatrie et biologie du vieillissement
WEBER Jean-Christophe Pierre P0162	NRPô CS	• Pôle de Spécialités médicales - Ophtalmologie / SMO - Service de Médecine Interne / Nouvel Hôpital Civil	53.01	Option : Médecine Interne
WOLF Philippe P0207	NRPô NCS	• Pôle des Pathologies digestives, hépatiques et de la transplantation - Service de Chirurgie Générale et de Transplantations multiorganes / HP - Coordonnateur des activités de prélèvements et transplantations des HU	53.02	Chirurgie générale
Mme WOLFF Valérie P0001	NRPô NCS	• Pôle Tête et Cou - Service de Neurochirurgie / Hôpital de Hautepierre	49.01	Neurologie

HC : Hôpital Civil - HP : Hôpital de Hautepierre - NHC : Nouvel Hôpital Civil
* : CS (Chef de service) ou NCS (Non Chef de service hospitalier) Cspi : Chef de service par intérim CSp : Chef de service provisoire (un an)
CU : Chef d'unité fonctionnelle
Pô : Pôle RPô (Responsable de Pôle) ou NRPô (Non Responsable de Pôle)
Cons. : Consultanat hospitalier (poursuite des fonctions hospitalières sans chefferie de service) Dir : Directeur
(1) En surnombre universitaire jusqu'au 31.08.2018
(3) (7) Consultant hospitalier (pour un an) éventuellement renouvelable --> 31.08.2017
(5) En surnombre universitaire jusqu'au 31.08.2019 (8) Consultant hospitalier (pour une 2ème année) --> 31.08.2017
(6) En surnombre universitaire jusqu'au 31.08.2017 (9) Consultant hospitalier (pour une 3ème année) --> 31.08.2017

NOM et Prénoms	CS*	Services Hospitaliers ou Institut / Localisation	Sous-section du Conseil National des Universités	

A4 - PROFESSEUR ASSOCIE DES UNIVERSITES

HABERSETZER François	CS	Pôle Hépato-digestif 4190 Service de Gastro-Entérologie - NHC	52.01	Gastro-Entérologie
CALVEL Laurent	NRPô CS	Pôle Spécialités médicales - Ophtalmologie / SMO Service de Soins palliatifs / NHC	46.05	Médecine palliative
SALVAT Eric		Centre d'Evaluation et de Traitement de la Douleur		

MO128 B1 - MAITRES DE CONFERENCES DES UNIVERSITES - PRATICIENS HOSPITALIERS (MCU-PH)

NOM et Prénoms	CS*	Services Hospitaliers ou Institut / Localisation	Sous-section du Conseil National des Universités	
AGIN Arnaud M0001		• Pôle d'Imagerie - Service de Biophysique et de Médecine nucléaire/Hôpital de Hautepierre	43.01	Biophysique et Médecine nucléaire
Mme ANTAL Maria Cristina M0003		• Pôle de Biologie - Service de Pathologie / Hautepierre • Faculté de Médecine / Institut d'Histologie	42.02	Histologie, Embryologie et Cytogénétique (option biologique)
Mme ANTONI Delphine M0109		• Centre de lutte contre le cancer Paul Strauss	47.02	Cancérologie ; **Radiothérapie**
~~ARGEMI Xavier~~ ~~M0112~~ (En disponibilité)		~~• Pôle de Spécialités médicales - Ophtalmologie / SMO~~ ~~- Service des Maladies infectieuses et tropicales / Nouvel Hôpital Civil~~	~~45.03~~	~~Maladies infectieuses ; Maladies tropicales~~ ~~Option : **Maladies infectieuses**~~
Mme AYME-DIETRICH Estelle M0117		• Pôle de Parmacologie - Unité de Pharmacologie clinique / Faculté de Médecine	48.03	**Pharmacologie fondamentale** ; pharmacologie clinique ; addictologie Option : pharmacologie fondamentale
Mme BARNIG Cindy M0110		• Pôle de Pathologie thoracique - Service de Physiologie et d'Explorations Fonctionnelles / NHC	44.02	**Physiologie**
Mme BIANCALANA Valérie M0008		• Pôle de Biologie - Laboratoire de Diagnostic Génétique / Nouvel Hôpital Civil	47.04	Génétique (option biologique)
BLONDET Cyrille M0091		• Pôle d'Imagerie - Service de Biophysique et de Médecine nucléaire/Hôpital de Hautepierre	43.01	Biophysique et médecine nucléaire (option clinique)
BONNEMAINS Laurent M0099		• Pôle d'activité médico-chirurgicale Cardio-vasculaire - Service de Chirurgie cardio-vasculaire / Nouvel Hôpital Civil	54.01	Pédiatrie
BOUSIGES Olivier M0092		• Pôle de Biologie - Laboratoire de Biochimie et de Biologie moléculaire / HP	44.01	Biochimie et biologie moléculaire
CARAPITO Raphaël M0113		• Pôle de Biologie - Laboratoire d'Immunologie biologique / Nouvel Hôpital Civil	47.03	Immunologie
CAZZATO Roberto M0118		• Pôle d'Imagerie - Service d'Imagerie A interventionnelle / NHC	43.02	Radiologie et imagerie médicale (option clinique)
Mme CEBULA Hélène M0124		• Pôle Tête-Cou - Service de Neurochirurgie / HP	49.02	Neurochirurgie
CERALINE Jocelyn M0012		• Pôle d'Oncologie et d'Hématologie - Service d'Oncologie et d'Hématologie / HP	47.02	**Cancérologie** ; Radiothérapie (option biologique)
CHOQUET Philippe M0014		• Pôle d'Imagerie - Service de Biophysique et de Médecine nucléaire / HP	43.01	Biophysique et médecine nucléaire
COLLONGUES Nicolas M0016		• Pôle Tête et Cou-CETD - Centre d'Investigation Clinique / NHC et HP	49.01	Neurologie
DALI-YOUCEF Ahmed Nassim M0017		• Pôle de Biologie - Laboratoire de Biochimie et Biologie moléculaire / NHC	44.01	Biochimie et biologie moléculaire
Mme de MARTINO Sylvie M0018		• Pôle de Biologie - Laboratoire de Bactériologie / PTM HUS et Faculté de Médecine	45.01	**Bactériologie**-virologie Option bactériologie-virologie biologique
~~Mme DEPIENNE Christel~~ ~~M0100~~ (En disponibilité)	CS	~~• Pôle de Biologie~~ ~~- Laboratoire de Cytogénétique / HP~~	~~47.04~~	~~Génétique~~
DEVYS Didier M0019		• Pôle de Biologie - Laboratoire de Diagnostic génétique / Nouvel Hôpital Civil	47.04	Génétique (option biologique)
DOLLÉ Pascal M0021		• Pôle de Biologie -Laboratoire de Biochimie et biologie moléculaire / NHC	44.01	Biochimie et biologie moléculaire
Mme ENACHE Irina M0024		• Pôle de Pathologie thoracique - Service de Physiologie et d'Explorations fonctionnelles / NHC	44.02	Physiologie
Mme FARRUGIA-JACAMON Audrey M0034		• Pôle de Biologie - Service de Médecine Légale, Consultation d'Urgences médico-judiciaires et Laboratoire de Toxicologie / Faculté et HC • Institut de Médecine Légale / Faculté de Médecine	46.03	Médecine Légale et droit de la santé
FILISETTI Denis M0025		• Pôle de Biologie - Labo. de Parasitologie et de Mycologie médicale / PTM HUS et Faculté	45.02	Parasitologie et mycologie (option biologique)
FOUCHER Jack M0027		• Institut de Physiologie / Faculté de Médecine • Pôle de Psychiatrie et de santé mentale - Service de Psychiatrie I / Hôpital Civil	44.02	Physiologie (option clinique)
GUERIN Eric M0032		• Pôle de Biologie - Laboratoire de Biochimie et de Biologie moléculaire / HP	44.03	Biologie cellulaire (option biologique)
GUFFROY Aurélien M0125		• Pôle de Spécialités médicales - Ophtalmologie / SMO - Service de Médecine interne et d'Immunologie clinique / NHC	47.03	Immunologie (option clinique)
Mme HARSAN-RASTEI Laura M0119		• Pôle d'Imagerie - Service de Biophysique et de Médecine nucléaire / Hôpital de Hautepierre	43.01	Biophysique et médecine nucléaire
Mme HEIMBURGER Céline M0120		• Pôle d'Imagerie - Service de Biophysique et de Médecine nucléaire/Hôpital de Hautepierre	43.01	Biophysique et médecine nucléaire
HUBELE Fabrice M0033		• Pôle d'Imagerie - Service de Biophysique et de Médecine nucléaire / HP et NHC	43.01	Biophysique et médecine nucléaire
JEGU Jérémie M0101		• Pôle de Santé publique et Santé au travail - Service de Santé Publique / Hôpital Civil	46.01	Epidémiologie, Economie de la santé et Prévention (option biologique)

NOM et Prénoms	CS*	Services Hospitaliers ou Institut / Localisation	Sous-section du Conseil National des Universités	
JEHL François M0035		• Pôle de Biologie - Institut (Laboratoire) de Bactériologie / PTM HUS et Faculté	45.01	Option : **Bactériologie**-virologie (biologique)
KASTNER Philippe M0089		• Pôle de Biologie - Laboratoire de diagnostic génétique / Nouvel Hôpital Civil	47.04	Génétique (option biologique)
Mme KEMMEL Véronique M0036		• Pôle de Biologie - Laboratoire de Biochimie et de Biologie moléculaire / HP	44.01	Biochimie et biologie moléculaire
KOCH Guillaume M0126		- Institut d'Anatomie Normale / Faculté de Médecine	42.01	Anatomie (Option clinique)
Mme LAMOUR Valérie M0040		• Pôle de Biologie - Laboratoire de Biochimie et de Biologie moléculaire / HP	44.01	Biochimie et biologie moléculaire
Mme LANNES Béatrice M0041		• Institut d'Histologie / Faculté de Médecine • Pôle de Biologie - Service de Pathologie / Hôpital de Hautepierre	42.02	Histologie, Embryologie et Cytogénétique (option biologique)
LAVAUX Thomas M0042		• Pôle de Biologie - Laboratoire de Biochimie et de Biologie moléculaire / HP	44.03	Biologie cellulaire
LAVIGNE Thierry M0043	CS	• Pôle de Santé Publique et Santé au travail - Service d'Hygiène hospitalière et de médecine préventive / PTM et HUS - Equipe opérationnelle d'Hygiène	46.01	Epidémiologie, économie de la santé et prévention (option biologique)
Mme LEJAY Anne M0102		• Pôle de Pathologie thoracique - Service de Physiologie et d'Explorations fonctionnelles / NHC	44.02	Physiologie (Biologique)
LENORMAND Cédric M0103		• Pôle de Chirurgie maxillo-faciale, Morphologie et Dermatologie - Service de Dermatologie / Hôpital Civil	50.03	Dermato-Vénéréologie
Mme LETSCHER-BRU Valérie M0045		• Pôle de Biologie - Laboratoire de Parasitologie et de Mycologie médicale / PTM HUS • Institut de Parasitologie / Faculté de Médecine	45.02	Parasitologie et mycologie (option biologique)
LHERMITTE Benoît M0115		• Pôle de Biologie - Service de Pathologie / Hôpital de Hautepierre	42.03	Anatomie et cytologie pathologiques
Mme LONSDORFER-WOLF Evelyne M0090		• Institut de Physiologie Appliquée - Faculté de Médecine • Pôle de Pathologie thoracique - Service de Physiologie et d'Explorations fonctionnelles / NHC	44.02	Physiologie
LUTZ Jean-Christophe M0046		• Pôle de Chirurgie plastique reconstructrice et esthétique, Chirurgie maxillo-faciale, Morphologie et Dermatologie - Serv. de Chirurgie Maxillo-faciale, plastique reconstructrice et esthétique/HC	55.03	Chirurgie maxillo-faciale et stomatologie
MEYER Alain M0093		• Institut de Physiologie / Faculté de Médecine • Pôle de Pathologie thoracique - Service de Physiologie et d'Explorations fonctionnelles / NHC	44.02	Physiologie (option biologique)
MIGUET Laurent M0047		• Pôle de Biologie - Laboratoire d'Hématologie biologique / Hôpital de Hautepierre et NHC	44.03	Biologie cellulaire (type mixte : biologique)
Mme MOUTOU Céline ép. GUNTHNER M0049	CS	• Pôle de Biologie - Laboratoire de Diagnostic préimplantatoire / CMCO Schiltigheim	54.05	Biologie et médecine du développement et de la reproduction (option biologique)
MULLER Jean M0050		• Pôle de Biologie - Laboratoire de Diagnostic génétique / Nouvel Hôpital Civil	47.04	Génétique (option biologique)
Mme NICOLAE Alina M0127		• Pôle de Biologie - Service de Pathologie / Hôpital de Hautepierre	42.03	Anatomie et Cytologie Pathologiques (Option Clinique)
NOLL Eric M0111		• Pôle d'Anesthésie Réanimation Chirurgicale SAMU-SMUR - Service Anesthésiologie et de Réanimation Chirurgicale - Hôpital Hautepierre	48.01	**Anesthésiologie-Réanimation** ; Médecine d'urgence
Mme NOURRY Nathalie M0011		• Pôle de Santé publique et Santé au travail - Service de Pathologie professionnelle et de Médecine du travail - HC	46.02	Médecine et Santé au Travail (option clinique)
PENCREAC'H Erwan M0052		• Pôle de Biologie - Laboratoire de Biochimie et biologie moléculaire / Nouvel Hôpital Civil	44.01	Biochimie et biologie moléculaire
PFAFF Alexander M0053		• Pôle de Biologie - Laboratoire de Parasitologie et de Mycologie médicale / PTM HUS	45.02	Parasitologie et mycologie
Mme PITON Amélie M0094		• Pôle de Biologie - Laboratoire de Diagnostic génétique / NHC	47.04	Génétique (option biologique)
PREVOST Gilles M0057		• Pôle de Biologie - Institut (Laboratoire) de Bactériologie / PTM HUS et Faculté	45.01	Option : **Bactériologie**-virologie (biologique)
Mme RADOSAVLJEVIC Mirjana M0058		• Pôle de Biologie - Laboratoire d'Immunologie biologique / Nouvel Hôpital Civil	47.03	Immunologie (option biologique)
Mme REIX Nathalie M0095		• Pôle de Biologie - Labo. d'Explorations fonctionnelles par les isotopes / NHC • Institut de Physique biologique / Faculté de Médecine	43.01	Biophysique et médecine nucléaire
ROGUE Patrick (cf. A2) M0060		• Pôle de Biologie - Laboratoire de Biochimie et biologie moléculaire / NHC	44.01	Biochimie et biologie moléculaire (option biologique)
Mme ROLLAND Delphine M0121		• Pôle de Biologie - Laboratoire d'Hématologie biologique / Hautepierre	47.01	**Hématologie** ; transfusion (type mixte : Hématologie)
ROMAIN Benoît M0061		• Pôle des Pathologies digestives, hépatiques et de la transplantation - Service de Chirurgie générale et Digestive / HP	53.02	Chirurgie générale

NOM et Prénoms	CS*	Services Hospitaliers ou Institut / Localisation	Sous-section du Conseil National des Universités	
Mme RUPPERT Elisabeth M0106		• Pôle Tête et Cou - Service de Neurologie - Unité de Pathologie du Sommeil / Hôpital Civil	49.01	Neurologie
Mme SABOU Alina M0096		• Pôle de Biologie - Laboratoire de Parasitologie et de Mycologie médicale / PTM HUS • Institut de Parasitologie / Faculté de Médecine	45.02	Parasitologie et mycologie (option biologique)
Mme SCHEIDECKER Sophie M0122		• Pôle de Biologie - Laboratoire de Diagnostic génétique / Nouvel Hôpital Civil	47.04	Génétique
Mme SCHNEIDER Anne M0107		• Pôle médico-chirurgical de Pédiatrie - Service de Chirurgie pédiatrique / Hôpital de Hautepierre	54.02	Chirurgie Infantile
SCHRAMM Frédéric M0068		• Pôle de Biologie - Institut (Laboratoire) de Bactériologie / PTM HUS et Faculté	45.01	Option : **Bactériologie**-virologie (biologique)
Mme SOLIS Morgane M0123		• Pôle de Biologie - Laboratoire de Virologie / Hôpital de Hautepierre	45.01	**Bactériologie-Virologie** ; hygiène hospitalière Option : Bactériologie-Virologie
Mme SORDET Christelle M0069		• Pôle de Médecine Interne, Rhumatologie, Nutrition, Endocrinologie, Diabétologie (MIRNED) - Service de Rhumatologie / Hôpital de Hautepierre	50.01	Rhumatologie
TALHA Samy M0070		• Pôle de Pathologie thoracique - Service de Physiologie et explorations fonctionnelles / NHC	44.02	Physiologie (option clinique)
Mme TALON Isabelle M0039		• Pôle médico-chirurgical de Pédiatrie - Service de Chirurgie Infantile / Hôpital Hautepierre	54.02	Chirurgie infantile
TELETIN Marius M0071		• Pôle de Biologie - Service de Biologie de la Reproduction / CMCO Schiltigheim	54.05	Biologie et médecine du développement et de la reproduction (option biologique)
Mme URING-LAMBERT Béatrice M0073		• Institut d'Immunologie / HC • Pôle de Biologie - Laboratoire d'Immunologie biologique / Nouvel Hôpital Civil	47.03	Immunologie (option biologique)
VALLAT Laurent M0074		• Pôle de Biologie - Laboratoire d'Hématologie Biologique - Hôpital de Hautepierre	47.01	**Hématologie** ; Transfusion Option Hématologie Biologique
Mme VELAY-RUSCH Aurélie M0128		• Pôle de Biologie - Laboratoire de Virologie / Hôpital Civil	45.01	Bactériologie-**Virologie** ; Hygiène Hospitalière Option Bactériologie-**Virologie** biologique
Mme VILLARD Odile M0076		• Pôle de Biologie - Labo. de Parasitologie et de Mycologie médicale / PTM HUS et Fac	45.02	Parasitologie et mycologie (option biologique)
Mme WOLF Michèle M0010		• Chargé de mission - Administration générale - Direction de la Qualité / Hôpital Civil	48.03	Option : Pharmacologie fondamentale
Mme ZALOSZYC Ariane ép. MARCANTONI M0116		• Pôle Médico-Chirurgical de Pédiatrie - Service de Pédiatrie I / Hôpital de Hautepierre	54.01	Pédiatrie
ZOLL Joffrey M0077		• Pôle de Pathologie thoracique - Service de Physiologie et d'Explorations fonctionnelles / HC	44.02	Physiologie (option clinique)

B2 - PROFESSEURS DES UNIVERSITES (monoappartenant)

Pr BONAH Christian	P0166	Département d'Histoire de la Médecine / Faculté de Médecine	72.	Epistémologie - Histoire des sciences et des techniques
Mme la Pre RASMUSSEN Anne	P0186	Département d'Histoire de la Médecine / Faculté de Médecine	72.	Epistémologie - Histoire des Sciences et des techniques

B3 - MAITRES DE CONFERENCES DES UNIVERSITES (monoappartenant)

Mr KESSEL Nils		Département d'Histoire de la Médecine / Faculté de Médecine	72.	Epistémologie - Histoire des Sciences et des techniques
Mr LANDRE Lionel		ICUBE-UMR 7357 - Equipe IMIS / Faculté de Médecine	69.	Neurosciences
Mme THOMAS Marion		Département d'Histoire de la Médecine / Faculté de Médecine	72.	Epistémologie - Histoire des Sciences et des techniques
Mme SCARFONE Marianna	M0082	Département d'Histoire de la Médecine / Faculté de Médecine	72.	Epistémologie - Histoire des Sciences et des techniques

B4 - MAITRE DE CONFERENCE DES UNIVERSITES DE MEDECINE GENERALE

Mme CHAMBE Juliette	M0108	Département de Médecine générale / Faculté de Médecine	53.03	Médecine générale (01.09.15)

C - ENSEIGNANTS ASSOCIES DE MEDECINE GENERALE

C1 - PROFESSEURS ASSOCIES DES UNIVERSITES DE M. G. (mi-temps)

Pr Ass. GRIES Jean-Luc	M0084	Médecine générale (01.09.2017)
Pr GUILLOU Philippe	M0089	Médecine générale (01.11.2013 au 31.08.2016)
Pr HILD Philippe	M0090	Médecine générale (01.11.2013 au 31.08.2016)

C2 - MAITRE DE CONFERENCES DES UNIVERSITES DE MEDECINE GENERALE - TITULAIRE

Dre CHAMBE Juliette	M0108	53.03 Médecine générale (01.09.2015)
Dr LORENZO Mathieu		

C3 - MAITRES DE CONFERENCES ASSOCIES DES UNIVERSITES DE M. G. (mi-temps)

Dre BERTHOU anne	M0109	Médecine générale (01.09.2015 au 31.08.2018)
Dr BREITWILLER-DUMAS Claire		Médecine générale (01.09.2016 au 31.08.2019)
Dr ROUGERIE Fabien	M0097	Médecine générale (01.09.2014 au 31.08.2017)
Dr SANSELME Anne-Elisabeth		Médecine générale

D - ENSEIGNANTS DE LANGUES ETRANGERES

D1 - PROFESSEUR AGREGE, PRAG et PRCE DE LANGUES

Mme ACKER-KESSLER Pia	M0085	Professeure certifiée d'Anglais (depuis 01.09.03)
Mme CANDAS Peggy	M0086	Professeure agrégée d'Anglais (depuis le 01.09.99)
Mme SIEBENBOUR Marie-Noëlle	M0087	Professeure certifiée d'Allemand (depuis 01.09.11)
Mme JUNGER Nicole	M0088	Professeure certifiée d'Anglais (depuis 01.09.09)
Mme MARTEN Susanne	M0098	Professeure certifiée d'Allemand (depuis 01.09.14)

E - PRATICIENS HOSPITALIERS - CHEFS DE SERVICE NON UNIVERSITAIRES

Dr ASTRUC Dominique	NRPô CS	• Pôle médico-chirurgical de Pédiatrie - Serv. de Néonatalogie et de Réanimation néonatale (Pédiatrie 2) / Hôpital de Hautepierre
Dr ASTRUC Dominique (par intérim)	NRPô CS	• Pôle médico-chirurgical de Pédiatrie - Service de Réanimation pédiatrique spécialisée et de surveillance continue / Hôpital de Hautepierre
Dr CALVEL Laurent	NRPô CS	• Pôle Spécialités médicales - Ophtalmologie / SMO - Service de Soins Palliatifs / NHC et Hôpital de Hautepierre
Dr DELPLANCQ Hervé	NRPô CS	- SAMU-SMUR
Dr GARBIN Olivier	CS	- Service de Gynécologie-Obstétrique / CMCO Schiltigheim
Dre GAUGLER Elise	NRPô CS	• Pôle Spécialités médicales - Ophtalmologie / SMO - UCSA - Centre d'addictologie / Nouvel Hôpital Civil
Dre GERARD Bénédicte	NRPô CS	• Pôle de Biologie - Département de génétique / Nouvel Hôpital Civil
Mme GOURIEUX Bénédicte	RPô CS	• Pôle de Pharmacie-pharmacologie - Service de Pharmacie-Stérilisation / Nouvel Hôpital Civil
Dr KARCHER Patrick	NRPô CS	• Pôle de Gériatrie - Service de Soins de suite de Longue Durée et d'hébergement gériatrique / EHPAD / Hôpital de la Robertsau
Pr LESSINGER Jean-Marc	NRPô CS	• Pôle de Biologie - Laboratoire de Biologie et biologie moléculaire / Nouvel Hôpital Civil + Hautepierre
Mme Dre LICHTBLAU Isabelle	NRpô Resp	• Pôle de Biologie - Laboratoire de biologie de la reproduction / CMCO de Schiltigheim
Mme Dre MARTIN-HUNYADI Catherine	NRPô CS	• Pôle de Gériatrie - Secteur Evaluation / Hôpital de la Robertsau
Dr NISAND Gabriel	RPô CS	• Pôle de Santé Publique et Santé au travail - Service de Santé Publique - DIM / Hôpital Civil
Dr REY David	NRPô CS	• Pôle Spécialités médicales - Ophtalmologie / SMO - «Le trait d'union» - Centre de soins de l'infection par le VIH / Nouvel Hôpital Civil
Dr TCHOMAKOV Dimitar	NRPô CS	• Pôle Médico-chirurgical de Pédiatrie - Service des Urgences Médico-Chirurgicales pédiatriques - HP
Mme Dre TEBACHER-ALT Martine	NRPô NCS Resp	• Pôle d'Activité médico-chirurgicale Cardio-vasculaire - Service de Maladies vasculaires et Hypertension - Centre de pharmacovigilance / Nouvel Hôpital Civil
Mme Dre TOURNOUD Christine	NRPô CS	• Pôle Urgences - Réanimations médicales / Centre antipoison - Centre Antipoison-Toxicovigilance / Nouvel Hôpital Civil

F1 - PROFESSEURS ÉMÉRITES

- ***de droit et à vie*** *(membre de l'Institut)*
  CHAMBON Pierre (Biochimie et biologie moléculaire)
  MANDEL Jean-Louis (Génétique et biologie moléculaire et cellulaire)
- *pour trois ans (1er septembre 2017 au 31 août 2020)*
  BELLOCQ Jean-Pierre (Anatomie Cytologie pathologique)
  CHRISTMANN Daniel (Maladies Infectieuses et tropicales)
  MULLER André (Thérapeutique)
- *pour trois ans (1er septembre 2018 au 31 août 2021)*
  Mme DANION-GRILLIAT Anne (Pédopsychiatrie, addictologie)
- *pour trois ans (1er avril 2019 au 31 mars 2022)*
  Mme STEIB Annick (Anesthésie, Réanimation chirurgicale)
- *pour trois ans (1er septembre 2019 au 31 août 2022)*
  DUFOUR Patrick (Cancérologie clinique)
  NISAND Israël (Gynécologie-obstétrique)
  PINGET Michel (Endocrinologie, diabète et maladies métaboliques)
  Mme QUOIX Elisabeth (Pneumologie)

F2 - PROFESSEUR des UNIVERSITES ASSOCIE (mi-temps)

M. SOLER Luc	CNU-31	IRCAD (01.09.2009 - 30.09.2012 / renouvelé 01.10.2012-30.09.2015-30.09.2021)

F3 - PROFESSEURS CONVENTIONNÉS* DE L'UNIVERSITE

Dr BRAUN Jean-Jacques	ORL (2012-2013 / 2013-2014 / 2014-2015 / 2015-2016)
Pr CHARRON Dominique	Université Paris Diderot (2016-2017 / 2017-2018)
Mme GUI Yali	(Shaanxi/Chine) (2016-2017)
Mme Dre GRAS-VINCENDON Agnès	Pédopsychiatrie (2010-2011 / 2011-2012 / 2013-2014 / 2014-2015)
Dr JENNY Jean-Yves	Chirurgie orthopédique (2014-2015 / 2015-2016 / 2016-2017 / 2017-2018)
Mme KIEFFER Brigitte	IGBMC (2014-2015 / 2015-2016 / 2016-2017)
Dr KINTZ Pascal	Médecine Légale (2016-2017 / 2017-2018)
Dr LAND Walter G.	Immunologie (2013-2014 à 2015-2016 / 2016-2017)
Dr LANG Jean-Philippe	Psychiatrie (2015-2016 / 2016-2017 / 2017-2018)
Dr LECOCQ Jehan	IURC - Clémenceau (2016-2017 / 2017-2018)
Dr REIS Jacques	Neurologie (2017-2018)
Pr REN Guo Sheng	(Chongqing / Chine) / Oncologie (2014-2015 à 2016-2017)
Dr RICCO Jean-Baptiste	CHU Poitiers (2017-2018)

(* 4 années au maximum)

G1 - PROFESSEURS HONORAIRES

ADLOFF Michel (Chirurgie digestive) / 01.09.94
BABIN Serge (Orthopédie et Traumatologie) / 01.09.01
BAREISS Pierre (Cardiologie) / 01.09.12
BATZENSCHLAGER André (Anatomie Pathologique) / 01.10.95
BAUMANN René (Hépato-gastro-entérologie) / 01.09.10
BERGERAT Jean-Pierre (Cancérologie) / 01.01.16
BERTHEL Marc (Gériatrie) / 01.09.18
BIENTZ Michel (Hygiène Hospitalière) / 01.09.04
BLICKLE Jean-Frédéric (Médecine Interne) / 15.10.17
BLOCH Pierre (Radiologie) / 01.10.95
BOURJAT Pierre (Radiologie) / 01.09.03
BOUSQUET Pascal (Pharmacologie) / 01.09.19
BRECHENMACHER Claude (Cardiologie) / 01.07.99
BRETTES Jean-Philippe (Gynécologie-Obstétrique) / 01.09.10
BROGARD Jean-Marie (Médecine interne) / 01.09.02
BURGHARD Guy (Pneumologie) / 01.10.86
BURSZTEJN Claude (Pédopsychiatrie) / 01.09.18
CANTINEAU Alain (Medecine et Santé au travail) / 01.09.15
CAZENAVE Jean-Pierre (Hématologie) / 01.09.15
CHAMPY Maxime (Stomatologie) / 01.10.95
CHAUVIN Michel (Cardiologue) / 01.09.18
CINQUALBRE Jacques (Chirurgie générale) / 01.10.12
CLAVERT Jean-Michel (Chirurgie infantile) / 31.10.16
COLLARD Maurice (Neurologie) / 01.09.00
CONRAUX Claude (Oto-Rhino-Laryngologie) / 01.09.98
CONSTANTINESCO André (Biophysique et médecine nucléaire) /01.09.11
DIETEMANN Jean-Louis (Radiologie) / 01.09.17
DOFFOEL Michel (Gastroentérologie) / 01.09.17
DUCLOS Bernard (Hépato-Gastro-Hépatologie) / 01.09.19
DUPEYRON Jean-Pierre (Anesthésiologie-Réa.Chir.) / 01.09.13
EISENMANN Bernard (Chirurgie cardio-vasculaire) / 01.04.10
FABRE Michel (Cytologie et histologie) / 01.09.02
FISCHBACH Michel (Pédiatrie / 01.10.16)
FLAMENT Jacques (Ophtalmologie) / 01.09.09
GAY Gérard (Hépato-gastro-entérologie) / 01.09.13
GERLINGER Pierre (Biol. de la Reproduction) / 01.09.04
GRENIER Jacques (Chirurgie digestive) / 01.09.97
GROSSHANS Edouard (Dermatologie) / 01.09.03
GRUCKER Daniel (Biophysique) / 01.09.18
GUT Jean-Pierre (Virologie) / 01.09.14
HASSELMANN Michel (Réanimation médicale) / 01.09.18
HAUPTMANN Georges (Hématologie biologique) / 01.09.06
HEID Ernest (Dermatologie) / 01.09.04
IMBS Jean-Louis (Pharmacologie) / 01.09.09
IMLER Marc (Médecine interne) / 01.09.98
JACQMIN Didier (Urologie) / 09.08.17
JAECK Daniel (Chirurgie générale) / 01.09.11
JAEGER Jean-Henri (Chirurgie orthopédique) /01.09.11
JESEL Michel (Médecine physique et réadaptation) / 01.09.04
KAHN Jean-Luc (Anatomie) / 01.09.18
KEHR Pierre (Chirurgie orthopédique) / 01.09.06
KEMPF Jules (Biologie cellulaire) / 01.10.95
KRETZ Jean-Georges (Chirurgie vasculaire) / 01.09.18
KRIEGER Jean (Neurologie) / 01.01.07
KUNTZ Jean-Louis (Rhumatologie) / 01.09.08
KUNTZMANN Francis (Gériatrie) / 01.09.07
KURTZ Daniel (Neurologie) / 01.09.98
LANG Gabriel (Orthopédie et traumatologie) / 01.10.98
LANG Jean-Marie (Hématologie clinique) / 01.09.11
LANGER Bruno (Gynécologie) / 01.11.19
LEVY Jean-Marc (Pédiatrie) / 01.10.95
LONSDORFER Jean (Physiologie) / 01.09.10
LUTZ Patrick (Pédiatrie) / 01.09.16
MAILLOT Claude (Anatomie normale) / 01.09.03
MAITRE Michel (Biochimie et biol. moléculaire) / 01.09.13
MANDEL Jean-Louis (Génétique) / 01.09.16
MANGIN Patrice (Médecine Légale) / 01.12.14
MANTZ Jean-Marie (Réanimation médicale) / 01.10.94
MARESCAUX Christian (Neurologie) / 01.09.19
MARESCAUX Jacques (Chirurgie digestive) / 01.09.16
MARK Jean-Joseph (Biochimie et biologie cellulaire) / 01.09.99
MESSER Jean (Pédiatrie) / 01.09.07
MEYER Christian (Chirurgie générale) / 01.09.13
MEYER Pierre (Biostatistiques, informatique méd.) / 01.09.10
MINCK Raymond (Bactériologie) / 01.10.93
MONTEIL Henri (Bactériologie) / 01.09.11
MORAND Georges (Chirurgie thoracique) / 01.09.09
MOSSARD Jean-Marie (Cardiologie) / 01.09.09
OUDET Pierre (Biologie cellulaire) / 01.09.13
PASQUALI Jean-Louis (Immunologie clinique) / 01.09.15
PATRIS Michel (Psychiatrie) / 01.09.15
Mme PAULI Gabrielle (Pneumologie) / 01.09.11
POTTECHER Thierry (Anesthésie-Réanimation) / 01.09.18
REYS Philippe (Chirurgie générale) / 01.09.98
RITTER Jean (Gynécologie-Obstétrique) / 01.09.02
RUMPLER Yves (Biol. développement) / 01.09.10
SANDNER Guy (Physiologie) / 01.09.14
SAUVAGE Paul (Chirurgie infantile) / 01.09.04
SCHAFF Georges (Physiologie) / 01.10.95
SCHLAEDER Guy (Gynécologie-Obstétrique) / 01.09.01
SCHLIENGER Jean-Louis (Médecine Interne) / 01.08.11
SCHRAUB Simon (Radiothérapie) / 01.09.12
SCHWARTZ Jean (Pharmacologie) / 01.10.87
SICK Henri (Anatomie Normale) / 01.09.06
STIERLE Jean-Luc (ORL) / 01.09.10
STOLL Claude (Génétique) / 01.09.09
STOLL-KELLER Françoise (Virologie) / 01.09.15
STORCK Daniel (Médecine interne) / 01.09.03
TEMPE Jean-Daniel (Réanimation médicale) / 01.09.06
TONGIO Jean (Radiologie) / 01.09.02
TREISSER Alain (Gynécologie-Obstétrique / 24.03.08
VAUTRAVERS Philippe (Médecine physique et réadaptation) / 01.09.16
VETTER Jean-Marie (Anatomie pathologique) / 01.09.13
VINCENDON Guy (Biochimie) / 01.09.08
WALTER Paul (Anatomie Pathologique) / 01.09.09
WEITZENBLUM Emmanuel (Pneumologie) /01.09.11
WIHLM Jean-Marie (Chirurgie thoracique) / 01.09.13
WILK Astrid (Chirurgie maxillo-faciale) / 01.09.15
WILLARD Daniel (Pédiatrie) / 01.09.96
WOLFRAM-GABEL Renée (Anatomie) / 01.09.96

Légende des adresses :

FAC : Faculté de Médecine : 4, rue Kirschleger - F - 67085 Strasbourg Cedex - Tél. : 03.68.85.35.20 - Fax : 03.68.85.35.18 ou 03.68.85.34.67
HOPITAUX UNIVERSITAIRES DE STRASBOURG (HUS) :
- NHC : ***Nouvel Hôpital Civil :*** 1, place de l'Hôpital - BP 426 - F - 67091 Strasbourg Cedex - Tél. : 03 69 55 07 08
- HC : ***Hôpital Civil :*** 1, Place de l'Hôpital - B.P. 426 - F - 67091 Strasbourg Cedex - Tél. : 03.88.11.67.68
- HP : ***Hôpital de Hautepierre :*** Avenue Molière - B.P. 49 - F - 67098 Strasbourg Cedex - Tél. : 03.88.12.80.00
- ***Hôpital de La Robertsau :*** 83, rue Himmerich - F - 67015 Strasbourg Cedex - Tél. : 03.88.11.55.11
- ***Hôpital de l'Elsau :*** 15, rue Cranach - 67200 Strasbourg - Tél. : 03.88.11.67.68

CMCO - Centre Médico-Chirurgical et Obstétrical : 19, rue Louis Pasteur - BP 120 - Schiltigheim - F - 67303 Strasbourg Cedex - Tél. : 03.88.62.83.00
C.C.O.M. - Centre de Chirurgie Orthopédique et de la Main : 10, avenue Baumann - B.P. 96 - F - 67403 Illkirch Graffenstaden Cedex - Tél. : 03.88.55.20.00
E.F.S. : Etablissement Français du Sang - Alsace : 10, rue Spielmann - BP N°36 - 67065 Strasbourg Cedex - Tél. : 03.88.21.25.25
Centre Régional de Lutte contre le cancer "Paul Strauss" - 3, rue de la Porte de l'Hôpital - F-67085 Strasbourg Cedex - Tél. : 03.88.25.24.24
IURC - Institut Universitaire de Réadaptation Clemenceau - CHU de Strasbourg et UGECAM (Union pour la Gestion des Etablissements des Caisses d'Assurance Maladie) - 45 boulevard Clemenceau - 67082 Strasbourg Cedex

---

RESPONSABLE DE LA BIBLIOTHÈQUE DE MÉDECINE ET ODONTOLOGIE ET DU DÉPARTEMENT SCIENCES, TECHNIQUES ET SANTÉ DU SERVICE COMMUN DE DOCUMENTATION DE L'UNIVERSITÉ DE STRASBOURG

Monsieur Olivier DIVE, Conservateur

LA FACULTÉ A ARRETÉ QUE LES OPINIONS ÉMISES DANS LES DISSERTATIONS QUI LUI SONT PRÉSENTÉES DOIVENT ETRE CONSIDERÉES COMME PROPRES A LEURS AUTEURS ET QU'ELLE N'ENTEND NI LES APPROUVER, NI LES IMPROUVER

SERMENT D'HIPPOCRATE

En présence des maîtres de cette Ecole, de mes chers condisciples, je promets et je jure au nom de l'Être suprême d'être fidèle aux lois de l'honneur et de la probité dans l'exercice de la médecine. Je donnerai mes soins gratuits à l'indigent et n'exigerai jamais un salaire au- dessus de mon travail.

Admise à l'intérieur des maisons, mes yeux ne verront pas ce qui s'y passe.

Ma langue taira les secrets qui me seront confiés et mon état ne servira pas à corrompre les mœurs ni à favoriser les crimes.

Respectueuse et reconnaissante envers mes maîtres je rendrai à leurs enfants l'instruction que j'ai reçue de leurs pères.

Que les hommes m'accordent leur estime si je suis restée fidèle à mes promesses. Que je sois couverte d'opprobre et méprisée de mes confrères si j'y manque.

REMERCIEMENTS

A ma présidente de thèse, **Madame le Professeur Claude Speeg-Schatz**,

Ce fût un véritable honneur et un très grand plaisir de travailler à vos côtés. Merci pour votre enseignement, votre écoute et votre disponibilité. Vous êtes un véritable modèle pour nous tous et sans aucun doute la raison pour laquelle le service d'ophtalmologie de Strasbourg fonctionne avec autant de sérénité.

A mon directeur de thèse, **Monsieur le Professeur David Gaucher**,

Merci pour toutes ces heures que tu m'as consacrées, assis derrière ton bureau, à parfaire l'écriture de nos papiers. C'est plus qu'un honneur pour moi d'avoir publié à tes côtés et je rêve de pouvoir me vanter un jour d'écrire aussi bien que tu ne sais le faire ! Merci également pour l'exemple de calme et de sérénité que tu nous donnes au bloc opératoire et pour ta patiente, ta proximité avec les internes et ton humilité qui rendent notre semestre en UF2 inoubliable !

A **Monsieur le Professeur Tristan Bourcier**,

Monsieur le Professeur, votre expertise, vos conseils et votre enthousiasme à mener de nombreux projets de recherche m'ont indéniablement confortée dans ma volonté de suivre une voie universitaire. Merci pour votre disponibilité et votre bienveillance. Vos idées des plus innovantes me permettent de me rappeler à quel point la recherche peut être diversifiée et enrichissante. C'est un honneur pour moi que vous ayez accepté de faire partie de mon jury de thèse, et je vous en remercie.

A **Monsieur le Professeur Arnaud Sauer**,

Vous m'aviez suggéré, pendant mon externat, de faire de l'ophtalmologie ma future spécialité et je vous en remercie ! Vos conseils et votre disponibilité m'ont plus d'une fois aidée dans mes choix. Merci pour vos enseignements en ophtalmo-pédiatrie dont la clarté est sans égale et pour votre supervision en consultation dont nous retenons surtout votre sens de l'humour à toute épreuve !

A **Monsieur le Docteur Patrick Lenoble**,

Monsieur Lenoble, vous êtes pour moi un véritable exemple de patiente et de bienveillance. Merci de m'avoir confortée dans mon envie de faire de la rétine, de m'avoir permis de communiquer, pour la première fois, en congrès et de m'avoir encouragée à écrire et à publier. Merci d'avoir été à mes côtés pendant cette période cruciale qu'a été le début de l'internat (et le début de la chirurgie endoculaire…). Je suis très honorée que vous ayez accepté de faire partie de mon jury de thèse.

A **Monsieur le Docteur Laurent Ballonzoli**, merci pour ce semestre en UF2, tous ces « p'tits jus » que vous m'avez offert entre deux consultations et votre bonne humeur (surtout au bloc opératoire sur les rétines… !). Votre précieuse expertise en glaucome m'a permis d'enfin comprendre ce qu'était cette pathologie !

Au magnifique trio des chefs de cliniques du CHU de Strasbourg : Arnaud Messerlin, Delphine Osswald et Gabrielle Gomart, quelle équipe et quelle ambiance ! **Arnaud**, merci pour tes conseils, pour ces magnifiques consults du mercredi à 30 patients (que tu as toujours conduit brillamment !), et pour toutes ces miches ! **Delphine**, quel interne ne rêverai pas d'avoir une chef de clinique aussi gentille et patiente que toi ! Merci pour ce semestre en UF3 et pour toutes les connaissances médicales que tu nous as transmises ! **Gabrielle**, ta bonne humeur et ton sourire continueront d'embellir mes journées de travail ! Ta rigueur et ton humanité sont un véritable exemple pour moi, merci !

A Pauline Heitz, Dan Dehry et Carole Henrat, merci pour votre soutien sans faille pendant mon semestre au rouge !

A mes co-internes, Arnaud, avec qui je suis très heureuse d'avoir passé la grande majorité de mon internat (et de mes DU !) merci d'avoir été si solidaire et de m'avoir supportée toutes ces années…, **Mymy**, un véritable plaisir d'avoir travaillé avec toi pendant une année et d'avoir partagé nos craquages musicaux dans le bureau des internes, **MPZ**, toi qui m'a attribué mon nouveau surnom et qui partage cette passion pour la recherche avec moi, merci pour ta motivation et ton dynamisme !, **MPO**, merci pour ce super semestre en UF1 et pour toutes les découvertes culinaires que tu nous as offert (Merci à ta femme également !), **Marion E.**, merci pour ta solidarité pendant notre semestre au rouge, **Joffrey**, merci pour ton sens de l'humour (on ne sait toujours pas si c'est du lard ou du cochon…), merci aussi à **Fredo** sans qui tous ces mails piratés nous auraient clairement manqués (ou pas, ça dépend desquels…), **Hugo** pour ta rigueur**, Clémence** pour ton sourire (et surtout ton rire)**, Emilie** pour ton enthousiasme et ta solidarité**, Vincent F.**, pour tous les doigts qu'il nous a mis dans les oreilles …, **Marion S.**, **Charlotte et Julia** pour votre bonne humeur, **Elsa, Simon, Laurent M., Nathalie et Emilia** ….

A toute l'équipe d'ophtalmologie du CHU de Strasbourg, les infirmières, les secrétaires, les orthoptistes, merci pour votre dynamisme !

A **Monsieur le Docteur Laurent Meyer,** merci pour votre accueil et votre enseignement. Votre expertise en rétine restera un exemple pour moi. **A toute l'équipe du service d'ophtalmologie de l'Hôpital de Colmar, l'équipe médicale (Jean-Seb, Pierre-Henri, Noémie, Iulia, Mickael, Dr De Korvin), les infirmières (Fabienne,** je n'aurai pas été la première à qui tu as appris à opérer un chalazion, **Angèle, Marie-Odile et Anne-Marie)** qui m'ont tant aidé pour mes premiers pas en ophtalmologie**, les secrétaires, les orthoptistes,** merci à tous pour votre chaleureux accueil.

A Monsieur le Professeur François Proust, merci pour votre accueil, votre disponibilité, merci de m'avoir épaulée dans l'écriture de ma toute première publication scientifique et d'avoir eu la patiente de la rédiger à mes côtés. **A toute l'équipe de neurochirurgie du CHU de Strasbourg, Andres** qui m'a si joliment rebaptisée « petite Léa », **Hélène, Dominique, Giorgio, Salvatore, Dorice, Irène** qui a été là au tout début de mon internat, merci pour ton aide ! **Marie des Neiges, Julien, Sasha, et surtout merci à Madeleine** pour ta solidarité, j'ai été ravie de partager ce semestre avec toi !

A Monsieur le Professeur Patrice Bourgin, merci pour votre accueil. **A toute l'équipe du centre des troubles du sommeil du CHU de Strasbourg**, votre gentillesse est sans égale, **Elisabeth, Ulker, Henri, Julie, Vincent, à l'équipe soignante, aux ASH, aux secrétaires, aux étudiants en thèse,** merci à tous pour votre bonne humeur ! **A mes co-internes** et en particuliers à **Mélodie**, qui a rempli mes journées de fous rire et, en un rien de temps, est devenue une véritable amie ! Merci également à ton adorable mari Toma et à ton magnifique bébé Belamy.

A **Ludovic**,

Merci de m'avoir accompagnée pendant toutes ces années et de m'avoir conseillée, relue, encouragée, soutenue, rassurée, écoutée (alors même que je n'étais pas l'une de tes patientes … !). D'avoir croisé ton chemin sur le quai de la gare est sans doute la plus belle chose qui me soit arrivée et tu continues à me le prouver chaque jour.

Maman, papa, merci de m'avoir permis de faire ces longues études, et d'avoir toujours été là pour moi. Le dimanche midi n'a jamais été aussi important qu'à l'approche du concours de médecine où, grâce à vous, la famille a pu si souvent être réunie !

Adrien, je ne pourrais jamais te remercier assez ! Toi qui as TOUJOURS été là, avant les concours, pendant les concours, après les concours, pour les résultats, pour les choix, pour les moments difficiles, pour les moments sympas, pour me faire des croches pattes en douce quand je ne regardais pas, …. **Joana**, je ne vois plus la famille Dormegny sans toi ! Merci pour ton humour et ta gentillesse, merci de nous avoir donné **Noa et Sacha**, aussi beaux l'un que l'autre (et je sais bien que toi, tu veilleras à ce que Noa n'en fasse pas trop, des croches pattes à Sacha !)
Ludo et Nathalie, pour votre écoute et votre patiente, pour tous ces week-ends passés à Stuttgart ou à Gérardmer que vous avez rendus si sympathiques, pour votre force à toute épreuve !
A mes sœurs Carole, pour ta disponibilité sans faille et ton écoute, **Céline**, qui a couru avec moi tous les samedis matin pendant tout mon externat, un moment qui manque beaucoup aujourd'hui, **à Sean, Tyler et Scarlett**, qui débordent tous les trois de bonne humeur et avec qui c'est un plaisir de passer du temps, **à Mumu et Laurent**, pour les soirées mémorables qu'on a passées ! (Sauf les 40 ans de Mumu pour moi…), **à Emilie et Ibra,** merci d'avoir été là et de m'avoir soutenue ! A **Jules, Lola, Léane, Oscar, Rosie,** ...

A mes amis, Océane, qui a « subit » toutes mes péripéties et tous mes moments difficiles pendant ces longues études, **Lise**, tu restes depuis 24 ans sans conteste la meilleure des amies, tu as toujours été là pour moi malgré les éloignements de la vie et je ne me lasserais jamais de discuter des heures au téléphone avec toi ! **Mano**, mon petit soleil de bonne humeur et l'une des premières personnes à qui j'ai parlé au début de la deuxième année, je suis très heureuse que nous soyons toujours aussi proches toutes les deux!, **Laetitia**, ma Léa-titia, tant d'années passées ensemble que je ne pourrais jamais oublier**, toute la team du melon, le « noyau dur » (Zoé** et son pisse-debout, **Laurence** et son bootyshake **et Justine** ou la seule personne au monde à être aussi bon public que moi !), **Max** et ses party kloepfer, **Anto** et son pantacourt basket, **Stéphane** mon voisin d'en face, **P-Y** alias Peter Pan, **Solène** pour nos incroyables vacances, **Valentine** ma partenaire de footing, **Charlotte, Clara, Olivier et Nico** (surtout pour ta barbe !!). Merci pour tous ces week-ends et toutes ces vacances qui resteront inoubliables !

TABLE DES MATIERES

LISTE DES FIGURES ET TABLEAUX **20**

1. INTRODUCTION **23**

2. ETUDE BIBLIOGRAPHIQUE **24**

2.1 LA RETINE 24

2.1.1 Définition *24*

2.1.2 Anatomie et fonctions des différentes couches rétiniennes *25*

2.1.3. La vascularisation rétinienne *29*

2.1.4 Les barrières hémato-rétiniennes et la formation de l'oedème maculaire *32*

2.2 EXPLORATIONS COMPLEMENTAIRES DE LA RETINE 37

2.2.1 Tomographie en cohérence optique *37*

2.2.2 Angiographie à la fluorescéine *39*

2.2.3 Angiographie OCT *39*

2.2.3.1 Principes généraux 39

2.2.3.2 Les algorithmes de l'OCT-A 40

2.2.3.3 L'OCT-A en face 45

2.2.3.4 Les limites actuelles 49

2.3 LE DECOLLEMENT DE RETINE RHEGMATOGENE 50

2.3.1 Généralités *50*

2.3.2 Symptômes et signes cliniques *51*

2.3.3 Traitements disponibles *53*

2.4 LES HUILES DE SILICONE 55

2.4.1 Définition *55*

2.4.2 Indications *58*

2.4.2.1 Généralités 58

2.4.2.2 La prolifération vitréorétinienne 58

2.4.3 Toxicité *62*

2.4.4 Ablation de l'huile de silicone *64*

3. PARTIE EXPERIMENTALE **65**

3.1. PROBLEMATIQUE 65

3.2 PUBLICATION 66

4. CONCLUSION **75**

5. BIBLIOGRAPHIE **77**

6. ATTESTATION SUR L'HONNEUR **82**

LISTE DES FIGURES ET TABLEAUX

Figure 1 : À gauche : Représentation schématique des couches constituant la paroi du globe oculaire (d'après le site internet de « The Angiogenesis Foundation », 2015) (1). À droite : Représentation précise des couches formant la zone de transition entre la rétine et la choroïde (d'après Nataf S. dans « Histologie de l'œil », 2006) (2).

Figure 2 : À gauche : Anatomie des couches rétiniennes (d'après Dowling J.E. dans « The Retina: An approachable part of the brian », 1978) (3). À droite : Composition cellulaire des différentes couches rétiniennes (d'après Hubel D. dans « L'œil, le cerveau et la vision, 1994) (4).

Figure 3 : La vascularisation rétinienne et orbitaire (d'après Renard J.P. dans « Glaucome Primitif à Angle Ouvert », Rapport de la Société Française d'Ophtalmologie 2014) (5).

Figure 4 : Différents types d'œdème maculaire représentés sur une tomographie en cohérence optique (OCT). A. Œdème maculaire diabétique. B. Œdème maculaire dans le cadre d'un syndrome d'Irvine-Gass. C. Œdème maculaire tractionnel secondaire à une membrane épimaculaire.

Figure 5 : Figure 5 : Kystes maculaires localisés dans la couche nucléaire interne dans un œil atteint de neuropathie optique (d'après Abegg M., 2014) (6).

Figure 6 : Tomographie en cohérence optique (OCT) maculaire normal passant par la fovéa (coupe horizontale en B-scan).

Figure 7 : Méthode d'acquisition des données et représentation du flux vasculaire rétinien par l'algorithme optical microangiography (OMAG). A gauche : clusters de B-scans réalisés à un même endroit de la rétine. Au milieu : B-scans représentant les flux vasculaires (en rouge) générés par chaque cluster par l'OMAG. A droite : Reconstruction « en face » de la vascularisation rétinienne et choroïdienne à partir des données de flux vasculaire (d'après

l'ouvrage « OCT-angiographie pratique », Carl Zeiss Meditec France et Laboratoires Théa, 2016) (7).

Figure 8 : Tomographie en cohérence optique-angiographie (OCT-A) 6x6mm réalisée sur un œil présentant des kystes maculaires. L'image représente l'analyse de la couche rétinienne superficielle sélectionnée à gauche de l'écran. Au milieu : analyse simultanée de la vascularisation rétinienne « en face » et, en dessous, des flux vasculaires (en rouge) en coupe axiale (B-scan). Les densités capillaires sont générées dans plusieurs zones délimitées par une grille Early Treatment Diabetic Retinopathy Study (ETDRS). Le détail des densités et les caractéristiques de la zone avasculaire centrale sont affichés en bas à droite. Une reconstruction structurelle « en face » de l'ensemble des couches, sans analyse de flux vasculaire, est représentée en haut à droite : les kystes forment des espaces hyporéflectifs centraux.

Figure 9 : Tomographie en cohérence optique-angiographie (OCT-A) 6x6mm des deux yeux d'une même patiente, images « en face » avec B-scan correspondant en dessous. En haut l'image structurelle sans analyse des flux, au milieu la reconstruction du plexus capillaire superficiel et en bas, celle du plexus capillaire profond. L'œil gauche (B) ne présente pas d'anomalie particulière et est représenté en comparaison de l'œil droit (A) qui présente un œdème maculaire. On note en (A) une densité capillaire superficielle importante associée à une réduction de l'aire de la zone avasculaire centrale superficielle, et une réduction de la densité du plexus capillaire profond. Le plexus capillaire profond est donc atteint au premier plan dans l'œil qui présente un œdème maculaire.

Figure 10 : Rétinographies ultra grand champ d'un œil gauche montrant une palissade rétinienne temporale supérieure (flèches blanches).

Figure 11 : Lentilles contact utilisées pour l'examen du fond d'œil ou le traitement préventif des déchirures au moyen du laser. A gauche : lentille à trois miroirs ; à droite : lentille quadrasphérique.

Figure 12 : Décollement de rétine total vu sur une échographie oculaire en mode B.

Figure 13 : Rétinographies ultra grand champ de deux patients différents atteints d'un décollement de la rétine, tomographie en cohérence optique (OCT) B-scan correspondant en dessous. A : décollement de rétine temporal épargnant la macula avec déchirure visible à 9 heures. B : décollement de rétine temporal supérieur soulevant la macula avec déchirure visible à 2 heures.

Figure 14 : A gauche : indentation sclérale temporale inférieure visualisée sur une rétinographie ultra grand champ d'un œil gauche. La rétine est bien maintenue contre l'épithélium pigmentaire rétinien grâce à la bande d'indentation. A droite : bande d'indentation circulaire emballée stérilement. La taille de la bande permet une indentation du globe oculaire sur 360°.

Figure 15 : Trocarts en place (flèches blanches) pour la réalisation d'une vitrectomie à trois voies. Le trocart temporal inférieur (cercle jaune) est la voie d'abord de l'infusion qui permet à l'opérateur de maîtriser l'entrée de solution salée dans l'œil et donc le tonus oculaire.

Figure 16 : À gauche de l'image : huile de silicone préparée pour injection intraoculaire emballée stérilement. À droite : kit pour injection intraoculaire d'huile de silicone emballé stérilement avec le matériel de connexion à la console de vitrectomie.

Figure 17 : Vue per opératoire d'un décollement de rétine total associé à une prolifération vitréorétinienne (PVR) importante, elle-même responsable de rétractions rétiniennes majeures. Le temps chirurgical visualisé correspond au pelage de la PVR à l'aide d'une pince à rétine.

Figure 18 : Complication du tamponnement intraoculaire par huile de silicone : la bulle de silicone en chambre antérieure entraine un risque d'hypertonie oculaire et de crise aiguë de fermeture de l'angle (8).

Tableau 1 : Caractéristiques des différents types d'algorithmes utilisés en tomographie en cohérence optique-angiographie (OCT-A).

1. INTRODUCTION

Le décollement de rétine (DR) résulte d'une accumulation de fluide sous la rétine neurosensorielle, entraînant un clivage entre celle-ci et l'épithélium pigmentaire rétinien (EPR). Cette affection est responsable d'un trouble visuel dont le pronostic de récupération dépend de la rapidité de sa prise en charge. Le traitement, effectué en semi-urgence, consiste en une réparation chirurgicale. Le type de chirurgie pratiqué varie en fonction du type de décollement. L'une des prises en charge existantes, réservée notamment au traitement de DR complexes, comprend l'injection intraoculaire d'huile de silicone dans le but de réaliser un tamponnement rétinien de longue durée (plusieurs mois). Au terme de la durée nécessaire de tamponnement, une seconde intervention sera nécessaire pour retirer l'huile de silicone de l'œil du patient. L'ablation de l'huile de silicone permet une amélioration de la vision dans 30 % des cas (9-11). Néanmoins, 18 à 33% des patients souffrent d'une baisse de vision profonde, même lorsque la rétine a été réappliquée de façon satisfaisante (10, 12).

Cette baisse de vision pourrait être le résultat de modifications rétiniennes microstructurelles. En effet, il a été rapporté, grâce à des enregistrements par électrorétinographie, des altérations du fonctionnement cellulaire au niveau des couches rétiniennes externes après ablation de la silicone (13). On peut également constater, à l'échelle clinique, la survenue d'œdèmes maculaires secondaires à une rupture de la barrière hématorétinienne (BHR) (11): ces œdèmes se traduisent par un épaississement rétinien, la formation de kystes intrarétiniens visualisables sur un examen par tomographie en cohérence optique (OCT) (14) et par une diffusion de produit de contraste en angiographie à la fluorescéine (15). Depuis 2012, nous disposons d'un nouvel outil d'exploration rétinienne : l'angiographie OCT (ou OCT-Angiography [OCT-A]). Il s'agit d'un examen rapide, non-invasif et facilement reproductible qui permet d'analyser la vascularisation rétinienne en couches (16). Cette technique a déjà permis de montrer la présence d'anomalies vasculaires

dans les kystes maculaires de la rétinopathie diabétique (17-19) ou dans l'œdème maculaire du pseudophake (20). Les précédentes études ont rapporté une diminution du flux capillaire dans le plexus capillaire profond (17, 21) ainsi qu'un élargissement de l'aire de la zone avasculaire centrale profonde (20).

L'objectif de notre étude était d'évaluer la fréquence de survenue des kystes maculaires après ablation de la silicone dans le décollement de rétine et d'étudier leur lien avec la récupération visuelle. L'objectif secondaire était de déterminer, à l'aide de l'OCT-A, si les densités capillaires superficielles et profondes, ainsi que les aires des zones avasculaires centrales superficielles et profondes, étaient modifiées en présence de ces kystes.

2. ETUDE BIBLIOGRAPHIQUE

2.1 La rétine

2.1.1 Définition

La rétine est un tissu oculaire dérivé, au niveau embryonnaire, des cupules optiques. Ces dernières sont issues de deux évaginations latérales du diencéphale, les vésicules optiques, qui se développent vers 22 jours de vie embryonnaire et mettent en contact le neuroépithélium encéphalique et l'ectoderme de la tête. Les interactions entre ces deux tissus sont à l'origine de l'ensemble des structures oculaires et l'invagination en doigt de gant des vésicules optiques aboutit à la formation des cupules optiques, constituées de deux feuillets : le feuillet externe et le feuillet interne. Après 6 semaines de développement, le feuillet externe évolue en épithélium pigmentaire et le feuillet interne se transforme pour constituer les différentes couches de la neurorétine, ou rétine sensorielle (1-4, 22).

2.1.2 Anatomie et fonctions des différentes couches rétiniennes

- L'épithélium pigmentaire rétinien

L'épithélium pigmentaire rétinien (EPR) représente la couche la plus externe de la rétine. Il est constitué d'une monocouche de cellules épithéliales et se caractérise par la présence de mélanosomes impliqués dans la synthèse et le stockage des pigments de mélanine. Sa situation au sein de la rétine en fait une des couches les plus importantes pour le bon fonctionnement de celle-ci.

La face externe de l'EPR repose sur une membrane basale qui fait partie de la membrane de Bruch. La membrane de Bruch est constituée d'un assemblage de fibres de collagène et, à sa face la plus externe, forme la membrane basale de la choriocapillaire. La choriocapillaire possède des capillaires avec des cellules endothéliales à fenestrations larges. Elle constitue la partie la plus interne de la choroïde, laquelle comporte une couche de vaisseaux moyens et une couche de gros vaisseaux à l'extérieur de la choriocapillaire. La choroïde repose sur la coque la plus externe de l'œil : la sclère.

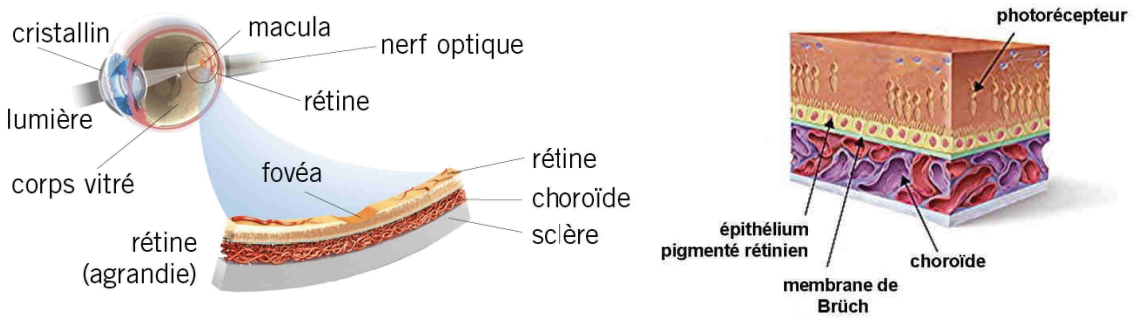

Figure 1 : À gauche : Représentation schématique des couches constituant la paroi du globe oculaire (d'après le site internet de « The Angiogenesis Foundation », 2015) (1). À droite : Représentation précise des couches formant la zone de transition entre la rétine et la choroïde (d'après Nataf S. dans « Histologie de l'œil », 2006) (2).

La face interne de l'EPR est en contact avec la neurorétine. L'intégrité de l'EPR est fondamentale pour le fonctionnement normal de la rétine, en particulier des photorécepteurs (23). Il est impliqué dans plusieurs fonctions rétiniennes majeures en raison de :

- Ses propriétés physiques de barrière hématorétinienne (BHR), qu'il forme avec l'endothélium fenestré de la choriocapillaire et la membrane de Bruch.
- Ses propriétés optiques (phagocytose et renouvellement des articles externes des photorécepteurs, stockage et métabolisme de la vitamine A, régénération des pigments visuels).
- Ses nombreuses activités métaboliques (adhésion rétinienne via des jonctions intercellulaires, régulation du transport actif et passif de nombreuses molécules entre la choroïde et les photorécepteurs via ces mêmes jonctions ainsi que des pompes ioniques).

- La neurorétine ou rétine sensorielle

La neurorétine représente une unité fonctionnelle du système nerveux central (SNC), qui permet la conversion d'un signal lumineux en influx nerveux. Elle est constituée de plusieurs « couches » bien identifiées en histologie. La répartition de ces couches varie selon que l'on se trouve proche de l'ora serrata (limite antérieure de la rétine) ou dans la région maculaire (au pôle postérieur de la rétine). Cette répartition varie peu en dehors de ces extrémités.

- *La couche des photorécepteurs*

La couche des photorécepteurs est formée de cônes, sensibles à une forte intensité lumineuse, utilisés pour la vision photopique et la vision des couleurs, et de bâtonnets, utilisés pour la vision périphérique, la détection du mouvement et la vision nocturne (scotopique). La répartition de ces deux types de cellules varie dans les différentes zones de la rétine. Au niveau de la fovéa il n'existe que des cônes et leur densité est importante (190000/mm^2). Les bâtonnets apparaissent à environ 500 µm de la fovéa et leur densité maximale est observée autour du nerf optique.

- *La limitante externe*

Il s'agit d'une zone de densification formée par des jonctions adhérentes entre les photorécepteurs et les cellules gliales de Müller. Il semblerait que ces zones d'adhérence aient des composants spécifiques au niveau des cônes.

- *La couche nucléaire externe*

Cette couche contient les corps cellulaires (partie de la cellule qui abrite le noyau) des photorécepteurs, ainsi que quelques corps cellulaires de cellules de Müller.

- *La couche plexiforme externe*

Elle est formée par les synapses entre les photorécepteurs et les cellules bipolaires et horizontales. Les axones des photorécepteurs, orientés de façon radiaire à partir de la fovéa, constituent les fibres de Henlé formant la couche des fibres de Henlé, particulièrement épaisse dans la région maculaire (50 µm). La couche plexiforme externe se rétrécit au niveau de la rétine périphérique pour ne faire que quelques micromètres. Elle contient également des prolongements de cellules gliales de Müller.

- *La couche nucléaire interne*

Elle contient quatre types de cellules différentes : les cellules gliales de Müller, les cellules horizontales, les cellules bipolaires et les cellules amacrines. Les cellules horizontales et amacrines sont des cellules d'association. Les cellules bipolaires assurent la transmission de l'influx nerveux des photorécepteurs vers les cellules ganglionnaires. Les cellules horizontales assurent la diffusion et la gestion de l'influx nerveux. Les cellules gliales de Müller ont la particularité de traverser radialement toute l'épaisseur de la rétine, leur corps cellulaire se situe au niveau de la couche nucléaire interne. Ces cellules sont essentielles à la création et au maintien de l'architecture rétinienne. Elles servent de support et de substrat pour la migration des neurones postmitotiques et la croissance de leurs axones. Elles facilitent également la

différenciation et la survie neuronale. La couche nucléaire interne s'amincit progressivement jusqu'à disparaître au niveau de la fovéa.

- *La couche plexiforme interne*

Cette couche contient les synapses entre les cellules bipolaires et amacrines et les cellules ganglionnaires. Elle est absente au niveau de la fovéa.

- *La couche des cellules ganglionnaires*

Les cellules ganglionnaires sont les neurones qui collectent l'information visuelle vers le SNC. Les dendrites de ces cellules sont connectées avec les cellules bipolaires et amacrines dans la couche plexiforme interne. Les axones convergent vers la papille, formant le nerf optique.

- *La couche des fibres optiques*

Elle est constituée des axones des cellules ganglionnaires qui forment des fibres entrelacées avec des prolongements de cellules gliales de Müller. L'épaisseur maximale de cette couche se situe autour de la papille optique, où les fibres convergent de façon radiaire. Ces fibres ne sont que rarement myélinisées.

- *La limitante interne*

Il s'agit d'une membrane basale à l'interface entre la rétine et le cortex vitréen. Celle-ci est continue sur toute la surface de la rétine et s'interrompt au niveau des bords de la papille. Les pieds des cellules gliales de Müller reposent sur cette membrane.

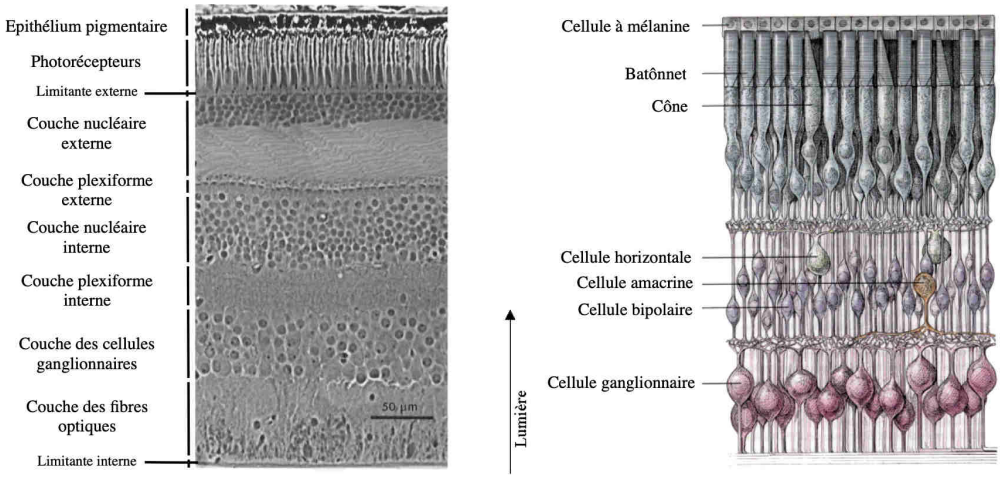

Figure 2 : À gauche : Anatomie des couches rétiniennes (d'après Dowling J.E. dans « The Retina: An approachable part of the brian », 1978) (3). À droite : Composition cellulaire des différentes couches rétiniennes (d'après Hubel D. dans « L'œil, le cerveau et la vision, 1994) (4).

2.1.3. La vascularisation rétinienne

Il existe deux systèmes vasculaires : le système vasculaire rétinien et le système vasculaire choroïdien (5).

- Le système vasculaire rétinien

Ce système est alimenté par l'artère centrale de la rétine. Celle-ci provient de l'artère ophtalmique dans 50% des cas et de l'artère ciliaire longue médiale dans 38% des cas. L'ensemble trouve toujours son origine dans l'artère carotide interne (24). L'artère centrale de la rétine pénètre la face inférieure du nerf optique 5 à 15 mm en arrière du globe oculaire pour émerger, à l'issue de son trajet intraneural, au niveau de la papille. Elle se divise ensuite en branches terminales qui se divisent en collatérales. Des divisions se répètent de façon dichotomique jusqu'aux capillaires rétiniens, issus des derniers vaisseaux collatéraux. Le drainage est assuré par la veine rétinienne qui débouche dans la veine ophtalmique supérieure.

Sur le plan tissulaire, les vaisseaux rétiniens sont situés dans la couche des fibres optiques. On sait par ailleurs grâce à l'OCT-A que le réseau capillaire rétinien est organisé en

plusieurs plexus capillaires au niveau des couches rétiniennes internes. Selon les appareils de mesure, il est possible de distinguer deux ou trois de ces couches. Généralement, on distingue un plexus capillaire superficiel (superficial capillary plexus [SCP]), étendu entre la membrane limitante interne et la couche plexiforme interne, et un plexus capillaire profond (deep capillary plexus [DCP]), étendu entre la couche plexiforme interne et la couche plexiforme externe. Sur certains appareils, il est possible de séparer, au sein du complexe vasculaire profond, un plexus capillaire intermédiaire et un plexus capillaire profond (16).

La zone avasculaire centrale (foveal avascular zone [FAZ]), correspond à une zone dépourvue de capillaires rétiniens dont la taille est variable selon les individus (même en l'absence de pathologie maculaire) et selon la couche rétinienne au sein de laquelle elle est mesurée (16). Dans une récente étude portant sur des yeux sains, l'aire de la FAZ, mesurée à l'aide de l'OCT-A, était significativement plus grande au niveau de la couche rétinienne profonde contenant le DCP qu'au niveau de la couche superficielle contenant le SCP (0,495 mm^2 contre 0,266 mm^2 ; $p<0,0001$). Il n'existait par ailleurs aucune corrélation entre l'âge des individus et l'étendue de ces deux FAZ (25).

- Le système vasculaire choroïdien

La vascularisation choroïdienne provient de branches de l'artère ophtalmique. Ces branches, les artères ciliaires postérieures, se divisent en artères ciliaires longues et courtes qui pénètrent dans la sclère en arrière des veines vortiqueuses pour donner les artères choroïdiennes.

Le débit vasculaire choroïdien est l'un des plus important de l'organisme (500 à 2000 ml/min), 10 fois supérieur au débit vasculaire de la substance grise cérébrale et 4 fois supérieur au débit cardiaque. Le système vasculaire choroïdien est responsable, de façon indirecte, de l'apport en nutriments et en oxygène au niveau de la rétine externe et en particulier au niveau des photorécepteurs (la rétine externe ne comporte aucun réseau capillaire nourricier).

Cependant, ce débit sanguin très élevé ne s'explique pas seulement par les besoins métaboliques de la rétine. En effet, l'extraction en oxygène est faible au niveau de la choroïde puisque la pression veineuse choroïdienne en oxygène représente 97% de la pression artérielle choroïdienne en oxygène (dans la rétine la pression veineuse en oxygène représente 62% de la pression artérielle en oxygène). Un autre rôle de ce débit sanguin élevé pourrait être le maintien de l'homéothermie rétinienne. En effet, les sangs artériel et veineux choroïdiens s'écoulent dans le même sens au niveau du globe oculaire. Ce système pourrait agir comme un échangeur thermique, permettant de dissiper la chaleur induite par l'entrée de la lumière dans le globe oculaire. Somme toute, les mécanismes de régulation du débit choroïdien ne sont pas encore tout à fait compris. On sait que le diamètre des vaisseaux, et donc le débit sanguin choroïdien, est régulé par le système nerveux autonome (lors des variations de pression artérielle systémique notamment), le système hormonal (via un récepteur aux minéralocorticoïdes) et par les modifications de pression intraoculaire (la baisse du débit choroïdien est proportionnelle à l'augmentation de la pression intraoculaire) (26, 27). Bien qu'il n'existe pas d'autorégulation du débit choroïdien, il semble qu'une régulation indépendante de la pression de perfusion oculaire (PPO) puisse survenir dans certaines situations puisque les vaisseaux choroïdiens ont montré une capacité de régulation du débit en contexte de PPO abaissée (impliquant le système de la L-arginine/nitric oxide) (28).

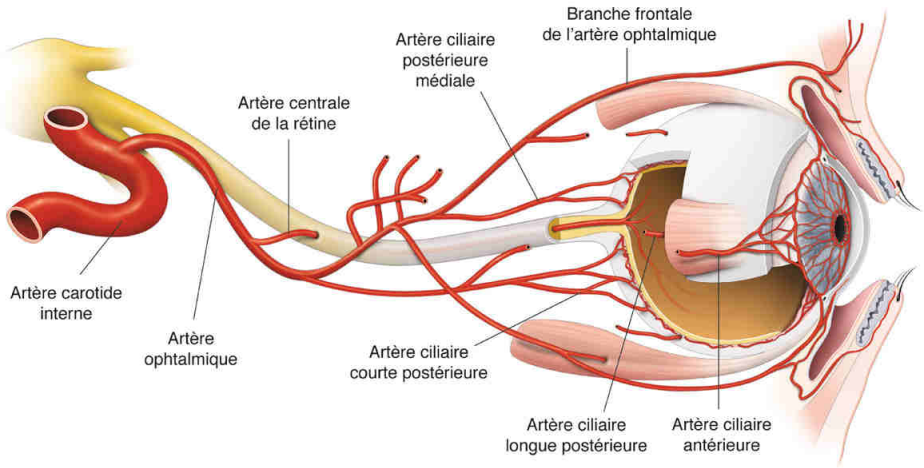

Figure 3 : La vascularisation rétinienne et orbitaire (d'après Renard J.P. dans « Glaucome Primitif à Angle Ouvert », Rapport de la SFO 2014) (5).

2.1.4 Les barrières hémato-rétiniennes et la formation de l'oedème maculaire

Les barrières hémato-rétiniennes (BHR) contrôlent l'échange entre la circulation sanguine et le parenchyme rétinien.

- La barrière hémato-rétinienne interne

Elle est définie par l'unité neurovasculaire que forment l'endothélium des vaisseaux rétiniens, les péricytes, les cellules musculaires lisses et la glie périvasculaire (astrocytes, cellules de Müller et microglie). Elle régule le flux sanguin des vaisseaux intrarétiniens et l'activité synaptique.

- La barrière hémato-rétinienne externe

Elle est composée de trois couches : l'endothélium fenestré de la choriocapillaire, la membrane de Bruch et l'EPR.

- L'œdème maculaire

L'œdème maculaire se définit comme un épaississement de la rétine maculaire lié à l'accumulation de liquide extracellulaire dans un compartiment habituellement virtuel (29).

Cet œdème peut survenir secondairement à une rupture de la BHR liée à une altération des protéines des jonctions serrées entre les cellules endothéliales des capillaires (BHR interne) ou entre les cellules de l'EPR (BHR externe). Ces ruptures peuvent être provoquées par le biais de facteurs hormonaux comme le Vascular Endothelial Growth Factor (VEGF). On connait un certain nombre de facteurs déclenchant ou aggravant la rupture de la BHR :

- Les facteurs vasculaires

Les phénomènes d'occlusions capillaires qui surviennent dans des pathologies comme le diabète ou l'occlusion de la veine centrale de la rétine (OVCR) sont à l'origine d'un dérèglement du flux sanguin et de l'altération des jonctions serrées entre les cellules endothéliales.

- Les facteurs inflammatoires

En réponse à une atteinte rétinienne d'origine inflammatoire, des facteurs tels que le VEGF, l'insulin-like growth factor 1 (IGF-1) ou le platelet-derived growth factor (PDGF) sont libérés, aggravant la perméabilité vasculaire (30). L'adhésion et la stase leucocytaire, outre qu'elles aggravent l'inflammation locale, provoquent une ischémie capillaire et favorisent la perméabilité vasculaire (31). C'est le phénomène survenant dans l'oedème du pseudophake ou syndrome d'Irvine-Gass.

- Les facteurs métaboliques

D'autres voies peuvent entraîner une surexpression de VEGF via un stress oxydatif ou l'activation de protéines kinases C comme les produits avancés de la glycation dans le cas de l'œdème maculaire diabétique.

Certains œdèmes peuvent survenir sans rupture de la BHR et pourtant se présenter également sous la forme d' un épaississement rétinien avec des logettes kystiques intrarétiniennes (29). Il s'agit notamment des œdèmes :

- tractionnels, causés par certaines membranes épimaculaires ou dans le cadre de syndromes de traction vitréomaculaire.
- D'origine dégénérative. Ils sont liés à une perte d'adhésion entre les cellules rétiniennes (rétinoschisis du myope fort ou lié à l'X).
- Liés à une atteinte des cellules de l'EPR. L'altération de la capacité de réabsorption du liquide intrarétinien par les cellules de l'EPR est le mécanisme impliqué. Il s'agit du type d'œdème observé dans les choriorétinopathies séreuses centrales ou les épithéliopathies rétiniennes diffuses.
- Liés à une altération de la fonction des cellules de Müller. Les cellules de Müller possèdent des aquaporines transmembranaires impliquées dans l'élimination de l'excès d'eau dans la rétine. En cas d'altération de ce système on peut observer une inversion des flux et un œdème intracellulaire.

Enfin certains œdèmes sont dits « mixtes » lorsque les deux mécanismes sont impliqués (avec et sans rupture de la BHR). L'exemple le plus fréquemment rencontré en clinique est celui de l'œdème maculaire diabétique dont la formation peut être liée à plusieurs facteurs (inflammatoires, vasculaires, tractionnels …).

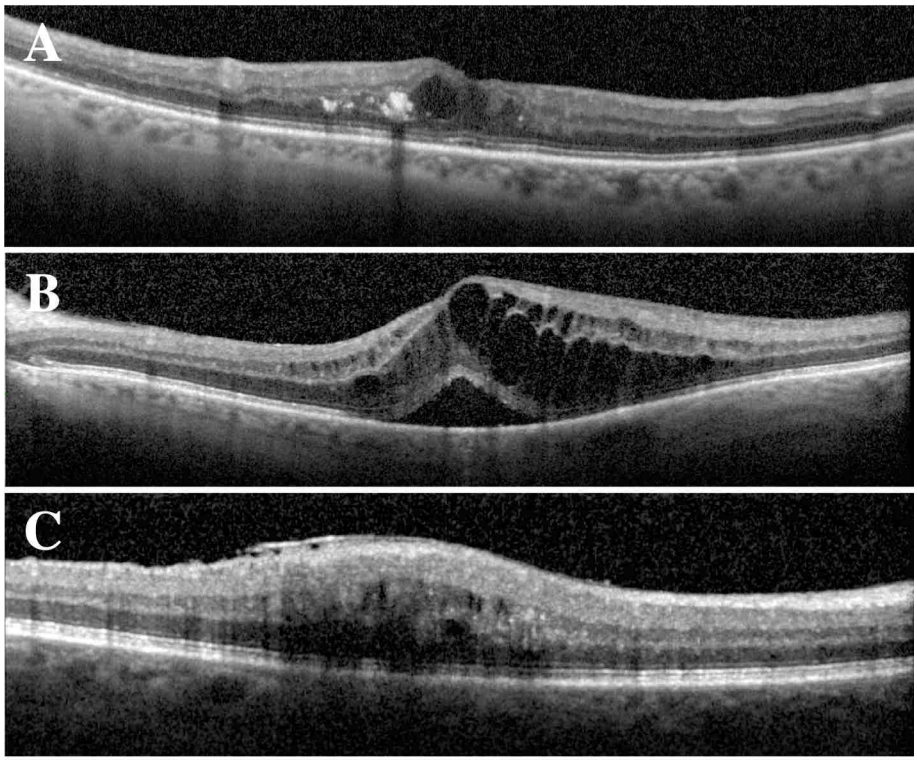

Figure 4 : Différents types d'œdème maculaire représentés sur une tomographie en cohérence optique (OCT). A. Œdème maculaire diabétique. B. Œdème maculaire dans le cadre d'un syndrome d'Irvine-Gass. C. Œdème maculaire tractionnel secondaire à une membrane épimaculaire.

Récemment, l'équipe d'Abegg et al. a décrit une forme d'œdème intrarétinien particulière (6, 32). Les auteurs ont rapporté une série de 180 yeux atteints de neuropathies optiques d'origines diverses (ischémique, compressive, héréditaire, inflammatoire, toxique ou indéterminée) dans laquelle 16 yeux (8,8%) présentaient un « œdème maculaire microkystique » caractérisé par la présence de kystes intrarétiniens limités au niveau de la couche nucléaire interne. Ces kystes étaient plutôt localisés dans le cercle périfovéolaire, au niveau de la zone de densité maximale des corps cellulaires des cellules de type « midget cells » (un type particulier de cellules ganglionnaires) (33). Ils étaient associés à un amincissement de la couche des cellules ganglionnaires et de la couche des fibres optiques en OCT. Leur agencement pouvait être corrélé à la distribution du tractus des fibres optiques et à des zones

de perte en fibres nerveuses. De façon intéressante, tous les yeux qui présentaient des kystes bilatéraux avaient une neuropathie optique bilatérale. Quelques années plus tard, une autre étude rapportait une série d'yeux atteints de neuropathie optique glaucomateuse et décrivait la présence d'un œdème maculaire microkystique dans 2,8% des cas. Cet œdème était associé à une perte en fibres nerveuses et en cellules ganglionnaires. Il existait une corrélation négative entre l'épaisseur de la couche nucléaire interne et la sévérité du glaucome (34).

L'origine de l'œdème maculaire microkystique n'est pas connue à ce jour mais certaines hypothèses peuvent être formulées. Sur un modèle histologique de primates, des lésions kystiques similaires ont déjà été décrites (35). Celles-ci avaient été détectées plusieurs années (plus de deux ans) après l'évolution d'une atrophie optique, en association avec une perte cellulaire progressive dans la couche nucléaire interne. Leur évolution, bien qu'assez lente, semblait se poursuivre même dans les yeux qui présentaient une neuropathie optique inactive. Plus tard, Wolff et al. ont réalisé un examen par angiographie à la fluorescéine sur une série d'yeux atteints d'atrophie optique et qui présentaient un œdème maculaire microkystique : ils ont rapporté une absence de diffusion du colorant au niveau des kystes (36). L'ensemble de ces observations sont en faveur d'une origine dégénérative, plutôt que vasculaire ou inflammatoire du phénomène décrit. L'épaississement de la couche nucléaire interne secondaire à la présence des kystes n'est donc probablement pas lié à une rupture de la BHR mais secondaire à une accumulation de fluide par défaut de drainage liquidien au niveau de la rétine interne (6, 32). Les cellules de Müller étant impliquées dans l'absorption du fluide intrarétinien au niveau de la rétine interne (37), Abegg et al. ont suggéré que la présence des kystes pouvaient être le reflet d'une dégénérescence transcellulaire rétrograde des cellules de Müller.

D'autres hypothèses ont été formulées ensuite : une étude a rapporté un œdème maculaire microkystique chez 20% des patients atteints d'une neuromyélite optique (38), expliquant cette prévalence par le fait qu'en plus du phénomène de dégénérescence transcellulaire rétrograde

des cellules de Müller, la présence des anticorps anti aquaporines 4 (due à la neuromyélite optique), pouvait être un facteur aggravant le trouble de résorption du fluide intrarétinien (38). Par ailleurs, alors que Abegg et al. supposaient que la présence d'une neuropathie optique était nécessaire pour le développement d'un œdème maculaire microkystique, des kystes d'allure similaire ont été décrits en dehors de toute neuropathie optique. C'est le cas de 42% des yeux opérés de membranes épirétiniennes maculaires d'après une récente étude (39). C'est également le cas après ablation d'huile de silicone dans le traitement du décollement de rétine chez quelques patients (40), ce dont nous discuterons plus longuement grâce aux résultats de notre étude.

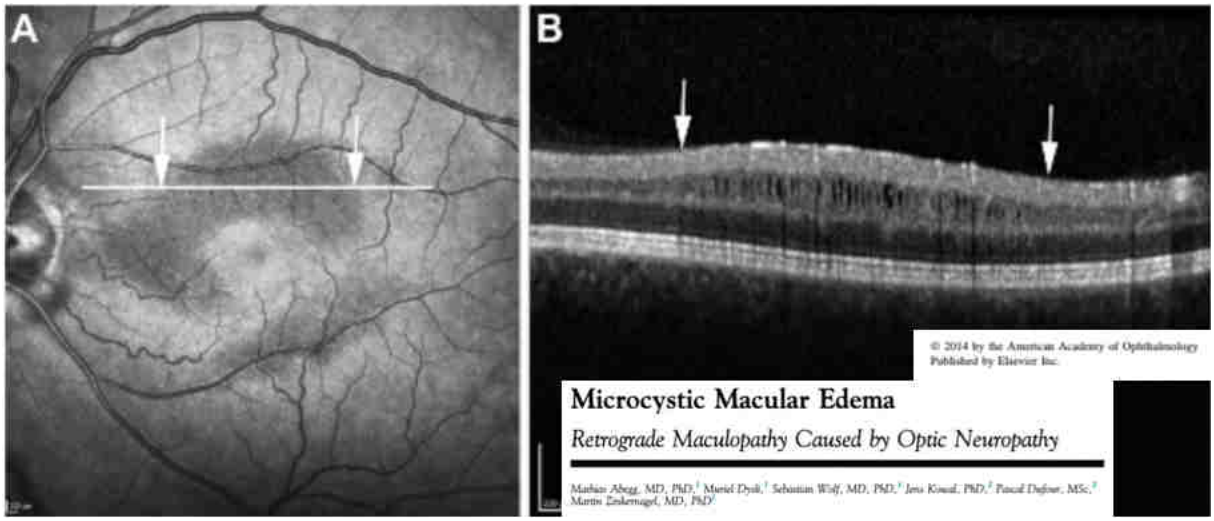

Figure 5 : Kystes maculaires localisés dans la couche nucléaire interne dans un œil atteint de neuropathie optique (d'après Abegg M., 2014) (6).

2.2 Explorations complémentaires de la rétine

2.2.1 Tomographie en cohérence optique

La tomographie par cohérence optique en domaine spectral (ou spectral domain optical coherence tomography (SDOCT), sur le marché depuis 2007, utilise une diode supraluminescente émettant une longueur d'onde située dans le proche infrarouge (840 nm

environ) pour obtenir *in vivo* des images en coupe optique de la rétine. L'intensité de la lumière rétrodiffusée est mesurée sur le plan axial après avoir été filtrée par l'appareil. Les variations d'intensité peuvent être modélisées graphiquement (mesure unidimensionnelle) ; la coupe issue d'une telle mesure sur le plan axial est appelée « A-scan ». C'est la réalisation de multiples A-scans adjacents qui permet d'obtenir une image en deux dimensions. Les coupes transverses alors obtenues correspondent à des « B-scans ». Grâce aux coupes en B-scan il est possible d'analyser la jonction vitréorétinienne, de visualiser les différentes couches du tissu rétinien et sous-rétinien ainsi que leurs modifications. Il est également possible d'évaluer l'épaisseur rétinienne. Les dernières avancées technologiques ont permis une amélioration de la vitesse d'acquisition des A-scans (passant de 512 A-scans à plus de 4000 A-scans par coupe) et de la résolution transversale et longitudinale des images obtenues (passant de 10 à 3-7 µm). Les techniques de sommation d'images et de moyennage de plusieurs images similaires acquises sur le même plan de coupe ont permis d'augmenter le rapport « signal sur bruit » et d'obtenir une qualité d'image toujours meilleure. Il est également possible, à partir de plusieurs B-scans adjacents, d'obtenir une image en trois dimensions du tissu rétinien (C-scan) (41).

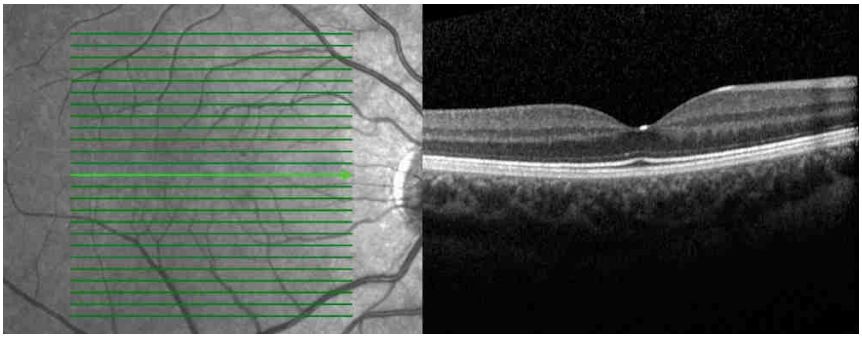

Figure 6 : Tomographie en cohérence optique (OCT) maculaire normal passant par la fovéa (coupe horizontale en B-scan).

2.2.2 Angiographie à la fluorescéine

L'angiographie à la fluorescéine est un examen permettant la visualisation de la vascularisation du fond d'œil en temps réel, par l'injection intraveineuse d'un colorant, la fluorescéine, dans une veine de l'avant-bras. L'examen consiste ensuite à envoyer en direction du fond d'œil une lumière de 465-490 nm (bleue) qui va exciter la fluorescéine. La fluorescence de la fluorescéine émet alors à 520-530 nm (vert). En situation normale, la paroi des vaisseaux et des capillaires rétiniens n'est pas franchie par la fluorescéine, ce qui permet de les visualiser et de réaliser une véritable cartographie de la vascularisation du fond d'œil. En situation pathologique l'observation du parcours du colorant aide au diagnostic. On peut noter une diffusion à travers la paroi des vaisseaux en cas de rupture de la BHR ou une absence de fluorescence par effet masque d'une structure située en avant des vaisseaux rétiniens comme une hémorragie pré-rétinienne (42). Il s'agit d'un examen invasif et dont les effets secondaires peuvent être mineurs (nausées, vomissements) et, plus rarement, majeurs (œdème de Quincke, choc anaphylactique) (43).

2.2.3 Angiographie OCT

2.2.3.1 Principes généraux

L'angiographie OCT (ou OCT-Angiography [OCT-A]) est un outil récent qui permet une analyse dynamique et tridimensionnelle des vaisseaux rétiniens sans injection de produit de contraste. Cette analyse, précise, reproductible et non invasive trouve sa place dans l'évaluation et la prise en charge de nombreuses pathologies affectant la microvascularisation rétinienne et/ou choroïdienne (néovaisseaux choroïdiens, maculopathie diabétique, occlusions veineuses centrales ischémiques …).

L'examen repose sur la réalisation d'OCT B-scans séquentiels en coupe transversale, avec plusieurs acquisitions successives (jusqu'à quatre) en un seul et même endroit de la rétine

(44). La comparaison du signal mesuré entre deux B-scans consécutifs réalisés en un même endroit permet de définir les zones qui présentent un changement de signal tomographique au cours du temps et celles qui n'en présentent pas. Ces changements sont attribués au mouvement de particules diffractantes, telles que les érythrocytes, au sein des capillaires rétiniens. Ils permettent de détecter le flux à l'intérieur des capillaires, et ainsi de déduire l'emplacement des vaisseaux sanguins (traduit sur l'image par une hyperréflectivité) (44). Les éléments fixes étant supprimés de l'image (représentés par une hyporéflectivité), ce n'est pas la paroi des vaisseaux sanguins qui est visualisée sur l'examen mais bien le flux circulant à l'intérieur. Cette analyse dynamique de la maille vasculaire rétinienne et choroïdienne est réalisée grâce à une vitesse d'acquisition particulièrement élevée (de 68,000 à 100,000 A-scans par seconde) et à une amélioration constante des algorithmes permettant d'analyser ces modifications de signal.

2.2.3.2 Les algorithmes de l'OCT-A

Différents algorithmes peuvent être utilisés en OCT-A. Chaque algorithme, et l'image angiographique qui s'y associe, repose sur une interprétation différente des modifications du signal rétinien (45). On dénombre trois catégories d'algorithmes : ceux qui sont basés sur la variation d'intensité du signal (« speckle variance OCT » et « split-spectrum amplitude-decorrelation angiography » [SSADA]), ceux qui sont basés sur la variation de phase du signal (« phase variance OCT ») et ceux basés sur les deux composantes à la fois (« optical angiography » [OAG] et « optical microangiography » [OMAG]). Leurs caractéristiques (historique de développement, principe de fonctionnement, avantages et inconvénients) sont résumées dans le Tableau 1.

Types d'algorithmes	Basés sur la **variation de l'intensité** du signal OCT	Basés sur la **variation de la phase** du signal OCT	Basés sur le **signal complexe** de l'OCT (variation d'intensité et de phase)
Algorithmes existants en ophtalmologie	- Speckle variance OCT - Split-spectrum amplitude-decorrelation angiography (SSADA)	- Phase variance OCT	- Optical angiography (OAG) - Optical microangiography (OMAG)
Historique	<u>Speckle variance OCT :</u> - *2005* : Permet la détection de flux *in vitro* (dans un tube à essai) et *in vivo* (sur peau de hamster) à l'aide du time domain OCT (TDOCT)(46) - *2008* : Permet la détection de flux sanguin *in vivo* chez l'homme (microvaisseaux cutanés) à l'aide du Fourier domain OCT (FDOCT) (47) - *2012* : Application en imagerie rétinienne *in vivo* chez l'homme (swept source OCT [SSOCT]) (48) - *2014* : Suivi de télangiectasies maculaires de type 2 chez l'homme (SSOCT) (49) - *2015* : Angiographie rétinienne en temps réel chez l'homme (49) <u>SSADA :</u> - 2003 : Imagerie OCT *in vivo* chez l'homme (microvascularisation cutanée) - *2012* : Imagerie 3D de la vascularisation du pôle postérieur *in vivo* chez l'homme (50)	- *1998* : Première image (non rétinienne) de flux sanguin en TDOCT (51) - *2003* : Vidéos du flux sanguin rétinien et choroïdien en spectral domain (SDOCT) *in vivo* chez l'homme : détection des limites des vaisseaux et de la direction du flux (52) ; imagerie en temps réel par « Doppler couleur » du flux vasculaire rétinien (direction et pulsatilité) (53) - *2006* : Première **OCT-A** *in vivo* chez l'homme offrant des données volumétriques, une segmentation des couches rétiniennes et une visualisation « en face » du réseau vasculaire rétinien et choroïdien (vitesse d'acquisition : 18 700 A-scans par seconde). Les données sont obtenue grâce à la compensation des mouvements axiaux spontanés de l'œil, réduisant l'interférence de tels mouvement avec la mesure du flux sanguin (54).	- *2007* : Utilisation de l'OAG en OCT-A (55) - *2010* : Utilisation de l'OMAG en OCT-A (56)

Principe	<u>Speckle variance OCT</u> : - Mesure de la **réflectivité** des particules en mouvement (acquisition pixel par pixel en fonction du temps) - Méthodes d'analyse spatiale : <u>En TDOCT</u> c'est la variation de l'intensité du signal dans le temps qui est traduite par un changement d'intensité en profondeur sur une image. <u>En FDOCT</u> c'est la variation d'intensité au sein des B-scans qui donne une dimension spatiale. <u>SSADA</u> : - Utilise une méthode de décorrélation du signal entre deux B-scans (analyse la différence des valeurs des pixels sur les images obtenues par mesures répétées). Il analyse ainsi les variations locales d'intensité du signal et distingue différentes régions de flux rétinien. - Il réalise ces mesures sur des bandes réduites du spectre lumineux (analyse en « split spectrum »). - Il calcule une moyenne des valeurs de décorrélation qu'il a mesurées séparément dans chaque bande pour visualiser les vaisseaux sanguins.	- Détection du flux sanguin par un **changement de phase du signal**, ou « Doppler shift », de la lumière rétrodiffusée par rapport à la fréquence porteuse, ou « carrier frequency » (45) <u>En TDOCT :</u> - Mesure la vélocité du flux sanguin s'écoulant dans la même direction que le faisceau OCT (tissu sous-cutané) au cours du temps (dimension temporelle seule) (57) <u>En spectral domain OCT (SDOCT):</u> - Ajout de la dimension spatiale grâce à l'évaluation du changement de phase entre deux A-scans adjacents (52)	- Basés sur les **changements relatifs** de fréquence du signal OCT **par rapport au signal induit par le tissu statique en arrière-plan**. Ces changements de fréquences sont attribués à la fois au « Doppler shift » et aux modifications de rétrodiffusion lumineuse induites par les mouvements de particules entrant et sortant dans le volume de la sonde OCT <u>Particularités de l'OMAG :</u> - Algorithme à « ultra haute sensibilité » qui **tient compte de l'hétérogénéité** des tissus et des flux sanguins caractérisée par une réflectivité fluctuante au cours du temps (donc au cours de la réalisation des scans). - Opère des soustractions de type filtre passe-haut le long d'un axe lent (filtre additionné au filtre passe-haut qui était déjà utilisé par l'OAG le long d'un axe rapide) - Augmente le temps d'intervalle entre deux B-scans

Avantages	Tous les algorithmes : - Performants pour la **détection des régions avec un flux élevé** (détection d'une variation d'intensité du signal importante) SSADA : - Réduction du « bruit » du signal dépendant du spectre lumineux - Analyse régionale des variations d'intensité (cartographie)	Tous les algorithmes : - Performants pour la **détection des régions avec un flux faible** (entraînant uniquement une variation de phase du signal) - **Rapidité d'acquisition** élevée (réduction du temps nécessaire pour la réalisation de l'examen) - **Densité des A-scans élevée** (augmentation de la résolution de l'image)	Tous les algorithmes : - **Amélioration du contraste pour les signaux de faible ratio « signal sur bruit »** par rapport au Doppler OCT. Le signal du flux apparait sur un plan profond « négatif », sans bruit de fond (moins vrai pour les signaux avec un haut ratio signal sur bruit) (58). Particularités de l'OMAG : - Très **sensible aux flux lents (capillaires)** grâce à l'augmentation du temps d'intervalle entre deux B-scans - Indépendant de l'orientation du faisceau incident
Inconvénients	Tous les algorithmes : - **Difficultés pour la détection des régions avec un flux lent** (qui n'entraîne pas toujours une modification de l'intensité du signal mais seulement de sa phase) SSADA : - Diminution de la résolution axiale	Tous les algorithmes : - **Dépendants de l'orientation du faisceau incident** (certains vaisseaux rétiniens sont indétectables) - Détection de **flux sanguin lent difficile** lorsque le temps d'acquisition entre deux A-scans est réduit (vitesse d'acquisition supérieure à celle du flux) - Image parasitée par les changements de phases induits par l'**hétérogénéité du tissu environnant** (malgré densité élevée des A-scans) (45)	OAG : - Considère les tissus et les flux comme optiquement **homogènes** ; le risque de chevauchements entre les fréquences issues du tissu en arrière-plan et l'effet Doppler induit par les particules dont le mouvement est très lent entraîne une **réduction de la sensibilité de détection des petits vaisseaux (capillaires rétiniens)**

Tableau 1 : Caractéristiques des différents types d'algorithmes utilisés en tomographie en cohérence optique-angiographie (OCT-A).

Récemment, Zhang et al. ont comparé les performances de ces différents algorithmes dans la réalisation d'images rétiennes normales et pathologiques (45). Les algorithmes basés sur l'analyses des données complexes de l'OCT (comme l'OMAG) semblent apporter les meilleurs résultats visuels du réseau microvasculaire rétinien en termes de contraste, de connectivité vasculaire et de rapport « signal sur bruit ». Chacun des algorithmes présentés ci-dessus présentent des avantages et inconvénients inhérents aux principes physiques sur lesquels ils reposent et à leur application sur l'anatomie et la physiologie de la rétine humaine. Dans le futur, une combinaison de ces algorithmes pourrait être imaginée afin d'améliorer le contraste des imageries OCT-A ainsi que la quantification des modifications vasculaires qui pourrait être mesurée dans de nombreuses pathologies rétiniennes. L'algorithme dont est équipé l'OCT-A qui a servi à la réalisation de notre étude fait partie des algorithmes « ultra haute sensibilité », basés sur le signal complexe de l'OCT (OMAG).

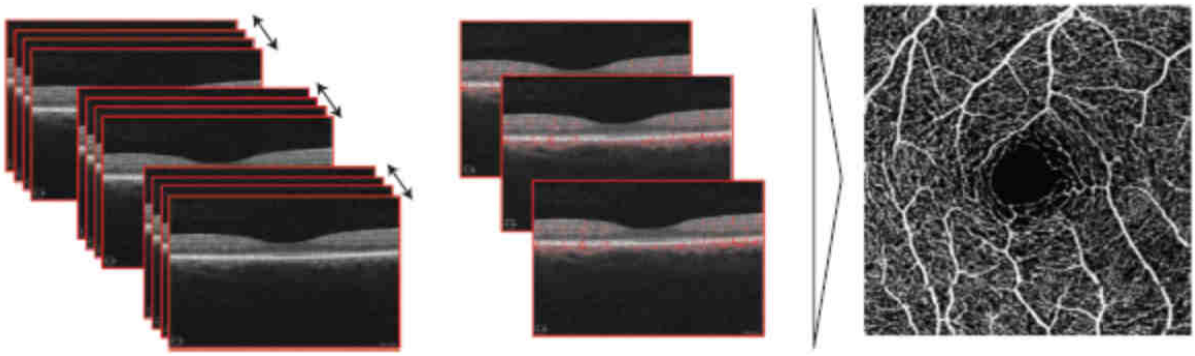

Figure 7 : Méthode d'acquisition des données et représentation du flux vasculaire rétinien par l'algorithme optical microangiography (OMAG). A gauche : clusters de B-scans réalisés à un même endroit de la rétine. Au milieu : B-scans représentant les flux vasculaires (en rouge) générés par chaque cluster par l'OMAG. A droite : Reconstruction « en face » de la vascularisation rétinienne et choroïdienne à partir des données de flux vasculaire (d'après l'ouvrage « OCT-angiographie pratique », Carl Zeiss Meditec France et Laboratoires Théa, 2016) (7).

2.2.3.3 L'OCT-A en face

La représentation angiographique du flux lors de la réalisation d'un OCT-A peut être réalisée de différentes façons. En effet, l'OCT-A enregistre et associe automatiquement les données de l'OCT structurel avec les données du flux, et ce dans les trois dimensions de l'espace. De telles données volumétriques sont enregistrées numériquement et stockées dans la mémoire de l'ordinateur de l'OCT-A. Les informations stockées peuvent être visualisées a posteriori par de multiples approches sans avoir à réaliser de nouvelles acquisitions. L'image dite « en face » résulte d'un découpage en profondeur de la rétine sous la forme de colonnes de voxels et représente, pour chacune des colonnes, le voxel le plus hyperéflectif de la colonne. La réflectivité maximale de chaque colonne est ainsi projetée sur une image plane et nommée « projection d'intensités maximales ». Cette méthode est sensible au flux provenant des petits vaisseaux, mais elle l'est également à certaines valeurs aberrantes (le « bruit ») qui parasitent l'image. Une autre technique utilisée consiste à représenter la moyenne des intensités de chaque colonne : bien que moins sensible au bruit, elle est également moins sensible au flux provenant des petits vaisseaux.

L'imagerie en face est intéressante puisqu'elle apporte une représentation simplifiée du flux, telle qu'elle serait visualisée lors de l'examen du fond d'œil, sans nécessité de manipulation supplémentaire pour l'utilisateur. Néanmoins, cela suppose que la segmentation soit correcte, ce qui n'est pas toujours le cas lorsque la rétine est pathologique. L'information relative à la profondeur du tissu est perdue, puisque c'est une image en deux dimensions. Grâce à l'acquisition en trois dimensions de l'OCT-A il est possible de ne représenter que certains plexus capillaires rétiniens individuellement sur l'imagerie en face et de visualiser leur localisation anatomique au niveau des couches rétiniennes grâce à l'OCT-B structurel réalisé dans le même temps. De façon standardisée, l'OCT-A segmente une couche rétinienne superficielle qui est située entre la membrane limitante interne et la couche plexiforme interne

(elle contient le plexus capillaire superficiel) et la couche rétinienne profonde qui est située entre la couche plexiforme interne et la couche plexiforme externe (elle contient le plexus capillaire profond). En réalité, ces deux plexus ne correspondent pas à une projection spécifique depuis une couche rétinienne mais plutôt à une suppression des projections autour de leur localisation. A partir de cette segmentation, il est possible d'évaluer leur densité séparément. La densité chiffrée peut être mesurée automatiquement par l'OCT-A à partir de l'angiographie obtenue par l'OMAG et correspond au pourcentage d'hyperréflectivité représentant des capillaires par rapport à l'image totale. Cette densité étant variable en fonction des zones du fond d'œil, elle est calculée dans plusieurs zones différentes, séparées selon une grille Early Treatment Diabetic Retinopathy Study (ETDRS). Cependant, certains appareils ne sont pas équipés de la fonction permettant de mesurer automatiquement la densité du plexus capillaire profond, comme c'est le cas pour celui utilisé dans notre étude (CIRRUS HD-OCT 5000®, Carl Zeiss Meditec®). Il est alors possible, comme nous le proposons, d'utiliser un logiciel de traitement d'image, tel que ImageJ®, pour créer un algorithme entrainé et semi-automatisé capable de calculer la densité du plexus capillaire profond (17, 59). L'étendue de la zone avasculaire centrale rétinienne (position, dimensions et surface) est également calculée automatiquement au niveau de la couche rétinienne superficielle par l'ensemble des appareils disponibles. Encore une fois, au niveau de la couche rétinienne profonde, seuls les appareils équipés de l'algorithme adéquat renseignent les caractéristiques de zone avasculaire centrale profonde. Pour les autres, comme c'est le cas dans notre étude, la surface de la zone avasculaire peut également être mesurée sur ImageJ® (60).

L'imagerie en face du flux dans la choriocapillaire est possible grâce à la segmentation de l'EPR et de la membrane de Bruch et à la projection effectuée à quelques millimètres sous l'EPR. La choriocapillaire étant extrêmement fine, sa détection entraîne une augmentation du risque d'erreur de segmentation par l'appareil lors de l'acquisition.

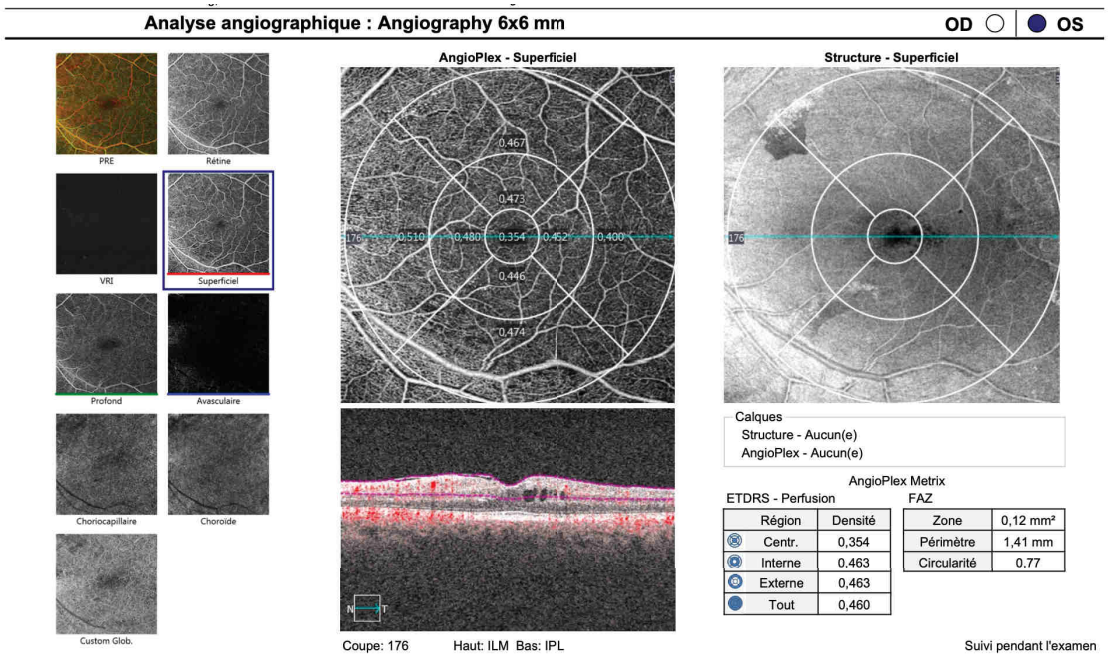

Figure 8 : Tomographie en cohérence optique-angiographie (OCT-A) 6x6mm réalisée sur un œil présentant des kystes maculaires. L'image représente l'analyse de la couche rétinienne superficielle sélectionnée à gauche de l'écran. Au milieu : analyse simultanée de la vascularisation rétinienne « en face » et, en dessous, des flux vasculaires (en rouge) en coupe axiale (B-scan). Les densités capillaires sont générées dans plusieurs zones délimitées par une grille Early Treatment Diabetic Retinopathy Study (ETDRS). Le détail des densités et les caractéristiques de la zone avasculaire centrale sont affichés en bas à droite. Une reconstruction structurelle « en face » de l'ensemble des couches, sans analyse de flux vasculaire, est représentée en haut à droite : les kystes forment des espaces hyporéflectifs centraux.

Concernant l'analyse des œdèmes maculaires, dont notre étude a fait l'objet, l'OCT en face permet une analyse très satisfaisante avec la possibilité d'apprécier les anomalies vasculaires associées, donnant ainsi une orientation sur l'étiologie de l'œdème. L'analyse du plexus capillaire profond prend toute son importance dans l'imagerie des œdèmes maculaires. En effet, celui-ci est au premier plan de l'atteinte microvasculaire associée aux œdèmes maculaires. De plus, il ne peut être visualisé sur l'angiographie à la fluorescéine (17, 21).

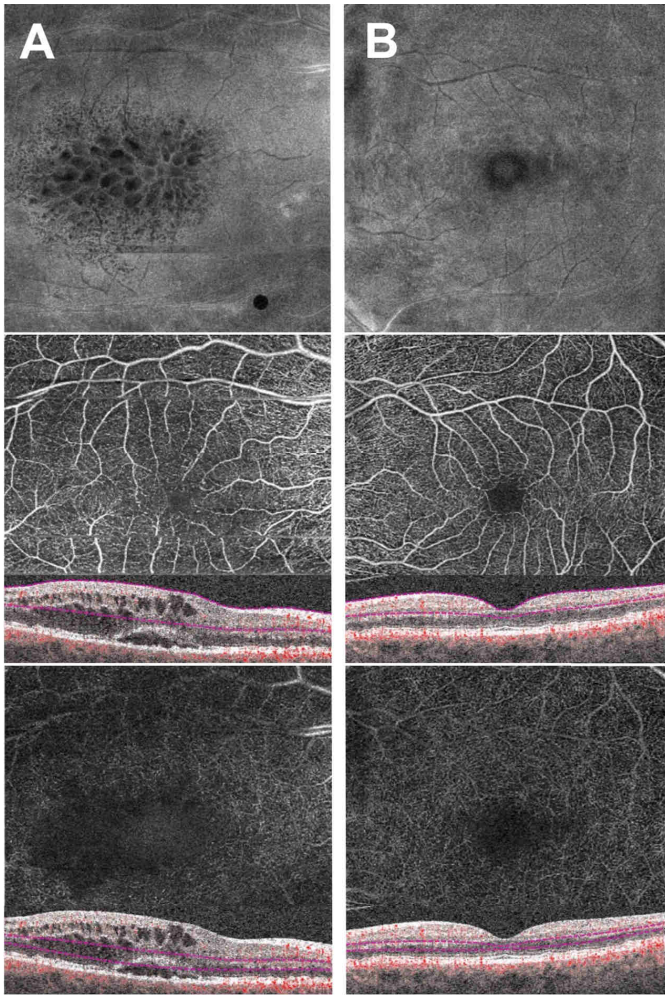

Figure 9 : Tomographie en cohérence optique-angiographie (OCT-A) 6x6mm des deux yeux d'une même patiente, images « en face » avec B-scan correspondant en dessous. En haut l'image structurelle sans analyse des flux, au milieu la reconstruction du plexus capillaire superficiel et en bas, celle du plexus capillaire profond. L'œil gauche (B) ne présente pas d'anomalie particulière et est représenté en comparaison de l'œil droit (A) qui présente un œdème maculaire. On note en (A) une densité capillaire superficielle importante associée à une réduction de l'aire de la zone avasculaire centrale superficielle, et une réduction de la densité du plexus capillaire profond. Le plexus capillaire profond est donc atteint au premier plan dans l'œil qui présente un œdème maculaire.

L'OCT-A est une technique innovante pour le diagnostic de certaines pathologies menaçant la vision centrale (développement de vaisseaux anormaux, œdème intrarétinien, insuffisance circulatoire) grâce à son analyse dynamique en couches et son caractère non invasif. La nouvelle technique d'analyse proposée par l'OCT-A permet d'apporter des

informations précises sur la vascularisation rétinienne, complémentaires de celles dont nous disposons déjà avec le SDOCT et l'angiographie à la fluorescéine.

2.2.3.4 Les limites actuelles

Certaines limites découlent du mode d'acquisition particulier de l'OCT-A. On peut souligner notamment :

- Les erreurs de segmentation. Elles surviennent surtout sur les yeux pathologiques. La visualisation des coupes transversales de l'OCT (B-scans) en parallèle de la coupe en face peut permettre de repérer de telle erreurs.
- Les artefacts liés aux mouvements oculaires. Ces mouvements peuvent interférer avec la détection de flux sanguin. Ces artefacts ont été nettement réduits par les derniers modèles d'OCT-A commercialisés.
- Les artefacts de projection, liés à la superposition d'images venant de plans différents. Ils ont également été réduits par les derniers modèles d'OCT-A commercialisés.
- L'atténuation du signal. Elle survient en présence de troubles sévères des milieux ou d'opacités intravitréennes.
- Les faux positifs liés à la présence d'éléments très réflectifs au niveau du fond d'œil, qui induisent suffisamment de décorrélation entre deux temps d'acquisition.
- Le champ d'analyse limité (images couramment utilisées en 3x3 et 6x6 mm). Ce champ tend à augmenter progressivement avec l'apparition d'images de plus grande dimension (12x12 mm). Certains appareils sont capables de réaliser des montages automatiques à partir de plusieurs acquisitions pour reconstituer un OCT-A du pôle postérieur et de la moyenne périphérie adjacente.

2.3 Le décollement de rétine rhegmatogène

2.3.1 Généralités

Le décollement de rétine (DR) résulte d'une accumulation de fluide entraînant un clivage entre la rétine neurosensorielle et l'EPR. Il existe différents mécanismes responsables de décollements (les tractions, l'exsudation, une combinaison des deux, …). Nous nous intéressons ici au DR rhegmatogène, du grec « rhegma » - déchirure, qui survient secondairement à une déchirure rétinienne de pleine épaisseur (impliquant toute la neurorétine), associée à la présence d'une traction vitréorétinienne. Une telle association entraîne le passage de vitré liquéfié dans l'espace sous-rétinien, provoquant un décollement de la neurorétine. L'incidence du DR rhegmatogène est de 1 cas pour 10 000 habitants par an (61). Dans 40% des cas, celui-ci survient sur un œil myope et plus l'erreur réfractive est grande, plus le risque de décollement de rétine est important. En effet, les lésions qui prédisposent au décollement de rétine sont plus fréquentes chez les myopes forts : il s'agit principalement de la dégénérescence vitréenne, du décollement postérieur du vitré, et des lésions rétiniennes dégénératives de type « palissades » ou « bave d'escargot ». Il existe d'autres conditions associées à un risque plus important de décollement chez les patients myopes forts comme la perte de vitré lors de la chirurgie de cataracte ou la réalisation d'une capsulotomie au laser dans le traitement de la cataracte secondaire (62).

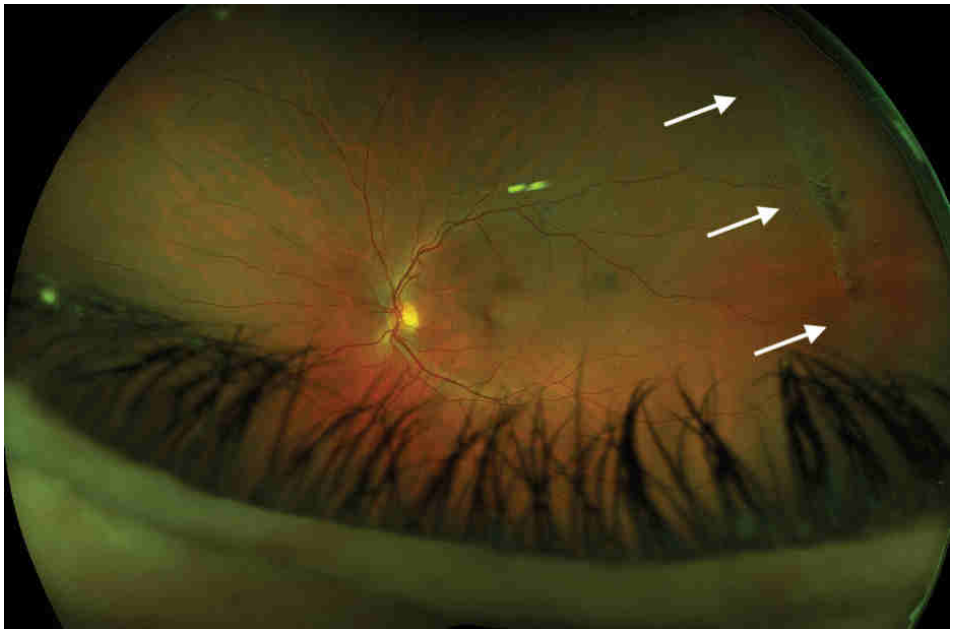

Figure 10 : Rétinographies ultra grand champ d'un œil gauche montrant une palissade rétinienne temporale supérieure (flèches blanches).

2.3.2 Symptômes et signes cliniques

Les symptômes provoqués par un DR sont classiquement des phosphènes et des corps flottants, reflétant le décollement postérieur du vitré, qui précède le DR. S'en suit l'apparition d'un « rideau » ou d'un « voile » dans le champ visuel, qui peut progresser avec l'étendue du décollement. On peut prédire la localisation du décollement de rétine en fonction de la localisation du déficit dans le champ visuel (l'un se situe systématiquement dans le quadrant opposé à l'autre) (63).

Cliniquement, le diagnostic de DR repose sur l'examen du fond d'œil, classiquement réalisé à l'aide d'une lampe à fente et d'une lentille grand champ non-contact. De nombreuses lentilles existent et permettent chacune une visualisation plus ou moins grossissante et couvrant un champ plus ou moins large du fond d'œil. Les lentilles contact ont leur place dans le traitement au laser de déchirures rétiniennes (lentille quadrasphérique), en prévention d'un décollement de la rétine. Elles permettent aussi un examen précis de la rétine en extrême

périphérie, notamment, pour la lentille à trois miroirs, au-delà de 30° et jusqu'à l'ora serrata en fonction du miroir utilisé.

Figure 11 : Lentilles contact utilisées pour l'examen du fond d'œil ou le traitement préventif des déchirures au moyen du laser. A gauche : lentille à trois miroirs ; à droite : lentille quadrasphérique.

Le diagnostic de DR rhegmatogène ne nécessite pas d'examen complémentaire, hormis dans le cas où une hémorragie intravitréenne est présente (secondaire à déchirure en pont sur un vaisseau par exemple). Dans ce cas, si la rétine n'est pas visible, c'est l'échographie en mode B, capable de détecter les structures en arrière de l'hémorragie grâce aux ultrasons, qui permet le diagnostic du DR.

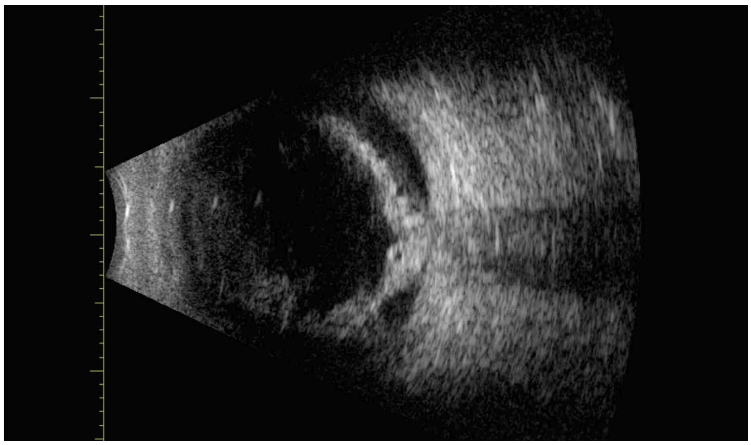

Figure 12 : Décollement de rétine total vu sur une échographie oculaire en mode B.

2.3.3 Traitements disponibles

Le traitement du DR rhegmatogène est chirurgical. Il s'agit d'une chirurgie relativement urgente (24 à 72 heures après le début des symptômes). Le degré d'urgence dépend essentiellement de la présence d'une atteinte maculaire (nécessité de la réparation dans les 24 heures) ou de son absence (réparation dans les 72 heures). D'autres facteurs peuvent influencer le degré d'urgence de l'intervention chirurgicale (l'existence d'une déchirure large supérieure ou la liquéfaction avancée du vitré chez le myope indiquent un risque d'aggravation rapide du décollement) (64).

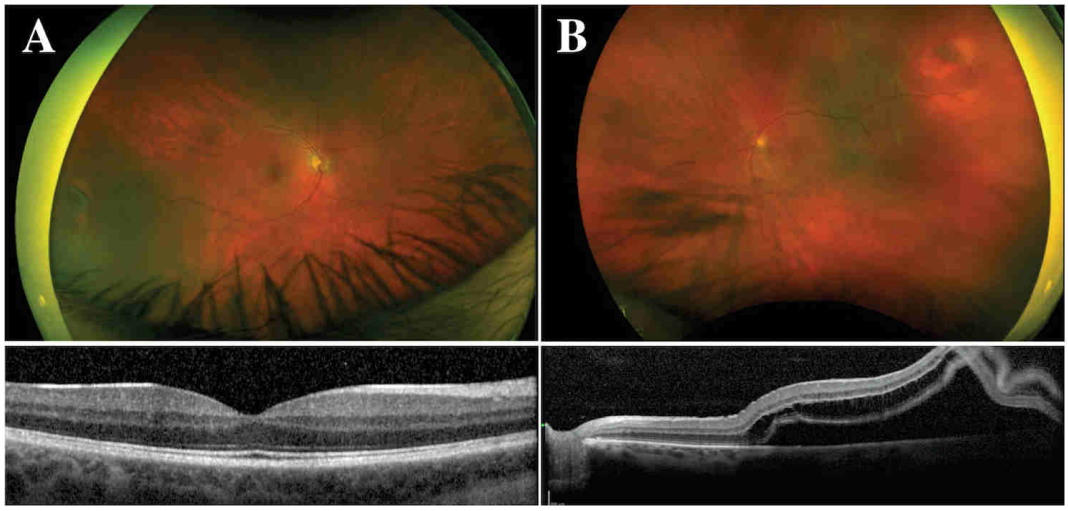

Figure 13 : Rétinographies ultra grand champ de deux patients différents atteints d'un décollement de la rétine, tomographie en cohérence optique (OCT) B-scan correspondant en dessous. A : décollement de rétine temporal épargnant la macula avec déchirure visible à 9 heures. B : décollement de rétine temporal supérieur soulevant la macula avec déchirure visible à 2 heures.

Il existe deux techniques chirurgicales pour le traitement du décollement de rétine rhegmatogène : la chirurgie endoculaire (dont les indications ont été nettement élargies ces dix dernières années) et la chirurgie épisclérale, la plus anciennement pratiquée. Cette dernière est aujourd'hui réservée aux cas de DR simples avec une ou plusieurs déchirures périphériques localisées dans un seul quadrant rétinien. Il s'agit d'apposer l'EPR à la rétine neurosensorielle

au niveau des déchirures, pour fermer ces dernières et réduire la traction vitréorétinienne au site d'adhésion du vitré. L'apposition est réalisée à l'aide d'une bande d'indentation en silicone.

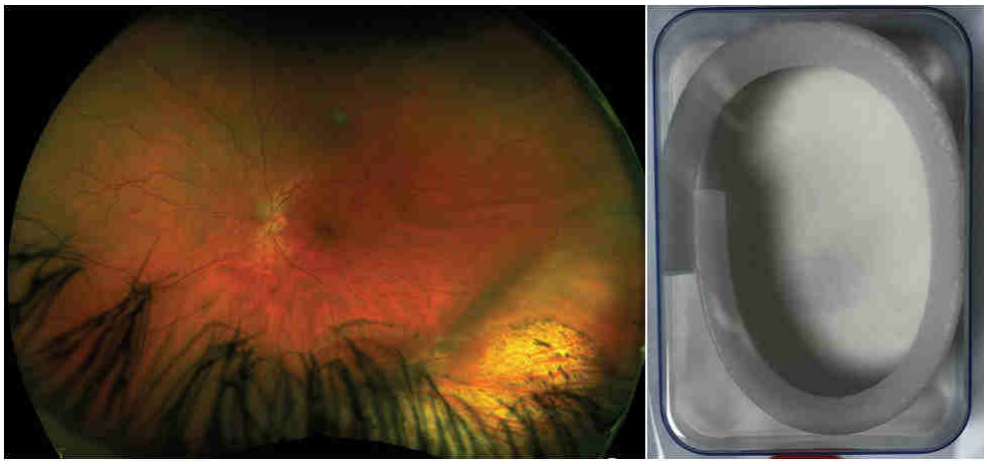

Figure 14 : A gauche : indentation sclérale temporale inférieure visualisée sur une rétinographie ultra grand champ d'un œil gauche. La rétine est bien maintenue contre l'épithélium pigmentaire rétinien grâce à la bande d'indentation. A droite : bande d'indentation circulaire emballée stérilement. La taille de la bande permet une indentation du globe oculaire sur 360°.

La chirurgie endoculaire a nettement amélioré le pronostic des DR complexes et tend, aujourd'hui, à être utilisée en première intention en cas de DR simple car son taux de succès est supérieur à celui du traitement par voie externe. La technique consiste en la réalisation d'une vitrectomie à l'aide de trois trocarts transconjonctivaux, ou « vitrectomie à trois voies ». En comparaison à la chirurgie épisclérale, cette technique permet de réduire le temps opératoire, les traumatismes infligés au globe oculaire et d'accélérer la récupération post opératoire. Le diamètre des trocarts tend à diminuer au fils des années, ce qui permet, en plus, de réduire la taille des cicatrices scléroconjonctivales (65). La réalisation d'une vitrectomie s'accompagne toujours, néanmoins, d'un risque de création d'une nouvelle déchirure (recherchée systématiquement par un contrôle de la périphérie rétinienne en fin d'intervention) et de la survenue d'une cataracte post opératoire (66). La rétinopexie de la déchirure causale est réalisée à l'aide d'une cryothérapie ou d'un traitement laser. On réalise ensuite un tamponnement

intraoculaire pour maintenir le contact entre la neurorétine et l'EPR le temps de la cicatrisation de la rétinopexie. L'agent utilisé pour cela peut-être soit du gaz expansif, soit de l'huile de silicone. Notre étude s'intéresse plus particulièrement aux complications liées à l'utilisation de l'huile de silicone.

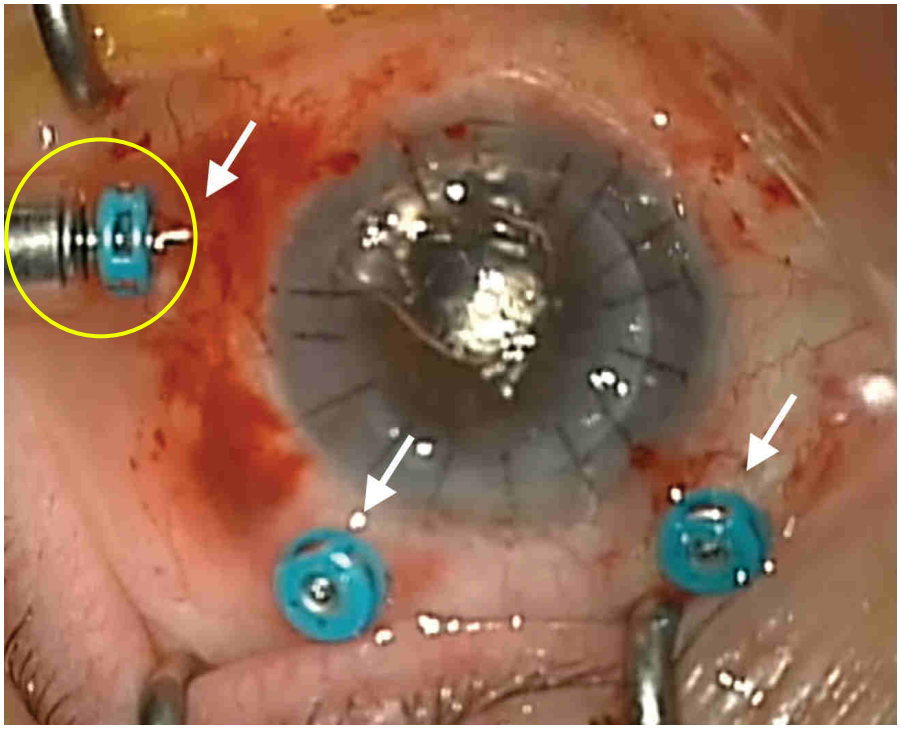

Figure 15 : Trocarts en place (flèches blanches) pour la réalisation d'une vitrectomie à trois voies. Le trocart temporal inférieur (cercle jaune) est la voie d'abord de l'infusion qui permet à l'opérateur de maîtriser l'entrée de solution salée dans l'œil et donc le tonus oculaire.

2.4 Les huiles de silicone

2.4.1 Définition

Les huiles de silicone sont des polymères constitués d'un enchaînement d'unités de siloxane (Si-O-Si), appelé chaîne linéaire, et de chaînes latérales, formées par des radicaux variés et attachées à la chaîne linéaire. Les propriétés physiques et chimiques des huiles de silicones varient en fonction de leur poids moléculaire, de la longueur de la chaîne linéaire et

des caractéristiques des groupes radicaux latéraux (structure chimique et localisation sur la chaîne linéaire). Parmi les propriétés physiques d'intérêt on distingue :

- La viscosité de l'huile, qui dépend du poids moléculaire et de la longueur de la chaîne de polymères. L'augmentation du poids moléculaire ou de la longueur de cette chaîne s'accompagne d'une augmentation de la viscosité de l'huile. Les silicones utilisées couramment ont une viscosité de 1000 à 5000 centistokes ($1cs=10^{-6}m^2/s$).
- La surface de tension de la silicone, qui correspond à la force qui tient la bulle de silicone entière et unique dans l'œil. Sa valeur augmente avec la viscosité de l'huile et diminue avec la présence d'impuretés ou de certains éléments à l'intérieur du globe oculaire (sang, protéines, lipides, …). Elle détermine la tendance de l'huile à émulsifier (plus elle est importante, moins l'huile a tendance à émulsifier).
- Le poids, exprimé par rapport au poids de l'eau (ou, en l'occurrence, l'humeur aqueuse) détermine la flottabilité de l'huile, ou encore sa « gravité spécifique » et dépend des radicaux des chaînes latérales. Lorsque l'huile est plus légère que l'eau (huiles de « première génération ») elle se place au-dessus et la force de tamponnement est appliquée sur rétine supérieure puis diminue progressivement pour devenir nulle au niveau du méridien horizontal (67). Lorsque l'huile est plus lourde que l'eau, elle se place en dessous et la force de tamponnement est appliquée sur la rétine inférieure. L'utilisation d'huile lourde s'accompagne d'un risque de complications plus élevé (émulsification, inflammation, hypertonie oculaire) et son ablation est plus difficile que celle de l'huile plus légère (68).

L'émulsification de la silicone favorise la survenue de nombreuses complications (prolifération vitréorétinienne [PVR], récidive de décollement de la rétine, inflammation, glaucome secondaire, kératopathie…) (69). La survenue d'une émulsification est difficile à prédire, en effet, l'utilisation d'une huile à viscosité élevée (5000 cs) ne suffit pas à réduire le

risque de survenue d'une émulsification intraoculaire par rapport à une huile à viscosité faible (1000 cs) (70). Beaucoup d'autres facteurs (surface de tension de la silicone, présence d'impuretés ou d'autres éléments intraoculaires) peuvent intervenir. De plus, bien que l'huile de silicone soit le traitement de choix pour réaliser un tamponnement de longue durée (par rapport aux gaz), le risque d'émulsification augmente avec le temps, probablement en raison des mouvements oculaires et de la diminution graduelle de la surface de tension de l'huile (liée à l'absorption des composants actifs de surface par les fluides intraoculaires). La viscosité ne permet donc pas, à elle seule, de réduire le risque de survenue d'une émulsification (70).

Récemment, avec l'apparition de la chirurgie vitréorétinienne micro-incisionnelle, une huile de silicone à viscosité extensionnelle a été développée. L'ajout d'entre 5 et 10% de très longues chaînes de molécules de silicone à une huile de silicone commune, permet d'obtenir cette huile résistante à l'émulsification mais de faible viscosité, ce qui la rend plus facile à injecter et à retirer à travers des trocarts de petite taille (67).

Figure 16 : À gauche de l'image : huile de silicone préparée pour injection intraoculaire emballée stérilement. À droite : kit pour injection intraoculaire d'huile de silicone emballé stérilement avec le matériel de connexion à la console de vitrectomie.

2.4.2 Indications

2.4.2.1 Généralités

Le tamponnement par huile de silicone est particulièrement indiqué lorsqu'un tamponnement interne de longue durée est nécessaire : c'est le cas notamment pour les DR secondaires à une PVR, une rétinite virale, une déchirure géante, un traumatisme et une rétinopathie diabétique proliférante sévère. Il existe d'autres situations pour lesquelles on privilégie un traitement par huile de silicone : chez les patients monophtalmes (pour garder une fonction visuelle dans l'œil traité grâce à la transparence de l'huile), en cas de voyage en avion dans les 6 semaines post opératoires ou de domicile à une altitude supérieure à 1000 mètres (contre-indiquant l'utilisation de gaz expansif) et chez les patients qui ne peuvent pas maintenir un positionnement stricte en post opératoire (enfants ou personnes âgées), ce qui est requis en cas d'injection de gaz expansif (67).

2.4.2.2 La prolifération vitréorétinienne

La PVR est une membrane fibrocellulaire qui se développe dans un contexte d'inflammation intraoculaire importante, aux dépens de la couche limitante interne à partir de résidus vitréens (66). L'inflammation peut être déclenchée par de nombreux facteurs pré-, per- et post opératoires. En pré opératoire, l'extension du DR sur plus de deux quadrants, la présence de déchirures rétiniennes larges, étendues, multiples ou passées inaperçues à l'examen du fond d'œil, l'aphakie, la présence d'une hémorragie intravitréenne, d'un décollement choroïdien ou d'une uvéite sont des facteurs favorisants. En per opératoire, la survenue d'une hémorragie intraoculaire, le traitement excessif par cryothérapie, l'utilisation d'une endodiathermie, la photocoagulation rétinienne et la perte de vitré pendant le drainage de fluide sous-rétinien sont des facteurs favorisants. Plus largement, la survenue d'un DR en contexte traumatique, la

répétition des procédures chirurgicales ou un antécédent de difficulté à réappliquer la rétine sont associés à un risque plus important de PVR.

Le processus inflammatoire initial au niveau d'une déchirure rétinienne est associé à une rupture de la BHR favorisant la migration des plaquettes sur le site lésé ainsi que le relargage de facteurs de croissance et la production de fibrine et fibronectine par la matrice extra-cellulaire (MEC). Les monocytes sont ensuite recrutés par chimiotactisme (71). D'autres cellules sont impliquées comme les cellules de l'EPR qui jouent un rôle important dans le développement de la PVR : elles participent à la formation de la fibrose, libèrent des facteurs similaires à ceux des cellules gliales, promeuvent la contraction de la MEC et synthétisent du collagène de type I, II et III (72). Un certain nombre de médiateurs solubles (cytokines et facteurs de croissance) et de composants de la MEC (collagène et fibres élastiques) jouent également un rôle important dans les phénomènes de prolifération, de multiplication et de migration des cellules, ainsi que dans la contraction tissulaire (73). Ainsi formée, la membrane de PVR exerce des tractions rétiniennes qui favorisent la réouverture d'anciennes déchirures traitées ou la survenue de nouvelles déchirures et facilite la prolifération cellulaire au niveau de la base du vitré. Cette prolifération est elle-même à l'origine de tractions antéropériphériques et du déplacement de la rétine périphérique vers la pars plana. Le tout se complique alors volontiers d'une distorsion et d'un plissement de la rétine interne par contraction. In fine, une telle contraction de la membrane de PVR peut provoquer un décollement tractionnel de la rétine.

A l'examen du fond d'œil la PVR se présente classiquement sous la forme d'une membrane épirétinienne entrainant des tractions et plissements rétiniens ou des déchirures multiples. Elle peut être focale (plissement en étoile) ou diffuse et même sous-rétinienne (notamment au niveau du pôle postérieur). La PVR antérieure a volontiers une forme circonférentielle avec traction de la périphérie rétinienne et de la base du vitré vers l'intérieur,

lorsqu'elle est très antérieure elle peut même entraîner un étirement des procès ciliaires et provoquer une hypotonie ou même une rétraction de l'iris. Parfois difficile à visualiser à l'examen du fond d'œil (opacités vitréennes, cristallinienne ou cornéenne), elle peut être étudiée en échographie B où une image de décollement de rétine en « entonnoir » doit être recherchée (66).

Le traitement chirurgical de la PVR repose principalement sur la fermeture des déchirures rétiniennes par rétinopexie et le relâchement des tractions vitréorétiniennes. Ce traitement est possible soit par indentation sclérale, soit par chirurgie endoculaire :

- L'indentation de la sclère permet de soulager les tractions et déplace le liquide sous-rétinien de la déchirure pour accoler la neurorétine avec l'EPR. Cette technique est indiquée dans les cas de PVR débutante. Il est possible d'indenter la rétine sur 360° (cerclage) afin de fermer plusieurs déchirures rétiniennes éloignées et relâcher les tractions circonférentielles à la base du vitré (74).
- La vitrectomie est le traitement de choix lorsque la déchirure rétinienne n'a pas été trouvée lors de l'examen pré opératoire ou en cas de PVR complexe. L'ablation du vitré permet de lever les tractions vitréorétiennes et d'améliorer la visibilité générale (déchirure rétinienne non vue en pré opératoire et contrôle du drainage du fluide sous-rétinien) (75). Elle s'accompagne d'un pelage des membranes visibles, parfois de rétinotomies relaxantes (dans les cas où la réappliation rétinienne ne peut pas être obtenue autrement) et de l'utilisation de liquides lourds comme les perfluorocarbones liquides pour obtenir une réapplication rétinienne parfaite et mettre en évidence d'éventuelles déchirures antérieures non visibles (76). Le tamponnement est réalisé préférentiellement par silicone. Selon une récente étude, l'utilisation de la silicone dans le traitement des DR avec de la PVR sévère permet une meilleure-récupération visuelle, une meilleure réapplication rétinienne et une réduction du risque de complications

(hypotonie) par rapport à l'utilisation de gaz à longue durée d'action, notamment quand une rétinotomie relaxante est réalisée ou quand il existe une PVR antérieure sévère (77). Malgré les avancées techniques de la vitrectomie et les nombreux outils disponibles (systèmes de visualisation grand champ, liquides lourds, colorants pour une meilleure visualisation des membranes), le taux de récidive du décollement après réapplication rétinienne initiale est de 25% (78) et, même si la vitrectomie est associée à une réapplication fovéolaire plus rapide qu'après une indentation, le pronostic visuel est identique dans les deux cas (79).

Concernant les DR post traumatiques, l'utilisation d'huile de silicone comme tamponnement intraoculaire est recommandée afin de réduire les risques d'hémorragie post opératoire et d'évolution vers la phtyse oculaire. Dans les traumatismes sévères, notamment en cas de traumatisme pénétrant du globe, la silicone doit être laissée en place plusieurs mois car il existe un processus prolifératif de très longue durée (80). A noter que la prévalence de la PVR dans les yeux présentant un DR post traumatique est en moyenne de 25% (81).

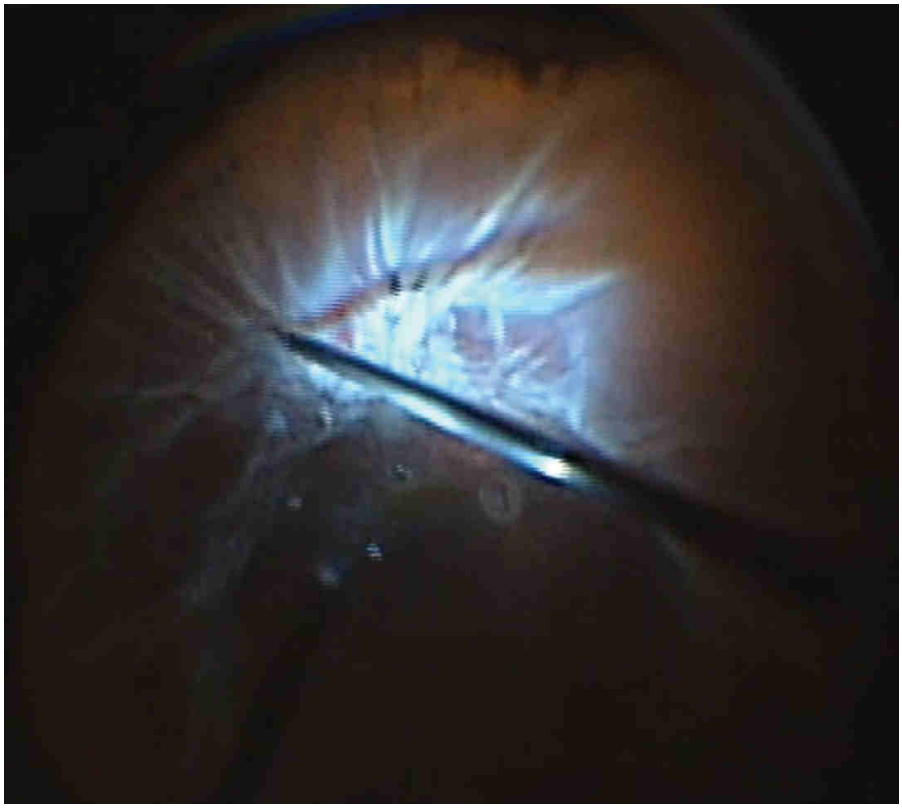

Figure 17 : Vue per opératoire d'un décollement de rétine total associé à une prolifération vitréorétinienne (PVR) importante, elle-même responsable de rétractions rétiniennes majeures. Le temps chirurgical visualisé correspond au pelage de la PVR à l'aide d'une pince à rétine.

2.4.3 Toxicité

De nombreuses complications liées à la présence intraoculaire de la silicone ont été décrites au cours du suivi post opératoire des patients. Il s'agit principalement du passage de la silicone en chambre antérieure, de son émulsification, de la survenue d'une hypertonie oculaire voire d'un glaucome et, à plus long terme, de la survenue d'une cataracte ou d'une kératite en bandelettes (9, 10, 82). Le risque de survenue de ces complications et la récupération visuelle partielle en présence d'huile de silicone dans l'œil rendent l'ablation chirurgicale de celle-ci nécessaire à moyen terme. Le délai pour l'ablation dépend du profil du patient (monophtalme, myope fort, voyageur, …), du type de décollement (avec ou sans PVR), de l'efficacité du tamponnement et de la survenue de complications liées à la présence de la silicone.

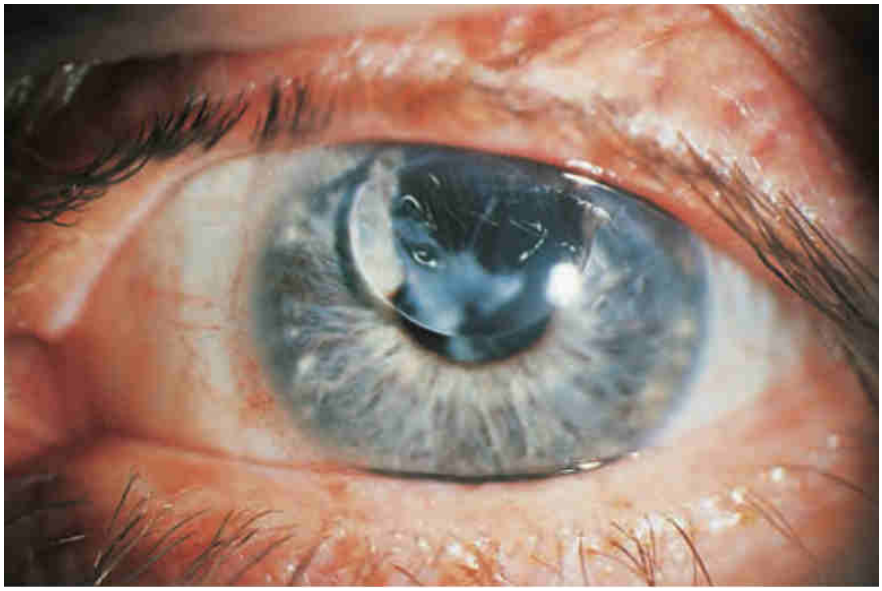

Figure 18 : Complication du tamponnement intraoculaire par huile de silicone : la bulle de silicone en chambre antérieure entraine un risque d'hypertonie oculaire et de crise aiguë de fermeture de l'angle (8).

La formation de membranes épirétiniennes, d'œdèmes maculaires cystoides ou d'ondulations de la rétine interne a aussi été décrite, avant et après l'ablation de la silicone (83). L'imputabilité de l'huile de silicone dans la survenue de ces complications est difficile à prouver. Une étude microscopique sur des yeux de lapins, remplis d'huile de silicone, a montré des altérations au niveau de la couche plexiforme externe, dans les aires où la rétine avait été en contact permanant avec l'huile de silicone (84). Certaines hypothèses ont été avancées pour expliquer ces modifications : l'effet d'un stress mécanique causé par des bulles de silicone flottantes ou bien des réactions biochimiques toxiques et inflammatoires induites par les composants de bas poids moléculaire de la silicone capables de diffuser dans les tissus environnants (cyclosiloxanes) (83, 85).

Quelques cas seulement de patients présentant des kystes dans la couche nucléaire interne ont été décrits après ablation de la silicone (40) : l'action de retirer l'huile de silicone de l'œil pourrait, en elle-même, être à l'origine de baisses de vision ou de complications spécifiques comme détaillé dans le paragraphe ci-dessous.

2.4.4 Ablation de l'huile de silicone

L'action de retirer l'huile de silicone de l'œil provoque des modifications de l'environnement oculaire. Celles-ci ont été incriminées dans la survenue de baisses de visions (40, 84). Ainsi l'augmentation du taux de potassium intrarétinien favoriserait l'apoptose des cellules neuronales rétiniennes (11, 40), la dilution de certains facteurs de croissance présents dans l'espace situé en arrière de l'huile de silicone affecterait la survie cellulaire rétinienne (11), la dissolution du pigment maculaire favoriserait la vulnérabilité de la macula et la phototoxicité rétinienne (40).

Les kystes intrarétiniens de la couche nucléaire interne décrits après ablation de la silicone ont été comparés à la maculopathie rétrograde retrouvée dans les neuropathies optiques. Celle-ci pourrait être secondaire à une phototoxicité post ablation induisant des dommages au niveau des cellules ganglionnaires et provoquant une dégénérescence synaptique de la rétine interne (40). Il est possible également que la toxicité de l'huile de silicone soit elle-même impliquée dans la survenue de cette maculopathie rétrograde. D'autres facteurs pourraient provoquer la survenue de ces kystes, comme une atteinte vasculaire (capillaires occlus ou incompétents), inflammatoire et donc, neuropathique (dommages causés dans les couches les plus internes de la rétine). Évidemment, il se peut que la toxicité de l'huile de silicone ne soit pas le seul facteur intervenant dans la formation des œdème maculaires secondaires à l'ablation de la silicone : le décollement de rétine lui-même peut causer des altérations au niveau des différentes couches rétiniennes et la technique chirurgicale (tractions indirectes sur la limitante interne avec les instruments endoculaires) semblant aussi pouvoir être impliquée. (86).

3. PARTIE EXPERIMENTALE

3.1. Problématique

Il existe actuellement de nombreux cas de baisses de vision après ablation de l'huile de silicone dans le traitement du décollement de rétine. L'utilisation de la silicone se révèle nécessaire dans de nombreuses situations, en urgence, afin de réaliser un tamponnement optimal du décollement de rétine et des zones de rétinopexie. Ces cas correspondent souvent à des DR complexes ou récidivants ou à des terrains bien particuliers.

Nous nous sommes posé la question d'une corrélation, chez les patients que nous suivons dans le service d'Ophtalmologie du CHU de Strasbourg et opérés d'un DR par tamponnement à l'huile de silicone, entre la présence de ces kystes maculaires lors des visites de suivi post opératoire après l'ablation de l'huile de silicone et les chances de récupération visuelle satisfaisante. En effet, l'aspect de ces kystes, notamment en SDOCT, nous a semblé différent de celui des œdèmes maculaires avec rupture de la BHR. La possibilité que ceux-ci soient le reflet d'une atteinte maculaire différente, mixte, aussi bien neurologique qu'inflammatoire ou vasculaire a motivé la réalisation de cette étude comparant rétrospectivement deux groupes de patients après ablation de la silicone : ceux présentant des kystes maculaires et ceux n'en présentant pas.

L'objectif de cette étude était d'évaluer la fréquence de survenue des kystes maculaires après ablation de la silicone dans le décollement de rétine et d'étudier leur lien avec la récupération visuelle. L'objectif secondaire était de déterminer, à l'aide de l'OCT-A, si les densités capillaires superficielles et profondes, ainsi que l'aire des zones avasculaires centrales superficielles et profondes, étaient modifiées en présence de ces kystes.

3.2 Publication

Nos travaux ont fait l'objet d'une publication dans la revue *Retina* dont les références sont les suivantes :

DORMEGNY L., JEANJEAN L.C., LIU X., MESSERLIN A., BOURCIER T., SAUER A., MD, SPEEG-SCHATZ C., GAUCHER D. Visual impairment and macular vascular remodeling secondary to retrograde maculopathy in retinal detachment treated with silicon oil tamponade. Retina, May 2020, doi: 10.1097/IAE.0000000000000002812

VISUAL IMPAIRMENT AND MACULAR VASCULAR REMODELING SECONDARY TO RETROGRADE MACULOPATHY IN RETINAL DETACHMENT TREATED WITH SILICON OIL TAMPONADE

LEA DORMEGNY, MD,* LUDOVIC C. JEANJEAN, MD,† XUANLI LIU, MD, PHD,*‡
ARNAUD MESSERLIN, MD,* TRISTAN BOURCIER, MD, PHD,* ARNAUD SAUER, MD, PHD,*
CLAUDE SPEEG-SCHATZ, MD, PHD,* DAVID GAUCHER, MD, PHD*

Purpose: To assess the frequency of macular cysts (MCs) in retinal detachment treated with silicone oil and evaluate their impact on visual acuity and macular vascularization using optical coherence tomography-angiography.

Methods: Forty-three eyes of 41 patients treated with silicone oil for retinal detachment were retrospectively studied. Best-corrected visual acuity and 6- × 6-mm optical coherence tomography-angiography examination at least 3 months after silicone oil removal were reviewed. In eyes with MCs, cyst area was measured on the *en face* optical coherence tomography-angiography image using ImageJ. Density of superficial capillary plexus and area of superficial foveal avascular zone were generated by the optical coherence tomography-angiography. Density of deep capillary plexus and deep foveal avascular zone area were measured using ImageJ.

Results: Twenty-five eyes (58%) presented with MCs. Cysts were exclusively located in the inner nuclear layer in 60% of cases. Mean best-corrected visual acuity in the MC group was lower than that of the non-MC group ($P = 0.012$). Macular cyst area negatively correlated with best-corrected visual acuity ($P = 0.0201$). Density of superficial capillary plexus was higher in the MC group ($P < 0.0001$), whereas area of superficial foveal avascular zone was lower ($P < 0.0001$). Macular cyst area negatively correlated with density of deep capillary plexus ($P < 0.001$).

Conclusion: The incidence of INL-MCs after silicone oil removal is high. These are associated with impaired vision and macular vascular remodeling. We highlight their similarity with the "retrograde maculopathy" phenomenon.

RETINA 00:1–8, 2020

Silicone oil (SO) removal after tamponade for retinal detachment (RD) leads to visual improvement in 30% of cases.[1–3] However, 18% to 33% of patients suffer vision loss after oil removal, even if their retina is reattached.[2,4] This proportion of vision loss is much higher than in patients treated with gas (0.7%).[5] This observation could be the result of microstructural retinal modifications, as suggested by Cazabon et al,[6] who reported alterations in electroretinogram measurements revealing possible damage to the outer retinal layers following SO removal. Some authors believe the cause is direct SO retinal toxicity via retinotoxic agents and rapid changes in the retinal ionic environment.[3] Other conditions, such as epiretinal membrane or cystoid macular edema (CME) (12%), have also been observed following SO removal.[3] Cystoid macular edema may result from a disruption to the blood–retinal barrier, visible as a retinal macular

From the *Department of Ophthalmology, New Civil Hospital, Strasbourg University Hospital, FMTS, Strasbourg, France; †IIMIS team, Cube—CNRS UMR 7357, Neurophysiology, FMTS, University of Strasbourg, Strasbourg, France.; and ‡Department of Ophthalmology, the First Affiliated Hospital of Soochow University, Suzhou, Jiangsu, 215000, P.R. China.

Presented to the international meeting of the "*Société Française d'ophtalmologie*," Paris, May 12, 2019.

None of the authors has any financial/conflicting interests to disclose.

Reprint requests: David Gaucher, MD, PhD, Strasbourg University Hospital, 1, place de l'Hôpital, 67000 Strasbourg, France; e-mail: david.gaucher@chru-strasbourg.fr

Copyright © by Ophthalmic Communications Society, Inc. Unauthorized reproduction of this article is prohibited.

leakage on fluorescein angiography.[7] Edema can also be observed on spectral domain optical coherence tomography examination from retinal thickening and formation of central intraretinal cystoid cavities.[8] ZEISS Angioplex OCT-angiography (OCT-A) is a fast, noninvasive, and easily-repeatable method that generates high-quality images for the analysis of retinal microvasculature in a depth-resolved approach.[9] This technique has already been used to reveal vascular network abnormalities concomitant to cystoid cavities in other diseases, such as diabetic retinopathy [10–12] or pseudophakic CME.[13] Using a separated retinal-layer analysis, previous studies have reported decreased flow in the deep capillary plexus (DCP)[10,14] and enlargement of the deep foveal avascular zone area (AdFAZ) in these edemas.[13]

The objective of this study was to evaluate the frequency of post-SO removal macular cyst (MC) formation and the link between visual acuity and the presence of MCs. A secondary objective was to determine whether densities of retinal superficial and deep capillary plexus (density of superficial capillary plexus [DSCP] and density of DCP [DDCP]), as well as area of superficial foveal avascular zone (AsFAZ) and AdFAZ, were modified in the presence of MCs.

Methods

Study Population

This retrospective study included 43 eyes of 41 patients operated on for RD using pars plana vitrectomy and intraocular SO tamponade. Patients were consecutive and all underwent secondary SO removal between September 2015 and August 2018 at the Strasbourg University Hospital, performed by two experienced surgeons (D.G. and B.L.). The retinas of all eyes were successfully reattached after one or more surgeries. All had undergone an OCT-A examination at least 3 months after SO removal, with a concomitant clinical evaluation including best-corrected visual acuity (BCVA) and fundus examination. Eyes with diabetic tractional RD or visual loss due to another condition (i.e., central corneal opacity, anterior chamber inflammation, cataract, hyalitis, preexisting retinal atrophy or macular edema, epiretinal membrane, trauma to structures along the visual axis, agonic glaucoma, preoperative amblyopia, phthisis bulbi, etc) were excluded. Patients with poor-quality OCT-A images, according to predefined criteria,[15] were also excluded. Written informed consent was obtained from all patients. The procedures used in this study were approved by the ethics committee of Strasbourg Medical School and University Hospitals and adhered to the tenets of the Declaration of Helsinki.

Quantitative Measurements

Clinical charts and OCT-A imaging data were reviewed retrospectively according to systematic postoperative follow-up. Best-corrected visual acuity and OCT-A measurements for both eyes were obtained from the last available consultation. All patients had at least 3 months of follow-up between SO removal and their last consultation. Best-corrected visual acuity was measured on the Snellen visual scale then converted to logarithm of the minimum angle resolution (logMAR) for statistical analysis. Observation of MCs, DSCP, DDCP, AsFAZ, and AdFAZ was performed using OCT-A Angioplex software (CIRRUS HD-OCT 5000-18584 instrument, Carl Zeiss Meditec, Version 10.0.0.14618).[9] Central macular thickness (CMT) measured on the B-scan of the OCT-A was also reported. For eyes presenting with MCs, BCVA and CMT were both reported at time of MC onset after SO removal and at the end of the follow-up. For eyes without MCs at the last visit, all previous examinations starting from the time of SO removal were reviewed to confirm the absence of MCs during the post-SO removal period.

Macular cyst area measurement. When MCs were present on the B-scan of the OCT-A software, assessed as intraretinal black roundish areas without any signal,[13] the retinal layer(s) in which they were located was (were) noted. The *en face* mid-retina OCT-A images enabled observation of areas with coalescent MCs (CIRRUS HD-OCT 5000-18584 instrument, Carl Zeiss Meditec, Version 10.0.0.14618). Optical coherence tomography-angiography images were transferred to the ImageJ software (Version 2.0.0) and borders of MC areas were manually delineated by two observers using the Freehand Selections tool to enable calculation of the surface area by the software analyzer (Figure 1). Reproducibility for this measurement was assessed by calculation of inter-rater agreement (kappa score).

Capillary plexus density and foveal avascular zone measurement. Density of superficial capillary plexus and AsFAZ were measured on the superficial retinal layer, the boundaries of which extended from the inner surface of the ILM to an approximation of the inner plexiform layer. The inner plexiform layer was calculated as 70% of the distance from the ILM to the estimated boundary of the outer plexiform layer.[9]

Density of deep capillary plexus and AdFAZ were measured on the deep retinal layer (DRL), the boundaries of which extended from the inner plexiform layer,

Copyright © by Ophthalmic Communications Society, Inc. Unauthorized reproduction of this article is prohibited.

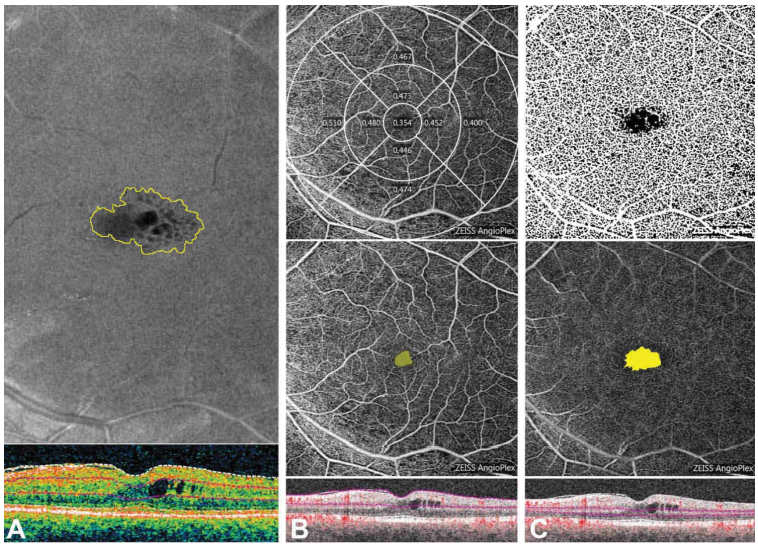

Fig. 1. Optical coherence tomography-angiography images of one patient presenting with MCs. **A.** Midretinal thickness on 6-mm × 6-mm *en face* image with borders of the area occupied by cysts delineated by the yellow line. Corresponding B-scans with flow just below. **B.** Superficial retinal layer on 6-mm × 6-mm *en face* image: the top image illustrates the superficial capillary plexus segmented with an early treatment diabetic retinography study grid showing quantitative vascular perfusion generated by the OCT microangiography complex into each segmented area (mean vascular perfusion of the 3-mm × 3-mm central circle of the grid was used for the analyses). The middle image shows corresponding superficial foveal avascular zone area colored in block yellow. The bottom image shows corresponding B-scan with flow. **C.** Deep retinal layer on 6-mm × 6-mm *en face* OCT-A: the top image illustrates the result of binarization process via the ImageJ software: a top-hat filter and a hessian filter were applied, then, binarization was achieved on the 8 bit-type (421 × 421 pixels) filtered image. Capillary network corresponds to white pixels and the background to black pixels, the pixels having values above a previously defined threshold used during the filtration process. Density of the deep capillary plexus was calculated as the ratio between the white and total pixels in the 3-mm × 3-mm central circle of the image. The image in the middle shows manually delineated deep foveal avascular zone area in block yellow. The manual delineation was realized with the freehand selection tool of the ImageJ software, cyst area was then calculated by the software analyzer. The bottom image shows corresponding B-scan with flow.

as calculated above, to the OPL.[9] The OPL was detected automatically by the software as being 110 μm above the retinal pigment epithelium boundary.

Density of superficial capillary plexus was generated by the OCT microangiography-complex (OMAG) algorithm on the superficial retinal layer of the 6-mm × 6-mm *en face* image of the OCT-A. Perfusion density was assessed by the percentage area occupied by blood vessels. The mean central perfusion density was then calculated, taking into account the 3-mm × 3-mm central circle automatically delineated by an ETDRS grid (Figure 1). Delineation of the AsFAZ was automatically generated on the same OCT-A image (Figure 1). Density of deep capillary plexus and AdFAZ could not be calculated by the CIRRUS OCT-A software. They were calculated using the ImageJ software, as reported in other studies[10,11,13,15,16] and briefly described in Figure 1.

Statistical Analysis

The Gaussian distribution of continuous variables was tested by the Shapiro–Wilk test. Comparisons of the categorical and distributed variables of MC eyes and non-MC eyes were performed by Student's *t*-test and chi-square test, respectively. A linear mixed model was used for inferential univariate analysis of quantitative variables to take into account patients operated in both eyes. A Mann–Whitney *U* test was used for the comparisons of BCVA, DSCP, DDCP, AsFAZ, AdFAZ, and presence of MCs. Pearson's correlation analyses were performed to analyze correlations between BCVA, DSCP, DDCP, AsFAZ, AdFAZ, and MC areas. In MC patients, a Wilcoxon matched-pairs signed rank test was used to compare DSCP and AsFAZs between the operated eyes and unaffected eyes. It was also used to compare mean BCVA before and after SO removal in operated eyes. Comparisons of the clinical parameters (peripheral retinectomy, duration of SO tamponade, etc. . .) between MC eyes and non-MC eyes were tested using Student's *t*-test and chi-square test. In MC eyes, BCVA and CMT were compared at two different time points (i.e., at the onset of MCs after SO removal and at the end of the follow up) using Student's *t*-test. Statistical analyses were performed using R software (Version 3.4.3) and GraphPad InStat (Version 3.10). In all analyses, P values <0.05 were considered statistically significant.

Results

General

The mean follow-up period was 15.9 ± 10.76 months. Best-corrected visual acuity after SO removal improved in all 41 patients (1.56 logMAR [Snellen

Copyright © by Ophthalmic Communications Society, Inc. Unauthorized reproduction of this article is prohibited.

equivalent, 20/800] vs. 0.63 logMAR [Snellen, 20/80]; $P = 0.0001$). Eyes were separated into two groups: those presenting with MCs on OCT (MC group) and those without MCs (non-MC group). Macular cysts were present in 25 eyes (58%). Most MCs were exclusively located in the INL (15 eyes: 60%). In the other cases, MCs were located in the INL and ONL, except for one eye, which had MCs located in the HFL (Table 1). Macular cysts appeared after SO removal in most eyes (18/25, 72%), versus pre-SO removal in 7/25 (28%). The characteristics of both groups are presented in Table 1. *P* values for comparisons of each variable between the groups did not differ for age, sex, affected side, percentage of moderate to high myopia, period after SO removal, or OCT-A signal strength. The weighted-Kappa value for the measurement of MC area on *en face* OCT-A was 0.881, i.e., "very good" strength of correlation.

Best-Corrected Visual Acuity

The mean BCVA (logMAR) in the MC group was significantly lower than that of the non-MC group ($P = 0.012$) (Table 2). There was a significant negative linear correlation between MC area and BCVA ($P = 0.020$) (Figure 2).

Capillary Plexus Densities

The mean DSCP in the MC group was significantly higher than in the non-MC group ($P < 0.0001$) (Table 2). It was also significantly higher than that of the unaffected eyes of the MC group ($P = 0.047$) as illustrated for one patient in Figure 3.

There was no difference in DDCP either between study groups (Table 2) or between the operated and unaffected eyes of the MC group ($P > 0.05$) (one example illustrated in Figure 3). Interestingly, DDCP negatively correlated with MC area in the MC group ($P < 0.001$) (Figure 2).

Foveal Avascular Zone

Area of superficial foveal avascular zone was reduced in the MC group compared with the non-MC group ($P < 0.0001$) (Table 2). It was also reduced compared with the patients' unaffected eyes ($P < 0.0001$) as illustrated in Figure 3.

Other Characteristics

Peripheral retinectomy was performed on 15 eyes (35%) and significantly correlated with the presence of MCs after SO removal ($P = 0.011$). Other characteristics of RD (i.e., peripheral retinectomy, duration of SO tamponade, proliferative vitreoretinopathy (PVR), macular ON/OFF status, number of RD recurrences) did not correlate with the presence of MC (Table 3). Central macular thickness was noticeably higher in the MC group ($P = 0.006$); GCL thickness did not differ between groups ($P = 0.859$).

In the MC group, the mean follow-up period was 17.3 ± 11.1 months (Table 1). Best-corrected visual acuity did not change significantly from the time of MC onset after SO removal (i.e., 4.9 ± 4.8 months on average) to the end of the follow-up ($P > 0.05$). Central macular thickness, however, significantly decreased during the same period (413 μm vs. 329 μm; $P < 0.001$).

Table 1. Baseline Characteristics of Patients

	MC	Non-MC	*P*
Eyes, n	25	18	
Side R/L	12/13	5/13	0.181
Subjects, n (M/F)	18/7	13/5	1
Age, years, mean (SD) [min–max]	61.6 (12.3) [16–74]	57.4 (12.8) [36–86]	0.303
Localization, n (%)			
INL	15 (60%)		
INL and ONL	9 (36%)		
HFL	1 (4%)		
Delay of MCs apparition after SO removal, n (months) [min–max]	4.9 (4.8) [0,6–16]		
Follow-up period after SO removal, n (months) [min–max]	17.3 (11.1) [3–36]	14 (10.2) [3–36]	0.324
Moderate-to-high myopia*, n (%)	9 (36%)	3 (17%)	0.367
OCT-A signal strength, mean (SD)	8.0 (1.77)	7.4 (1.58)	0.33

*This variable includes patient with a spherical equivalent of −3,00 diopters or more.

F, femal; HFL, henle fiber layer, INL, inner nuclear layer; L, left; ONL, outer nuclear layer; OPL, outer plexiform layer, M, male; Max, maximum; Min, minimum; R, right.

Copyright © by Ophthalmic Communications Society, Inc. Unauthorized reproduction of this article is prohibited.

Table 2. Comparisons of Best-Corrected Visual Acuity and Macular Vascularization Assessments on Optical Coherence Tomography-Angiography Between MC Eyes and Non-MC Eyes

	MC, Mean [95% CI]	Non-MC, Mean [95% CI]	*P*
BCVA, logMAR (snellen)	0.73 [0.52–0.93] (20/100)	0.33 [0.093–0.56] (20/40)	0.012*
DSCP (%)	32.5 [28.8–36.1]	26.1 [22.5–29.8]	<0.0001*
AsFAZ (mm^2)	0.10 [0.07–0.13]	0.20 [0.16–0.23]	<0.0001*
DDCP (%)	44.9 [41.0–48.7]	42.8 [38.9–46.9]	0.104
AdFAZ (mm^2)	0.50 [0.36–0.64]	0.61 [0.44–0.78]	0.277

*Statistically significant.
CI, confidence interval.

Discussion

Our results demonstrated that there was a high prevalence of MCs (58%) even long after SO removal (Table 1). This prevalence is higher than previously described (i.e., 12%–17.1%). However, previous studies only reported the incidence of CME observed with B-scan OCT and fluorescein angiography.[1,17] A large proportion of the MCs observed in our study were present in only one layer of the retina (60% exclusively in the INL). The discrepancy between these results could be because of the fact that most of these localized MCs were not considered as CMEs in other studies. In the present study, only 11.6% of the eyes presented large CMEs (i.e., involving all retinal layers), which may correspond to those reported by previous studies. There are only a few studies, which reported MCs located in the INL following SO removal: Scheerlink et al[5] observed such MCs in 18% of 11 eyes, whereas Shalchi et al[8] observed this phenomenon in four eyes.

In our series, MCs appeared after SO removal in most eyes (18/25, 72%), on average 4.9 ± 4.8 months after removal. Only 7/25 eyes (28%) presented with MCs before SO removal. Cystoid macular edemas appearing before SO removal have already been reported,[18–21] they seemed to resolve spontaneously after removal.[18,21] IL-6 mediated inflammation was incriminated and it has been hypothesized that intraocular inflammation decreased after SO removal and led to a rapid spontaneous resolution.[18] However, in our study, none of the MCs disappeared during the follow-up (mean follow-up: 17.3 months, Table 1), which suggests that INL-MCs can persist for a long time after SO removal. It is also interesting to note that of the 10 patients with the longest follow-up (i.e., 17–36 months) in the MC group:

1. Eight (80%) presented with INL MCs. On B-scan OCT, MC size tented to decrease in five patients, whereas their aspect did not change during follow-up in the three other patients. Notably, 3 patients showed outer retinal atrophy after 2 years of follow-up.
2. Two (20%) had CME. One patient showed multiple recurrences of CME during the follow-up, but BCVA was not affected; the other patient showed a significant CME that did not respond to local or intravitreal anti-inflammatory treatments.

These observations show that in our MC group, most patients with the longest follow-up had INL MCs. In some cases, MC size decreased with time and outer retinal layer atrophy developed later on (i.e., after 2 years). Such evolution is in accordance with the significant decrease in CMT during the follow-up of MC eyes ($P < 0.001$), which did not modify BCVA ($P > 0.05$).

Our results, above all, tend to demonstrate that the presence of INL-MCs is associated with visual impairment as patients in the MC group had significantly lower BCVA than that of the non-MC group. The impact of INL-MCs on postoperative visual recovery has already been studied in other ocular surgeries: Chen et al,[22] found that they had a negative impact on visual recovery after epiretinal membrane peeling, so did Shalchi et al,[8] who reported, sudden vision loss in four patients with INL-MCs after RD. Cystoid macular edemas developing before SO removal may have more favorable visual outcomes than INL-MCs: the spontaneous resolution of such edema after removal has been reported in at least three studies, accompanied by significant visual gain.[18,21,23]

To summarize, SO-induced alterations can be categorized into different types: 1) inflammatory macular edemas, which have been mostly described as CME, are reversible after removal, and are followed by good visual recovery [4,23,24]; 2) MCs located in the INL, appearing after SO removal and associated with persistent vision damage. Indeed, in our MC group, all patients had persistent MCs and BCVA did not change during the follow-up. This suggests that bad visual recovery, compared with non-MC eyes, may have settled quite early after SO removal.

The origin of INL-MCs is not yet well understood. In a few studies, they have been reported in eyes with optic neuropathies of various etiologies. It has been hypothesized that these microcysts were secondary to

Copyright © by Ophthalmic Communications Society, Inc. Unauthorized reproduction of this article is prohibited.

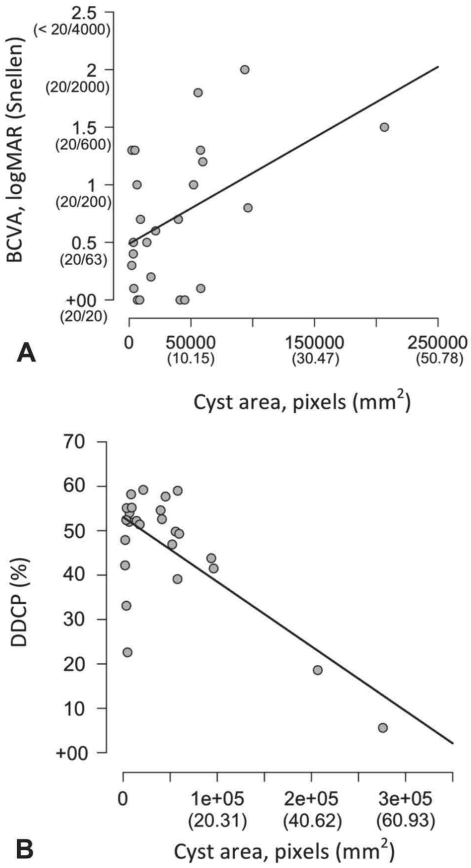

Fig. 2. A. Comparison of patients' BCVA and changes in cyst area in the MC group. The graph illustrates a positive linear regression between the two variables showing progressive decrease in BCVA correlating with the increase in cyst area. Best-corrected visual acuity in logMAR (logarithm of minimum angle of resolution). **B.** Comparison of patients' deep capillary plexus density (DDCP) and changes in cyst area in the MC group. The graph illustrates a negative linear regression between the two variables showing progressive decrease in DDCP correlating with the increase in cyst area.

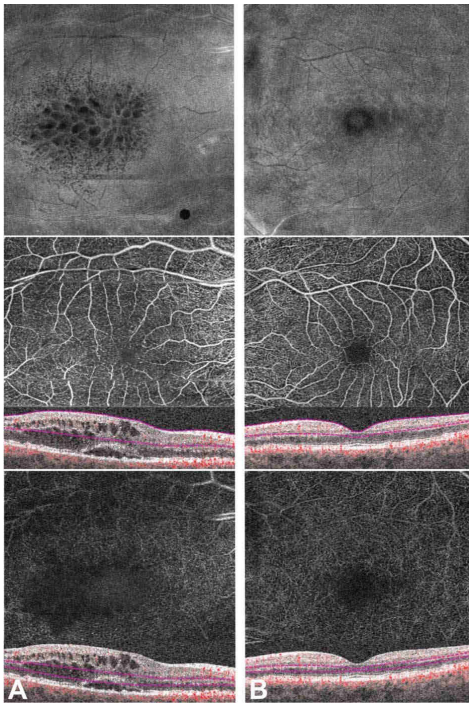

Fig. 3. Optical coherence tomography-angiography images of both eyes of one patient presenting with MCs after SO removal on the right eye only. **A.** Optical coherence tomography-angiography images of the operated (right) eye. The top image shows MCs on the 6-mm × 6-mm *en face* mid-retinal thickness image. The middle image shows corresponding superficial capillary plexus with narrow superficial foveal avascular zone. Corresponding B-scan with flow below. The bottom image shows a sparse capillary network in the DCP. Corresponding B-scan with flow below. **B.** Optical coherence tomography-angiography images of the unaffected (left) eye of the same patient. The top image shows the absence of MCs on the 6-mm × 6-mm *en face* midretinal thickness image. The middle image shows well-delimited and relatively large superficial foveal avascular zone compared with the fellow (right) eye. Corresponding B-scan with flow below. The bottom image shows wide capillary network in the DCP and well-delimited central hyporeflective area, compared with the fellow (right) eye. Corresponding B-scan with flow below.

retrograde synaptic degeneration of the Muller cells, resulting in impaired fluid absorption.[25–27] This degeneration has been termed "retrograde maculopathy." As we have reported above, Scheerlinck et al[5] observed microcystic abnormalities in the INL after SO removal in 2 of 11 operated eyes. They hypothesized that degeneration was a result of phototoxic damage of ganglion cells. It is also possible that the toxicity of SO itself or its removal could have triggered the retrograde maculopathy. Multiple toxicities related to SO have, in fact, been described already: increased levels of intraretinal K+ ions,[3,5] dilution of retro-SO growth factors,[3] dissolution of macular pigments,[5] and presence of cylosiloxanes.[3,5,6] It is interesting to note that retrograde maculopathy has also been described after epiretinal membrane peeling,[28] attributed to inflammatory or vascular factors, and mechanical trauma of the inner retinal layers.[22,25,27]

INL-MCs seem to respond poorly to intravitreal steroids or intravitreal bevacizumab injections, as reported by Chen et al,[22] which is also consistent with

Copyright © by Ophthalmic Communications Society, Inc. Unauthorized reproduction of this article is prohibited.

Table 3. Comparisons of RD Characteristics Between MC Eyes and Non-MC Eyes

	MC	Non-MC	*P*
Peripheral retinectomy, n	14	1	0.011*
Duration of SO tamponade, n (days) [min–max]	167 (136) [43–644]	109 (65) [35–287]	0.105
PVR, n	17	11	0.53
Macular status, n			0.332
ON	6	8	
OFF	18	9	
No. of RD, n (%)			0.059
First RD	14	15	
Recurrence (one or more)	11	3	

*Statistically significant.
Max, maximum; Min, minimum.

what we observed in a few of our patients: indeed, none of the INL-MCs resolved after intravitreal injections of steroids (6 eyes) or anti-VEGF (2 eyes) (data not shown). This could be another significant characteristic of so-called "retrograde maculopathy," and may indicate that INL-MCs are not because of blood–retinal barrier alteration, unlike other types of CME.

In our study, the presence of PVR could have been implemental in INL-MC formation. Even if the PVR rate was not significantly different between the MC group and the non-MC group, the number of peripheral retinectomies performed for severe PVR was clearly and significantly associated with the presence of MCs (Table 3). It is difficult to determine whether PVR or the retinectomy technique itself was responsible for MC formation. Muller glial cell reactivity increases during the PVR process, producing cytokine and inflammatory factors which may trigger MC formation.[29]

The duration of SO tamponade was not related to the presence of MCs in our study, in line with a recent study by Yang et al.[18] Macular cyst presence was related neither to the macular ON/OFF status nor to the number of interventions required to achieve retina reattachment, whereas CME formation has been reported correlating to these features, albeit inconsistently.[5,7,18]

Our OCT-A analysis revealed higher DSCP and smaller AsFAZ in the MC group compared with the non-MC group and unaffected eyes. The decrease of DDCP strongly correlated with MC area. These results support the hypothesis that retrograde maculopathy induces vascular network remodeling, for the benefit of SCP and to the detriment of DCP.

In other types of edema, such as pseudophakic CME and diabetic macular edema, decrease in DDCP has been reported,[10,11,13,14] which is concordant with our results. Decreased DDCP could originate from several mechanisms. Cystoid spaces may entail physical displacement of the DRL capillary network in adjacent layers and exert a mechanical pressure prohibiting blood flow in adjacent DRL capillaries. Hirano et al[11] also suggested that MCs could cause the decorrelation signal for adjacent capillaries to diminish, making them undetectable in the DRL. Finally, cystoid cavities could impair visualization of deep circulation and artifactiously decrease DDCP.

Conversely, we found an increase in DSCP in the MC group, which has not been observed for diabetic macular edema and pseudophakic CME. We hypothesized that either capillaries displacement by cystoid cavities from the DRL or a compensatory mechanism of the decreased DDCP may have led to this increased DSCP. The oxygen transfer from the vitreous chamber to the retina may, in fact, have been altered by SO tamponade, which could have triggered such a compensatory mechanism. The mechanisms underlying how these edemas are formed could actually differ from retrograde maculopathy and explain the conflicting results. Indeed, vascular ischemia or inflammatory factors have been incriminated for decreased DSCP and DDCP in diabetic macular edema [10] and pseudophakic CME,[12,13] whereas neurogenic factors may trigger INL-MC formation.

The monocentric, retrospective design and the limited number of patients represent some limitations of this study. Patients with large CMEs, low visual acuity, and poor fixation had to be excluded as we were unable to obtain OCT-A images of sufficiently good quality for their analysis. We also had to use manual or semi-automatic techniques to evaluate DDCP and AdFAZ, as the software capable of performing such measurements was not commercially available on our OCT-A device. This may have induced some bias or measurement error.

Conclusion

In conclusion, the incidence of MCs, and especially INL-MCs, after SO removal is high: nearly 60% of eyes with RD treated with SO. INL-MCs are

Copyright © by Ophthalmic Communications Society, Inc. Unauthorized reproduction of this article is prohibited.

associated with poor visual acuity and macular microstructural and vascular remodeling. INL-MCs are probably not caused by blood–retinal barrier alteration, but rather by synaptic degeneration inducing secondary retrograde maculopathy. Retinectomy for PVR is clearly related to INL-MC formation. As INL-MCs represent a frequent and severe complication of RD surgery using SO, further studies are required to identify the physiopathology, preventive factors, and potential treatments for retrograde maculopathy.

Key words: capillary density, macular cysts, macular edema, OCT-angiography, retinal detachment, retrograde maculopathy, silicone oil removal.

References

1. Hutton WL, Azen SP, Blumenkranz MS, et al. The effects of silicone oil removal. Silicone Study Report 6. Arch Ophthalmol 1994;112:778–785.
2. Franks WA, Leaver PK. Removal of silicone oil—rewards and penalties. Eye (Lond) 1991;5:333–337.
3. Newsom RS, Johnston R, Sullivan PM, et al. Sudden visual loss after removal of silicone oil. Retina 2004;24:871–877.
4. Christensen UC, la Cour M. Visual loss after use of intraocular silicone oil associated with thinning of inner retinal layers. Acta Ophthalmol 2012;90:733–737.
5. Scheerlinck LM, Schellekens PA, Liem AT, et al. Incidence, risk factors, and clinical characteristics of unexplained visual loss after intraocular silicone oil for macula-on retinal detachment. Retina 2016;36:342–350.
6. Cazabon S, Groenewald C, Pearce IA, Wong D. Visual loss following removal of intraocular silicone oil. Br J Ophthalmol 2005;89:799–802.
7. Wiedemann P, Evans PY, Wiedemann R, et al. A fluorescein angiographic study on patients with proliferative vitreoretinopathy treated by vitrectomy and intraocular daunomycin. Int Ophthalmol 1989;13:211–216.
8. Shalchi Z, Mahroo OA, Shunmugam M, et al. Spectral domain optical coherence tomography findings in long-term silicone oil-related visual loss. Retina 2015;35:555–563.
9. Rosenfeld PJ, Durbin MK, Roisman L, et al. ZEISS Angioplex spectral domain optical coherence tomography angiography: technical aspects. Dev Ophthalmol 2016;56:18–29.
10. Kim AY, Chu Z, Shahidzadeh A, et al. Quantifying microvascular density and morphology in diabetic retinopathy using spectral-domain optical coherence tomography angiography. Invest Ophthalmol Vis Sci 2016;57:OCT362–70.
11. Hirano T, Kitahara J, Toriyama Y, et al. Quantifying vascular density and morphology using different swept-source optical coherence tomography angiographic scan patterns in diabetic retinopathy. Br J Ophthalmol 2018;103:216–221.
12. Spaide RF. Retinal vascular cystoid macular edema: review and new theory. Retina 2016;36:1823–1842.
13. Sacconi R, Corbelli E, Carnevali A, et al. Optical coherence tomography angiography in pseudophakic cystoid macular oedema compared to diabetic macular oedema: qualitative and quantitative evaluation of retinal vasculature. Br J Ophthalmol 2018;102:1684–1690.
14. Serra R, Sellam A, Coscas F, et al. Evaluation of pseudophakic cystoid macular edema using optical coherence tomography angiography. Eur J Ophthalmol 2018;28:234–240.
15. Shahlaee A, Samara WA, Hsu J, et al. In Vivo assessment of macular vascular density in healthy human eyes using optical coherence tomography angiography. Am J Ophthalmol 2016;165:39–46.
16. Shahlaee A, Pefkianaki M, Hsu J, Ho AC. Measurement of foveal avascular zone dimensions and its reliability in healthy eyes using optical coherence tomography angiography. Am J Ophthalmol 2016;161:50–55.e51.
17. Kiss CG, Richter-Müksch S, Sacu S, et al. Anatomy and function of the macula after surgery for retinal detachment complicated by proliferative vitreoretinopathy. Am J Ophthalmol 2007;144:872–877.
18. Yang JY, Kim HK, Kim SH, Kim SS. Incidence and risk factors of cystoid macular edema after vitrectomy with silicone oil tamponade for retinal detachment. Kor J Ophthalmol 2018;32:204–210.
19. Bae SH, Hwang JS, Yu HG. Comparative analysis of macular microstructure by spectral-domain optical coherence tomography before and after silicone oil removal. Retina 2012;32:1874–1883.
20. Rashad MA, Mohamed AA, Ahmed AI. Value of optical coherence tomography in the detection of macular pathology before the removal of silicone oil. Clin Ophthalmol 2016;10:121–135.
21. Karahan E, Tuncer I, Zengin MO, et al. Spontaneous resolution of macular edema after silicone oil removal. Int J Ophthalmol 2014;7:1005–1009.
22. Chen SJ, Tsai FY, Liu HC, et al. Postoperative inner nuclear layer microcysts affecting long-term visual outcomes after epiretinal membrane surgery. Retina 2016;36:2377–2383.
23. Lo DM, Flaxel CJ, Fawzi AA. Macular effects of silicone oil tamponade: optical coherence tomography findings during and after silicone oil removal. Curr Eye Res 2017;42:98–103.
24. Rabina G, Azem N, Barequet D, et al. Silicone oil tamponade effect on macular layer thickness and visual acuity. Retina 2019 Jan 29. doi: 10.1097/IAE.0000000000002464. [Epub ahead of print].
25. Abegg M, Dysli M, Wolf S, et al. Microcystic macular edema: retrograde maculopathy caused by optic neuropathy. Ophthalmology 2014;121:142–149.
26. Wolff B, Basdekidou C, Vasseur V, et al. Retinal inner nuclear layer microcystic changes in optic nerve atrophy: a novel spectral-domain OCT finding. Retina 2013;33:2133–2138.
27. Abegg M, Zinkernagel M, Wolf S. Microcystic macular degeneration from optic neuropathy. Brain 2012;135:e225.
28. Dysli M, Ebneter A, Menke MN, et al. Patients with epiretinal membranes display retrograde maculopathy after surgical peeling of the internal limiting membrane. Retina 2018;39:2132–2140.
29. Davis JT, Wen Q, Janmey PA, et al. Muller cell expression of genes implicated in proliferative vitreoretinopathy is influenced by substrate elastic modulus. Invest Ophthalmol Vis Sci 2012;53:3014–3019.

Copyright © by Ophthalmic Communications Society, Inc. Unauthorized reproduction of this article is prohibited.

4. CONCLUSION

Notre étude rapporte une série de cas où des yeux présentant un décollement de rétine ont été opérés par tamponnement intraoculaire avec de l'huile de silicone. Notre objectif était d'étudier la fréquence de survenue des kystes maculaires après ablation de l'huile de silicone ainsi que les conséquences visuelles et structurelles de ces kystes au niveau rétinien.

Nos résultats montrent que l'incidence des kystes maculaires après ablation de la silicone est élevée (60%), et qu'ils sont fréquemment localisés dans la couche nucléaire interne. Ces kystes sont associés à une mauvaise récupération visuelle et à un remodelage vasculaire rétinien. Après deux années environ, ils induisent une diminution de l'épaisseur rétinienne centrale associée à une atrophie des couches rétiniennes externes.

Il est peu probable que la survenue de ces kystes soit liée à une rupture de la barrière hématorétinienne (BHR). En effet, l'absence de réponse au traitement par anti-Vascular Endothelial Growth Factor (VEGF) ou par stéroïdes intravitréens n'est pas en faveur d'un tel mécanisme. Il est en revanche possible que l'apparition de ces kystes soit secondaire à un phénomène « neurogénique » lié à une dégénérescence synaptique rétrograde des cellules rétiniennes, notamment des cellules de Müller, dont l'atteinte provoquerait une altération de la réabsorption du fluide intrarétinien. Il s'agit de phénomènes à l'origine de la « maculopathie rétrograde ». Cette « maculopathie rétrograde », en revanche, peut être associée à des phénomènes inflammatoires, notamment en contexte post opératoire, et à des modifications vasculaires. Enfin, dans notre étude, la réalisation d'une rétinectomie en présence de prolifération vitréorétinienne (PVR) était significativement associée à la survenue de ces kystes au niveau de la couche nucléaire interne. Or, on sait que la PVR induit une modification de l'activité des cellules de Müller et favorise la sécrétion de facteurs de l'inflammation. C'est pourquoi nous concluons que les kystes maculaires qui apparaissent après ablation de l'huile de silicone ne sont probablement pas essentiellement liés à une rupture de la BHR mais

correspondent plutôt à un œdème de type mixte, dont le traitement « classique » par injections intravitréennes d'anti-VEGF ou de stéroïdes n'est pas efficace.

Nous avons montré ici que les kystes de la couche nucléaire interne représentent une complication fréquente de l'utilisation de l'huile de silicone dans la chirurgie du décollement de rétine. Ces kystes sont à l'origine d'une baisse d'acuité visuelle chronique. De futures études seraient nécessaires pour identifier la physiopathologie, les facteurs préventifs et les traitements potentiels de la maculopathie rétrograde.

VU

Strasbourg, le 02.06.20
Le président du Jury de Thèse

Professeur Claude Speeg-Schatz

Professeur SPEEG - SCHATZ Claude
HOPITAUX UNIVERSITAIRES DE STRASBOURG
Service d'Ophtalmologie - NHC
Tél. : 03 69 55 02 70 - Fax : 03 69 55 18 49
N° RPPS : 10003815890

VU et approuvé
Strasbourg, le .....
Le Doyen de la Faculté de Médecine de Strasbourg

Professeur Jean Sibilia

FACULTE DE MEDECINE DE STRASBOURG
ΗΠΟΚΡΑΤΗΣ

5. BIBLIOGRAPHIE

1. The Angiogenesis Foundation. scienceofamd [en ligne] Cambridge (USA). 2015;Disponible sur : https://www.scienceofamd.org/fr/resources/.
2. Nataf S. Histologie de l'oeil. Université de Lyon/Hospices Civils de Lyon. 2006.
3. Dowling JE. The Retina: An approachable part of the brian. Camdrige, MA, Belknap Press. 1978.
4. Hubel D. L'oeil, le cerveau et la vision. Paris, Belin. 1994.
5. Renard JP, Sellem E. Glaucome Primitif à Angle Ouvert. Rapport de la SFO. 2014.
6. Abegg M, Dysli M, Wolf S, Kowal J, Dufour P, Zinkernagel M. Microcystic macular edema: retrograde maculopathy caused by optic neuropathy. Ophthalmology. 2014;121(1):142-9.
7. Nghiêm-Buffet SA, S.; Delahaye-Mazza, C.; Grenet, T.; Quentel, G.; Fajnkuchen, F.; Cohen, S.Y. OCT-Angiographie pratique. Carl Zeiss Meditec France et Laboratoires Théa. 2016.
8. Kanski JB, B. Kanski's Clinical Ophtahalmmology A Systematic Approach. 2015;8th Edition.
9. Hutton WL, Azen SP, Blumenkranz MS, Lai MY, McCuen BW, Han DP, et al. The effects of silicone oil removal. Silicone Study Report 6. Archives of ophthalmology. 1994;112(6):778-85.
10. Franks WA, Leaver PK. Removal of silicone oil--rewards and penalties. Eye (Lond). 1991;5 (Pt 3):333-7.
11. Newsom RS, Johnston R, Sullivan PM, Aylward GB, Holder GE, Gregor ZJ. Sudden visual loss after removal of silicone oil. Retina. 2004;24(6):871-7.
12. Christensen UC, la Cour M. Visual loss after use of intraocular silicone oil associated with thinning of inner retinal layers. Acta Ophthalmol. 2012;90(8):733-7.
13. Cazabon S, Groenewald C, Pearce IA, Wong D. Visual loss following removal of intraocular silicone oil. Br J Ophthalmol. 2005;89(7):799-802.
14. Shalchi Z, Mahroo OA, Shunmugam M, Mohamed M, Sullivan PM, Williamson TH. Spectral domain optical coherence tomography findings in long-term silicone oil-related visual loss. Retina. 2015;35(3):555-63.
15. Wiedemann P, Evans PY, Wiedemann R, Meyer-Schwickerath R, Heimann K. A fluorescein angiographic study on patients with proliferative vitreoretinopathy treated by vitrectomy and intraocular daunomycin. Int Ophthalmol. 1989;13(3):211-6.
16. Rosenfeld PJ, Durbin MK, Roisman L, Zheng F, Miller A, Robbins G, et al. ZEISS Angioplex Spectral Domain Optical Coherence Tomography Angiography: Technical Aspects. Dev Ophthalmol. 2016;56:18-29.
17. Kim AY, Chu Z, Shahidzadeh A, Wang RK, Puliafito CA, Kashani AH. Quantifying Microvascular Density and Morphology in Diabetic Retinopathy Using Spectral-Domain Optical Coherence Tomography Angiography. Invest Ophthalmol Vis Sci. 2016;57(9):OCT362-70.
18. Hirano T, Kitahara J, Toriyama Y, Kasamatsu H, Murata T, Sadda S. Quantifying vascular density and morphology using different swept-source optical coherence tomography angiographic scan patterns in diabetic retinopathy. Br J Ophthalmol. 2018.
19. Spaide RF. RETINAL VASCULAR CYSTOID MACULAR EDEMA: Review and New Theory. Retina. 2016;36(10):1823-42.
20. Sacconi R, Corbelli E, Carnevali A, Mercuri S, Rabiolo A, Querques L, et al. Optical coherence tomography angiography in pseudophakic cystoid macular oedema compared to

diabetic macular oedema: qualitative and quantitative evaluation of retinal vasculature. Br J Ophthalmol. 2018;102(12):1684-90.
21. Serra R, Sellam A, Coscas F, Bruyere E, Sieiro A, Coscas GJ, et al. Evaluation of pseudophakic cystoid macular edema using optical coherence tomography angiography. Eur J Ophthalmol. 2018;28(2):234-40.
22. Hatakeyama J, Kageyama R. Retinal cell fate determination and bHLH factors. Semin Cell Dev Biol. 2004;15(1):83-9.
23. Fuhrmann S, Zou C, Levine EM. Retinal pigment epithelium development, plasticity, and tissue homeostasis. Exp Eye Res. 2014;123:141-50.
24. Ducasse A, Delattre JF, Segal A, Burette A. [The central retinal artery. Macroscopic aspects apropos of 50 dissections]. Bull Mem Soc Fr Ophtalmol. 1983;95:574-7.
25. Samara WA, Say EA, Khoo CT, Higgins TP, Magrath G, Ferenczy S, et al. Correlation of Foveal Avascular Zone Size with Foveal Morphology in Normal Eyes Using Optical Coherence Tomography Angiography. Retina. 2015;35(11):2188-95.
26. Polska E, Simader C, Weigert G, Doelemeyer A, Kolodjaschna J, Scharmann O, et al. Regulation of choroidal blood flow during combined changes in intraocular pressure and arterial blood pressure. Invest Ophthalmol Vis Sci. 2007;48(8):3768-74.
27. Schmidl D, Schmetterer L, Witkowska KJ, Rauch A, Werkmeister RM, Garhofer G, et al. Factors Associated With Choroidal Blood Flow Regulation in Healthy Young Subjects. Invest Ophthalmol Vis Sci. 2016;57(13):5705-13.
28. Simader C, Lung S, Weigert G, Kolodjaschna J, Fuchsjager-Mayrl G, Schmetterer L, et al. Role of NO in the control of choroidal blood flow during a decrease in ocular perfusion pressure. Invest Ophthalmol Vis Sci. 2009;50(1):372-7.
29. Gaucher D, Saleh M, Sauer A, Speeg-Schatz C, Bourcier T, Gaudric A. [Macular edema without fluorescein leakeage]. J Fr Ophtalmol. 2009;32(5):314-9.
30. Antonetti DA, Barber AJ, Bronson SK, Freeman WM, Gardner TW, Jefferson LS, et al. Diabetic retinopathy: seeing beyond glucose-induced microvascular disease. Diabetes. 2006;55(9):2401-11.
31. Abiko T, Abiko A, Clermont AC, Shoelson B, Horio N, Takahashi J, et al. Characterization of retinal leukostasis and hemodynamics in insulin resistance and diabetes: role of oxidants and protein kinase-C activation. Diabetes. 2003;52(3):829-37.
32. Abegg M, Zinkernagel M, Wolf S. Microcystic macular degeneration from optic neuropathy. Brain. 2012;135(Pt 12):e225.
33. Dacey DM. The mosaic of midget ganglion cells in the human retina. J Neurosci. 1993;13(12):5334-55.
34. Brazerol J, Iliev ME, Hohn R, Frankl S, Grabe H, Abegg M. Retrograde Maculopathy in Patients With Glaucoma. J Glaucoma. 2017;26(5):423-9.
35. Dinkin M. Trans-synaptic Retrograde Degeneration in the Human Visual System: Slow, Silent, and Real. Curr Neurol Neurosci Rep. 2017;17(2):16.
36. Wolff B, Basdekidou C, Vasseur V, Mauget-Faysse M, Sahel JA, Vignal C. Retinal inner nuclear layer microcystic changes in optic nerve atrophy: a novel spectral-domain OCT finding. Retina. 2013;33(10):2133-8.
37. Reichenbach A, Wurm A, Pannicke T, Iandiev I, Wiedemann P, Bringmann A. Muller cells as players in retinal degeneration and edema. Graefes Arch Clin Exp Ophthalmol. 2007;245(5):627-36.
38. Gelfand JM, Cree BA, Nolan R, Arnow S, Green AJ. Microcystic inner nuclear layer abnormalities and neuromyelitis optica. JAMA Neurol. 2013;70(5):629-33.
39. Dysli M, Ebneter A, Menke MN, Zinkernagel M, Wolf S, Grabe H, et al. Patients with Epiretinal Membranes Display Retrograde Maculopathy after Surgical Peeling of the Internal Limiting Membrane. Retina. 2018.

40. Scheerlinck LM, Schellekens PA, Liem AT, Steijns D, Leeuwen R. Incidence, Risk Factors, and Clinical Characteristics of Unexplained Visual Loss after Intraocular Silicone Oil for Macula-on Retinal Detachment. Retina. 2016;36(2):342-50.
41. Wojtkowski M, Bajraszewski T, Gorczynska I, Targowski P, Kowalczyk A, Wasilewski W, et al. Ophthalmic imaging by spectral optical coherence tomography. Am J Ophthalmol. 2004;138(3):412-9.
42. Nghiem-Buffet SP, J.; Michee, S.; Cohen, S.Y.; Fajnkuchen, F.; Delahaye-Mazza, C.; Guiberteau, B.; Quentel, G. Rétinographies, clichés en autofluorescence et angiographies: technique et interprétation. Encycl Med Chir (Paris, Elsevier). 2011.
43. Kwiterovich KA, Maguire MG, Murphy RP, Schachat AP, Bressler NM, Bressler SB, et al. Frequency of adverse systemic reactions after fluorescein angiography. Results of a prospective study. Ophthalmology. 1991;98(7):1139-42.
44. Huang Y, Zhang Q, Thorell MR, An L, Durbin MK, Laron M, et al. Swept-source OCT angiography of the retinal vasculature using intensity differentiation-based optical microangiography algorithms. Ophthalmic Surg Lasers Imaging Retina. 2014;45(5):382-9.
45. Zhang A, Zhang Q, Chen CL, Wang RK. Methods and algorithms for optical coherence tomography-based angiography: a review and comparison. J Biomed Opt. 2015;20(10):100901.
46. Barton J, Stromski S. Flow measurement without phase information in optical coherence tomography images. Opt Express. 2005;13(14):5234-9.
47. Mariampillai A, Standish BA, Moriyama EH, Khurana M, Munce NR, Leung MK, et al. Speckle variance detection of microvasculature using swept-source optical coherence tomography. Opt Lett. 2008;33(13):1530-2.
48. Motaghiannezam R, Fraser S. Logarithmic intensity and speckle-based motion contrast methods for human retinal vasculature visualization using swept source optical coherence tomography. Biomed Opt Express. 2012;3(3):503-21.
49. Xu J, Han S, Balaratnasingam C, Mammo Z, Wong KS, Lee S, et al. Retinal angiography with real-time speckle variance optical coherence tomography. Br J Ophthalmol. 2015;99(10):1315-9.
50. Jia Y, Tan O, Tokayer J, Potsaid B, Wang Y, Liu JJ, et al. Split-spectrum amplitude-decorrelation angiography with optical coherence tomography. Opt Express. 2012;20(4):4710-25.
51. Chen Z, Milner TE, Wang X, Srinivas S, Nelson JS. Optical Doppler tomography: imaging in vivo blood flow dynamics following pharmacological intervention and photodynamic therapy. Photochem Photobiol. 1998;67(1):56-60.
52. White B, Pierce M, Nassif N, Cense B, Park B, Tearney G, et al. In vivo dynamic human retinal blood flow imaging using ultra-high-speed spectral domain optical coherence tomography. Opt Express. 2003;11(25):3490-7.
53. Leitgeb R, Schmetterer L, Drexler W, Fercher A, Zawadzki R, Bajraszewski T. Real-time assessment of retinal blood flow with ultrafast acquisition by color Doppler Fourier domain optical coherence tomography. Opt Express. 2003;11(23):3116-21.
54. Makita S, Kurokawa K, Hong YJ, Miura M, Yasuno Y. Noise-immune complex correlation for optical coherence angiography based on standard and Jones matrix optical coherence tomography. Biomed Opt Express. 2016;7(4):1525-48.
55. Wang RK, Jacques SL, Ma Z, Hurst S, Hanson SR, Gruber A. Three dimensional optical angiography. Opt Express. 2007;15(7):4083-97.
56. An L, Qin J, Wang RK. Ultrahigh sensitive optical microangiography for in vivo imaging of microcirculations within human skin tissue beds. Opt Express. 2010;18(8):8220-8.
57. Yang V, Gordon M, Qi B, Pekar J, Lo S, Seng-Yue E, et al. High speed, wide velocity dynamic range Doppler optical coherence tomography (Part I): System design, signal processing, and performance. Opt Express. 2003;11(7):794-809.

58. Szkulmowski M, Szkulmowska A, Bajraszewski T, Kowalczyk A, Wojtkowski M. Flow velocity estimation using joint Spectral and Time domain Optical Coherence Tomography. Opt Express. 2008;16(9):6008-25.
59. Shahlaee A, Samara WA, Hsu J, Say EA, Khan MA, Sridhar J, et al. In Vivo Assessment of Macular Vascular Density in Healthy Human Eyes Using Optical Coherence Tomography Angiography. Am J Ophthalmol. 2016;165:39-46.
60. Shahlaee A, Pefkianaki M, Hsu J, Ho AC. Measurement of Foveal Avascular Zone Dimensions and its Reliability in Healthy Eyes Using Optical Coherence Tomography Angiography. Am J Ophthalmol. 2016;161:50-5 e1.
61. Li JQ, Welchowski T, Schmid M, Holz FG, Finger RP. Incidence of Rhegmatogenous Retinal Detachment in Europe - A Systematic Review and Meta-Analysis. Ophthalmologica. 2019;242(2):81-6.
62. Bechrakis NE, Dimmer A. [Rhegmatogenous retinal detachment : Epidemiology and risk factors]. Ophthalmologe. 2018;115(2):163-78.
63. el Forzli F, Brasseur G. [Functional signs indicating retinal detachment]. J Fr Ophtalmol. 1999;22(8):869-71.
64. Yorston D. Emergency management: retinal detachment. Community Eye Health. 2018;31(103):63.
65. Haritoglou C, Wolf A. [Surgical managment of retinal detachment]. Klin Monbl Augenheilkd. 2015;232(5):669-75.
66. Kwon OW, Song JH, Roh MI. Retinal Detachment and Proliferative Vitreoretinopathy. Dev Ophthalmol. 2016;55:154-62.
67. Barca F, Caporossi T, Rizzo S. Silicone oil: different physical proprieties and clinical applications. Biomed Res Int. 2014;2014:502143.
68. Heimann H, Stappler T, Wong D. Heavy tamponade 1: a review of indications, use, and complications. Eye (Lond). 2008;22(10):1342-59.
69. Chan C, Okun E. The question of ocular tolerance to intravitreal liquid silicone. A long-term analysis. Ophthalmology. 1986;93(5):651-60.
70. Scott IU, Flynn HW, Jr., Murray TG, Smiddy WE, Davis JL, Feuer WJ. Outcomes of complex retinal detachment repair using 1000- vs 5000-centistoke silicone oil. Archives of ophthalmology. 2005;123(4):473-8.
71. Baudouin C, Hofman P, Brignole F, Bayle J, Loubiere R, Gastaud P. Immunocytology of cellular components in vitreous and subretinal fluid from patients with proliferative vitreoretinopathy. Ophthalmologica. 1991;203(1):38-46.
72. Casaroli Marano RP, Vilaro S. The role of fibronectin, laminin, vitronectin and their receptors on cellular adhesion in proliferative vitreoretinopathy. Invest Ophthalmol Vis Sci. 1994;35(6):2791-803.
73. Hiscott P, Sheridan C, Magee RM, Grierson I. Matrix and the retinal pigment epithelium in proliferative retinal disease. Prog Retin Eye Res. 1999;18(2):167-90.
74. Federman JL, Eagle RC, Jr. Extensive peripheral retinectomy combined with posterior 360 degrees retinotomy for retinal reattachment in advanced proliferative vitreoretinopathy cases. Ophthalmology. 1990;97(10):1305-20.
75. Schwartz SG, Flynn HW. Primary retinal detachment: scleral buckle or pars plana vitrectomy? Curr Opin Ophthalmol. 2006;17(3):245-50.
76. Iverson DA, Ward TG, Blumenkranz MS. Indications and results of relaxing retinotomy. Ophthalmology. 1990;97(10):1298-304.
77. Silicone Study Group. Vitrectomy with silicone oil or sulfur hexafluoride gas in eyes with severe proliferative vitreoretinopathy: results of a randomized clinical trial. Silicone Study Report 1. Archives of ophthalmology. 1992;110(6):770-9.

78. Sun JK, Arroyo JG. Adjunctive therapies for proliferative vitreoretinopathy. Int Ophthalmol Clin. 2004;44(3):1-10.
79. Wolfensberger TJ. Foveal reattachment after macula-off retinal detachment occurs faster after vitrectomy than after buckle surgery. Ophthalmology. 2004;111(7):1340-3.
80. Spiegel D, Nasemann J, Nawrocki J, Gabel VP. Severe ocular trauma managed with primary pars plana vitrectomy and silicone oil. Retina. 1997;17(4):275-85.
81. Charteris DG, Sethi CS, Lewis GP, Fisher SK. Proliferative vitreoretinopathy-developments in adjunctive treatment and retinal pathology. Eye (Lond). 2002;16(4):369-74.
82. Rhatigan M, McElnea E, Murtagh P, Stephenson K, Harris E, Connell P, et al. Final anatomic and visual outcomes appear independent of duration of silicone oil intraocular tamponade in complex retinal detachment surgery. Int J Ophthalmol. 2018;11(1):83-8.
83. Bae SH, Hwang JS, Yu HG. Comparative analysis of macular microstructure by spectral-domain optical coherence tomography before and after silicone oil removal. Retina. 2012;32(9):1874-83.
84. Gonvers M, Hornung JP, de Courten C. The effect of liquid silicone on the rabbit retina. Histologic and ultrastructural study. Archives of ophthalmology. 1986;104(7):1057-62.
85. Karahan E, Tuncer I, Zengin MO, Kucukerdonmez C, Kaynak S. Spontaneous resolution of macular edema after silicone oil removal. Int J Ophthalmol. 2014;7(6):1005-9.
86. Bonnet M. Macular changes and fluorescein angiographic findings after repair of proliferative vitreoretinopathy. Retina. 1994;14(5):404-10.

6. ATTESTATION SUR L'HONNEUR

Université
de Strasbourg

Faculté
de médecine

DECLARATION SUR L'HONNEUR

Document avec signature originale devant être joint :
- à votre mémoire de D.E.S.
- à votre dossier de demande de soutenance de thèse

Nom : DORNEGNY **Prénom :** déa

Ayant été informé(e) qu'en m'appropriant tout ou partie d'une œuvre pour l'intégrer dans mon propre mémoire de spécialité ou dans mon mémoire de thèse de docteur en médecine, je me rendrais coupable d'un délit de contrefaçon au sens de l'article L335-1 et suivants du code de la propriété intellectuelle et que ce délit était constitutif d'une fraude pouvant donner lieu à des poursuites pénales conformément à la loi du 23 décembre 1901 dite de répression des fraudes dans les examens et concours publics.

Ayant été avisé(e) que le président de l'université sera informé de cette tentative de fraude ou de plagiat, afin qu'il saisisse la juridiction disciplinaire compétente.

Ayant été informé(e) qu'en cas de plagiat, la soutenance du mémoire de spécialité et/ou de la thèse de médecine sera alors automatiquement annulée, dans l'attente de la décision que prendra la juridiction disciplinaire de l'université

J'atteste sur l'honneur
Ne pas avoir reproduit dans mes documents tout ou partie d'œuvre(s) déjà existante(s), à l'exception de quelques brèves citations dans le texte, mises entre guillemets et référencées dans la bibliographie de mon mémoire.

A écrire à la main : « J'atteste sur l'honneur avoir connaissance des suites disciplinaires ou pénales que j'encours en cas de déclaration erronée ou incomplète ».

J'atteste sur l'honneur avoir connaissance des suites disciplinaires ou pénales que j'encours en cas de déclaration erronée ou incomplète.

Signature originale :

A Strasbourg, le 31/05/20

Photocopie de cette déclaration devant être annexée en dernière page de votre mémoire de D.E.S. ou de Thèse.

RESUME :

Objectif : Évaluer la fréquence de survenue des kystes maculaires après décollement de rétine traité par huile de silicone et mesurer leur impact sur l'acuité visuelle et la vascularisation maculaire en angiographie OCT (OCT-A).

Méthodes : 43 yeux de 41 patients traités pour un décollement de rétine avec tamponnement intraoculaire par huile de silicone ont été étudiés rétrospectivement. La meilleure acuité visuelle corrigée (BCVA) et un examen par OCT-A au moins trois mois après l'ablation de la silicone ont été étudiés. Chez les patients présentant des kystes maculaires, l'aire des kystes a été mesurée sur la coupe en face de l'OCT-A à l'aide du logiciel ImageJ. La densité du plexus capillaire superficiel (DSCP) et l'aire de la zone avasculaire centrale superficielle (AsFAZ) ont été générées par l'OCT-A. La densité du plexus capillaire profond (DDCP) et l'aire de la FAZ profonde ont été mesurées à l'aide de ImageJ.

Résultats : 25 yeux (58%) présentaient des kystes maculaires. Les kystes étaient localisés exclusivement dans la couche nucléaire interne dans 60% des cas. La BCVA moyenne dans le groupe avec kystes était inférieure à celle du groupe sans kystes ($p=0.012$). L'aire des kystes était négativement corrélée avec la BCVA ($p=0.02$). La DSCP était plus importante dans le groupe avec kystes ($p<0.0001$), alors que l'AsFAZ était plus faible ($p<0.0001$). L'aire des kystes était négativement corrélée à la DDCP ($p<0.001$).

Conclusion : L'incidence des kystes maculaires au niveau de la couche nucléaire interne après ablation de la silicone est élevée. Ces kystes sont associés à une altération de l'acuité visuelle et un remodelage vasculaire rétinien au niveau maculaire. L'aspect et la localisation de ces kystes sont semblables à ceux observés dans le phénomène de « maculopathie rétrograde ».

Rubrique de classement : DES d'ophtalmologie

Mots-clés : densité capillaire, kystes maculaires, œdème maculaire, angiographie OCT, décollement de rétine, maculopathie rétrograde, ablation d'huile de silicone

Présidente : Madame le Professeur Speeg-Schatz

Assesseurs :
Monsieur le Professeur David Gaucher (directeur)
Monsieur le Professeur Tristan Bourcier
Monsieur le Professeur Arnaud Sauer
Monsieur le Docteur Patrick Lenoble

Adresse de l'auteur : 18, rue du Nideck 67000 STRASBOURG