UNIVERSITÉ DE STRASBOURG
FACULTÉ DE MÉDECINE, MAÏEUTIQUE ET SCIENCES DE LA SANTÉ

ANNÉE : 2021 N° : 236

THÈSE

PRÉSENTÉE POUR LE DIPLÔME D'ÉTAT

DE DOCTEUR EN MÉDECINE

Diplôme d'État
Mention DERMATOLOGIE-VÉNÉROLOGIE

PAR

DIEUDONNÉ Claire

Née le 31 décembre 1994 à Besançon

« Causes des dermatoses réticulées et mécanismes qui sous-tendent la réticulation des lésions cutanées »

Président de thèse : CRIBIER Bernard, Professeur

Directeur de thèse : LIPSKER Dan, Professeur

Edition OCTOBRE 2020
Année universitaire 2020-2021

HOPITAUX UNIVERSITAIRES
DE STRASBOURG (HUS)
Directeur général :
M. GALY Michaël

Faculté de médecine maïeutique et sciences de la santé
Université de Strasbourg

FACULTÉ DE MÉDECINE
(U.F.R. des Sciences Médicales)

● **Président de l'Université**	M. DENEKEN Michel
● **Doyen de la Faculté**	M. SIBILIA Jean
Assesseur du Doyen (13.01.10 et 08.02.11)	M. GOICHOT Bernard
Doyens honoraires : (1976-1983)	M. DORNER Marc
(1983-1989)	M. MANTZ Jean-Marie
(1989-1994)	M. VINCENDON Guy
(1994-2001)	M. GERLINGER Pierre
(2001-2011)	M. LUDES Bertrand
● **Chargé de mission auprès du Doyen**	M. VICENTE Gilbert
● **Responsable Administratif**	M. BITSCH Samuel

Les Hôpitaux Universitaires de STRASBOURG

A1 - PROFESSEUR TITULAIRE DU COLLEGE DE FRANCE

MANDEL Jean-Louis — Chaire "Génétique humaine" (à compter du 01.11.2003)

A2 - MEMBRE SENIOR A L'INSTITUT UNIVERSITAIRE DE FRANCE (I.U.F.)

BAHRAM Séiamak — Immunologie biologique (01.10.2013 au 31.09.2018)
DOLLFUS Hélène — Génétique clinique (01.10.2014 au 31.09.2019)

A3 - PROFESSEUR(E)S DES UNIVERSITÉS - PRATICIENS HOSPITALIERS (PU-PH)

PO218

NOM et Prénoms	CS*	Services Hospitaliers ou Institut / Localisation	Sous-section du Conseil National des Universités	
ADAM Philippe P0001	NRPô CS	• Pôle de l'Appareil locomoteur - Service d'Hospitalisation des Urgences de Traumatologie / HP	50.02	Chirurgie orthopédique et traumatologique
AKLADIOS Cherif P0191	NRPô CS	• Pôle de Gynécologie-Obstétrique - Service de Gynécologie-ObstétriquelI/ HP	54.03	Gynécologie-Obstétrique ; gynécologie médicale Option : **Gynécologie-Obstétrique**
ANDRES Emmanuel P0002	RPô CS	• Pôle de Médecine Interne, Rhumatologie, Nutrition, Endocrinologie, Diabétologie (MIRNED) - Service de Médecine Interne, Diabète et Maladies métaboliques / HC	53.01	Option : médecine Interne
ANHEIM Mathieu P0003	NRPô NCS	• Pôle Tête et Cou-CETD - Service de Neurologie / Hôpital de Hautepierre	49.01	Neurologie
ARNAUD Laurent P0186	NRPô NCS	• Pôle MIRNED - Service de Rhumatologie / Hôpital de Hautepierre	50.01	Rhumatologie
BACHELLIER Philippe P0004	RPô CS	• Pôle des Pathologies digestives, hépatiques et de la transplantation - Serv. de chirurgie générale, hépatique et endocrinienne et Transplantation / HP	53.02	Chirurgie générale
BAHRAM Seiamak P0005	NRPô CS	• Pôle de Biologie - Laboratoire d'Immunologie biologique / Nouvel Hôpital Civil - Institut d'Hématologie et d'Immunologie / Hôpital Civil / Faculté	47.03	Immunologie (option biologique)
BALDAUF Jean-Jacques P0006	NRPô NCS	• Pôle de Gynécologie-Obstétrique - Service de Gynécologie-Obstétrique / Hôpital de Hautepierre	54.03	Gynécologie-Obstétrique ; gynécologie médicale Option **: Gynécologie-Obstétrique**
BAUMERT Thomas P0007	NRPô CS	• Pôle Hépato-digestif de l'Hôpital Civil - Institut de Recherche sur les Maladies virales et hépatiques / Faculté	52.01	Gastro-entérologie ; **hépatologie** Option : hépatologie
Mme BEAU-FALLER Michèle M0007 / PO170	NRPô NCS	• Pôle de Biologie - Laboratoire de Biochimie et de Biologie moléculaire / HP	44.03	Biologie cellulaire (option biologique)
BEAUJEUX Rémy P0008	NRPô CS	• Pôle d'Imagerie - CME / Activités transversales • Unité de Neuroradiologie interventionnelle / Hôpital de Hautepierre	43.02	Radiologie et imagerie médicale (option clinique)
BECMEUR François P0009	NRPô NCS	• Pôle médico-chirurgical de Pédiatrie - Service de Chirurgie Pédiatrique / Hôpital Hautepierre	54.02	Chirurgie infantile
BERNA Fabrice P0192	NRPô CS	• Pôle de Psychiatrie, Santé mentale et Addictologie - Service de Psychiatrie I / Hôpital Civil	49.03	Psychiatrie d'adultes ; Addictologie Option : **Psychiatrie d'Adultes**
BERTSCHY Gilles P0013	RPô CS	• Pôle de Psychiatrie et de santé mentale - Service de Psychiatrie II / Hôpital Civil	49.03	Psychiatrie d'adultes
BIERRY Guillaume P0178	NRPô NCS	• Pôle d'Imagerie - Service d'Imagerie II - Neuroradiologie-imagerie ostéoarticulaire-Pédiatrie / Hôpital Hautepierre	43.02	Radiologie et Imagerie médicale (option clinique)
BILBAULT Pascal P0014	RPô CS	• Pôle d'Urgences / Réanimations médicales / CAP - Service des Urgences médico-chirurgicales Adultes / Hôpital de Hautepierre	48.02	Réanimation ; **Médecine d'urgence** Option : médecine d'urgence
BLANC Frédéric P0213	NRPô NCS	- Pôle de Gériatrie - Service Evaluation - Gériatrie - Hôpital de la Robertsau	53.01	Médecine interne ; addictologie Option : gériatrie et biologie du vieillissement
BODIN Frédéric P0187	NRPô NCS	• Pôle de Chirurgie Maxillo-faciale, morphologie et Dermatologie - Service de Chirurgie Plastique et maxillo-faciale / Hôpital Civil	50.04	**Chirurgie Plastique, Reconstructrice et Esthétique ;** Brûlologie
BONNEMAINS Laurent M0099 / PO215	NRPô NCS	• Pôle médico-chirurgical de Pédiatrie - Service de Pédiatrie 1 - Hôpital de Hautepierre	54.01	Pédiatrie
BONNOMET François P0017	NRPô CS	• Pôle de l'Appareil locomoteur - Service d'Orthopédie-Traumatologie du Membre inférieur / HP	50.02	Chirurgie orthopédique et traumatologique
BOURCIER Tristan P0018	NRPô NCS	• Pôle de Spécialités médicales-Ophtalmologie / SMO - Service d'Opthalmologie / Nouvel Hôpital Civil	55.02	Ophtalmologie
BOURGIN Patrice P0020	NRPô CS	• Pôle Tête et Cou - CETD - Service de Neurologie - Unité du Sommeil / Hôpital Civil	49.01	Neurologie
Mme BRIGAND Cécile P0022	NRPô NCS	• Pôle des Pathologies digestives, hépatiques et de la transplantation - Service de Chirurgie générale et Digestive / HP	53.02	Chirurgie générale

NHC = Nouvel Hôpital Civil HC = Hôpital Civil HP = Hôpital de Hautepierre PTM = Plateau technique de microbiologie

NOM et Prénoms	CS*	Services Hospitaliers ou Institut / Localisation	Sous-section du Conseil National des Universités	
BRUANT-RODIER Catherine P0023	NRPô CS	• Pôle de l'Appareil locomoteur - Service de Chirurgie Plastique et Maxillo-faciale / HP	50.04	Option : chirurgie plastique, reconstructrice et esthétique
Mme CAILLARD-OHLMANN Sophie P0171	NRPô NCS	• Pôle de Spécialités médicales-Ophtalmologie / SMO - Service de Néphrologie-Transplantation / NHC	52.03	Néphrologie
CASTELAIN Vincent P0027	NRPô NCS	• Pôle Urgences - Réanimations médicales / Centre antipoison - Service de Réanimation médicale / Hôpital Hautepierre	48.02	Réanimation
CHAKFE Nabil P0029	NRPô CS	• Pôle d'activité médico-chirurgicale Cardio-vasculaire - Service de Chirurgie Vasculaire et de transplantation rénale / NHC	51.04	**Chirurgie vasculaire** ; médecine vasculaire / Option : chirurgie vasculaire
CHARLES Yann-Philippe M0013 / P0172	NRPô NCS	• Pôle de l'Appareil locomoteur - Service de Chirurgie du rachis / Chirurgie B / HC	50.02	Chirurgie orthopédique et traumatologique
Mme CHARLOUX Anne P0028	NRPô NCS	• Pôle de Pathologie thoracique - Service de Physiologie et d'Explorations fonctionnelles / NHC	44.02	Physiologie (option biologique)
Mme CHARPIOT Anne P0030	NRPô NCS	• Pôle Tête et Cou - CETD - Serv. d'Oto-rhino-laryngologie et de Chirurgie cervico-faciale / HP	55.01	Oto-rhino-laryngologie
Mme CHENARD-NEU Marie-Pierre P0041	NRPô CS	• Pôle de Biologie - Service de Pathologie / Hôpital de Hautepierre	42.03	Anatomie et cytologie pathologiques (option biologique)
CLAVERT Philippe P0044	NRPô CS	• Pôle de l'Appareil locomoteur - Service d'Orthopédie-Traumatologie du Membre supérieur / HP	42.01	Anatomie (option clinique, orthopédie traumatologique)
COLLANGE Olivier PO193	NRPô NCS	• Pôle d'Anesthésie / Réanimations chirurgicales / SAMU-SMUR - Service d'Anesthésiologie-Réanimation Chirurgicale / NHC	48.01	**Anesthésiologie-Réanimation** ; Médecine d'urgence (option Anesthésiologie-Réanimation - Type clinique)
CRIBIER Bernard P0045	NRPô CS	• Pôle d'Urologie, Morphologie et Dermatologie - Service de Dermatologie / Hôpital Civil	50.03	Dermato-Vénéréologie
de BLAY de GAIX Frédéric P0048	RPô CS	• Pôle de Pathologie thoracique - Service de Pneumologie / Nouvel Hôpital Civil	51.01	Pneumologie
de SEZE Jérôme P0057	NRPô CS	• Pôle Tête et Cou - CETD - Centre d'investigation Clinique (CIC) - AX5 / Hôpital de Hautepierre	49.01	Neurologie
DEBRY Christian P0049	RPô CS	• Pôle Tête et Cou - CETD - Serv. d'Oto-rhino-laryngologie et de Chirurgie cervico-faciale / HP	55.01	Oto-rhino-laryngologie
DERUELLE Philippe P0199	RPô NCS	• Pôle de Gynécologie-Obstétrique - Service de Gynécologie-Obstétrique / Hôpital de Hautepierre	54.03	Gynécologie-Obstétrique; gynécologie médicale: option gynécologie-obstétrique
DIEMUNSCH Pierre P0051	NRPô NCS	• Pôle d'Anesthésie / Réanimations chirurgicales / SAMU-SMUR - Service d'Anesthésie-Réanimation Chirurgicale / Hôpital de Hautepierre	48.01	Anesthésiologie-réanimation (option clinique)
Mme DOLLFUS-WALTMANN Hélène P0054	NRPô CS	• Pôle de Biologie - Service de Génétique Médicale / Hôpital de Hautepierre	47.04	Génétique (type clinique)
EHLINGER Matfhieu P0188	NRPô NCS	• Pôle de l'Appareil Locomoteur - Service d'Orthopédie-Traumatologie du membre inférieur / Hautepierre	50.02	Chirurgie Orthopédique et Traumatologique
Mme ENTZ-WERLE Natacha P0059	NRPô NCS	• Pôle médico-chirurgical de Pédiatrie - Service de Pédiatrie III / Hôpital de Hautepierre	54.01	Pédiatrie
Mme FACCA Sybille P0179	NRPô CS	• Pôle de l'Appareil locomoteur - Service de Chirurgie de la Main - SOS Main / Hôpital de Hautepierrre	50.02	Chirurgie orthopédique et traumatologique
Mme FAFI-KREMER Samira P0060	NRPô CS	• Pôle de Biologie - Laboratoire (Institut) de Virologie / PTM HUS et Faculté	45.01	Bactériologie-**Virologie** ; Hygiène Hospitalière Option Bactériologie-**Virologie** biologique
FAITOT François PO216	NRPô NCS	• Pôle de Pathologie digestives, hépatiques et de la transplantation - Serv. de chirurgie générale, hépatique et endocrinienne et Transplantation / HP	53.02	Chirurgie générale
FALCOZ Pierre-Emmanuel P0052	NRPô NCS	• Pôle de Pathologie thoracique - Service de Chirurgie Thoracique / Nouvel Hôpital Civil	51.03	Chirurgie thoracique et cardio-vasculaire
FORNECKER Luc-Matthieu P0208	NRPô NCS	• Pôle d'Oncolo-Hématologie - Service d'hématologie / ICANS	47.01	**Hématologie** ; Transfusion Option : Hématologie
GALLIX Benoit P0214	NCS	• IHU - Institut Hospitalo-Universitaire - Hôpital Civil	43.02	Radiologie et imagerie médicale
GANGI Afshin P0062	RPô CS	• Pôle d'Imagerie - Service d'Imagerie A interventionnelle / Nouvel Hôpital Civil	43.02	Radiologie et imagerie médicale (option clinique)
GAUCHER David P0063	NRPô NCS	• Pôle des Spécialités Médicales - Ophtalmologie / SMO - Service d'Ophtalmologie / Nouvel Hôpital Civil	55.02	Ophtalmologie
GENY Bernard P0064	NRPô CS	• Pôle de Pathologie thoracique - Service de Physiologie et d'Explorations fonctionnelles / NHC	44.02	Physiologie (option biologique)
GEORG Yannick P0200	NRPô NCS	Pôle d'activité médico-chirurgicale Cardio-vasculaire - Service de Chirurgie Vasculaire et de transplantation rénale / NHC	51.04	**Chirurgie vasculaire** ; médecine vasculaire / Option : chirurgie vasculaire
GICQUEL Philippe P0065	NRPô CS	• Pôle médico-chirurgical de Pédiatrie - Service de Chirurgie Pédiatrique / Hôpital Hautepierre	54.02	Chirurgie infantile
GOICHOT Bernard P0066	NRPô CS	• Pôle de Médecine Interne, Rhumatologie, Nutrition, Endocrinologie, Diabétologie (MIRNED) - Service de Médecine interne et de nutrition / HP	54.04	Endocrinologie, diabète et maladies métaboliques
Mme GONZALEZ Maria P0067	NRPô CS	• Pôle de Santé publique et santé au travail - Service de Pathologie Professionnelle et Médecine du Travail / HC	46.02	Médecine et santé au travail Travail
GOTTENBERG Jacques-Eric P0068	NRPô CS	• Pôle de Médecine Interne, Rhumatologie, Nutrition, Endocrinologie, Diabétologie (MIRNED) - Service de Rhumatologie / Hôpital Hautepierre	50.01	Rhumatologie

NOM et Prénoms	CS*	Services Hospitaliers ou Institut / Localisation	Sous-section du Conseil National des Universités	
HANNEDOUCHE Thierry P0071	NRPô CS	• Pôle de Spécialités médicales - Ophtalmologie / SMO - Service de Néphrologie - Dialyse / Nouvel Hôpital Civil	52.03	Néphrologie
HANSMANN Yves P0072	RPô NCS	• Pôle de Spécialités médicales - Ophtalmologie / SMO - Service des Maladies infectieuses et tropicales / Nouvel Hôpital Civil	45.03	Option : Maladies infectieuses
Mme HELMS Julie M0114 / P0209	NRPô NCS	• Pôle Urgences - Réanimations médicales / Centre antipoison - Service de Réanimation Médicale / Nouvel Hôpital Civil	48.02	Médecine Intensive-Réanimation
HERBRECHT Raoul P0074	NRPô CS	• Pôle d'Oncolo-Hématologie - Service d'hématologie / ICANS	47.01	**Hématologie** ; Transfusion
HIRSCH Edouard P0075	NRPô NCS	• Pôle Tête et Cou - CETD - Service de Neurologie / Hôpital de Hautepierre	49.01	Neurologie
IMPERIALE Alessio P0194	NRPô NCS	• Pôle d'Imagerie - Service de Médecine Nucléaire et Imagerie Moléculaire / ICANS	43.01	Biophysique et médecine nucléaire
ISNER-HOROBETI Marie-Eve P0189	RPô CS	• Pôle de Médecine Physique et de Réadaptation - Institut Universitaire de Réadaptation / Clémenceau	49.05	**Médecine Physique et Réadaptation**
JAULHAC Benoît P0078	NRPô CS	• Pôle de Biologie - Institut (Laboratoire) de Bactériologie / PTM HUS et Faculté de Méd.	45.01	Option : **Bactériologie**-virologie (biologique)
Mme JEANDIDIER Nathalie P0079	NRPô CS	• Pôle de Médecine Interne, Rhumatologie, Nutrition, Endocrinologie, Diabétologie (MIRNED) - Service d'Endocrinologie, diabète et nutrition / HC	54.04	Endocrinologie, diabète et maladies métaboliques
Mme JESEL-MOREL Laurence P0201	NRPô NCS	• Pôle d'activité médico-chirurgicale Cardio-vasculaire - Service de Cardiologie / Nouvel Hôpital Civil	51.02	Cardiologie
KALTENBACH Georges P0081	RPô CS	• Pôle de Gériatrie - Service de Médecine Interne - Gériatrie / Hôpital de la Robertsau - Secteur Evaluation - Gériatrie / Hôpital de la Robertsau	53.01	Option : gériatrie et biologie du vieillissement
Mme KESSLER Laurence P0084	NRPô NCS	• Pôle de Médecine Interne, Rhumatologie, Nutrition, Endocrinologie, Diabétologie (MIRNED) - Service d'Endocrinologie, Diabète, Nutrition et Addictologie / Méd. B / HC	54.04	Endocrinologie, diabète et maladies métaboliques
KESSLER Romain P0085	NRPô NCS	• Pôle de Pathologie thoracique - Service de Pneumologie / Nouvel Hôpital CIvil	51.01	Pneumologie
KINDO Michel P0195	NRPô NCS	• Pôle d'activité médico-chirurgicale Cardio-vasculaire - Service de Chirurgie Cardio-vasculaire / Nouvel Hôpital Civil	51.03	Chirurgie thoracique et cardio-vasculaire
Mme KORGANOW Anne-Sophie P0087	NRPô CS	• Pôle de Spécialités médicales - Ophtalmologie / SMO - Service de Médecine Interne et d'Immunologie Clinique / NHC	47.03	Immunologie (option clinique)
KREMER Stéphane M0038 / P0174	NRPô CS	• Pôle d'Imagerie - Service Imagerie II - Neuroradio Ostéoarticulaire - Pédiatrie / HP	43.02	Radiologie et imagerie médicale (option clinique)
KUHN Pierre P0175	NRPô CS	• Pôle médico-chirurgical de Pédiatrie - Service de Néonatologie et Réanimation néonatale (Pédiatrie II) / HP	54.01	Pédiatrie
KURTZ Jean-Emmanuel P0089	RPô NCS	• Pôle d'Onco-Hématologie - Service d'hématologie / ICANS	47.02	Option : Cancérologie (clinique)
Mme LALANNE-TONGIO Laurence P0202	NRPô CS	• Pôle de Psychiatrie, Santé mentale et Addictologie - Service de Psychiatrie I / Hôpital Civil	49.03	Psychiatrie d'adultes ; **Addictologie** (Option : Addictologie)
LANG Hervé P0090	NRPô NCS	• Pôle de Chirurgie plastique reconstructrice et esthétique, Chirurgie maxillo-faciale, Morphologie et Dermatologie - Service de Chirurgie Urologique / Nouvel Hôpital Civil	52.04	Urologie
LAUGEL Vincent P0092	RPô CS	• Pôle médico-chirurgical de Pédiatrie - Service de Pédiatrie 1 / Hôpital Hautepierre	54.01	Pédiatrie
Mme LEJAY Anne M0102 / PO217	NRPô NCS	• Pôle d'activité médico-chirurgicale cardiovasculaire - Service de Chirurgie vasculaire et de Tranplantation rénale / NHC	51.04	Option : Chirurgie vasculaire
LE MINOR Jean-Marie P0190	NRPô NCS	• Pôle d'Imagerie - Institut d'Anatomie Normale / Faculté de Médecine - Service de Neuroradiologie, d'imagerie Ostéoarticulaire et interventionnelle/ Hôpital de Hautepierre	42.01	**Anatomie**
LESSINGER Jean-Marc P0	RPô CS	• Pôle de Biologie - Laboratoire de Biochimie générale et spécialisée / LBGS / NHC - Laboratoire de Biochimie et de Biologie moléculaire / Hôp. de Hautepierre	82.00	Sciences Biologiques de Pharmacie
LIPSKER Dan P0093	NRPô NCS	• Pôle de Chirurgie plastique reconstructrice et esthétique, Chirurgie maxillo-faciale, Morphologie et Dermatologie - Service de Dermatologie / Hôpital Civil	50.03	Dermato-vénéréologie
LIVERNEAUX Philippe P0094	RPô NCS	• Pôle de l'Appareil locomoteur - Service de Chirurgie de la Main - SOS Main / Hôpital de Hautepierre	50.02	Chirurgie orthopédique et traumatologique
MALOUF Gabriel P0203	NRPô NCS	• Pôle d'Onco-hématologie - Service d'Oncologie médicale / ICANS	47.02	**Cancérologie** ; Radiothérapie Option : Cancérologie
MARK Manuel P0098	NRPô NCS	• Pôle de Biologie - Département Génomique fonctionnelle et cancer / IGBMC	54.05	Biologie et médecine du développement et de la reproduction (option biologique)
MARTIN Thierry P0099	NRPô NCS	• Pôle de Spécialités médicales - Ophtalmologie / SMO - Service de Médecine Interne et d'Immunologie Clinique / NHC	47.03	Immunologie (option clinique)
Mme MASCAUX Céline P0210	NRPô NCS	• Pôle de Pathologie thoracique - Service de Pneumologie / Nouvel Hôpital Civil	51.01	**Pneumologie** ; Addictologie
Mme MATHELIN Carole P0101	NRPô CS	• Pôle de Gynécologie-Obstétrique - Unité de Sénologie / ICANS	54.03	**Gynécologie-Obstétrique** ; Gynécologie Médicale

NOM et Prénoms	CS*	Services Hospitaliers ou Institut / Localisation	Sous-section du Conseil National des Universités	
MAUVIEUX Laurent P0102	NRPô CS	• Pôle d'Onco-Hématologie - Laboratoire d'Hématologie Biologique - Hôpital de Hautepierre - Institut d'Hématologie / Faculté de Médecine	47.01	**Hématologie** ; Transfusion Option Hématologie Biologique
MAZZUCOTELLI Jean-Philippe P0103	NRPô CS	• Pôle d'activité médico-chirurgicale Cardio-vasculaire - Service de Chirurgie Cardio-vasculaire / Nouvel Hôpital Civil	51.03	Chirurgie thoracique et cardio-vasculaire
MERTES Paul-Michel P0104	RPô CS	• Pôle d'Anesthésiologie / Réanimations chirurgicales / SAMU-SMUR - Service d'Anesthésiologie-Réanimation chirurgicale / Nouvel Hôpital Civil	48.01	Option : Anesthésiologie-Réanimation (type mixte)
MEYER Nicolas P0105	NRPô NCS	• Pôle de Santé publique et Santé au travail - Laboratoire de Biostatistiques / Hôpital Civil • Biostatistiques et Informatique / Faculté de médecine / Hôpital Civil	46.04	Biostatistiques, Informatique Médicale et Technologies de Communication (option biologique)
MEZIANI Ferhat P0106	NRPô CS	• Pôle Urgences - Réanimations médicales / Centre antipoison - Service de Réanimation Médicale / Nouvel Hôpital Civil	48.02	Réanimation
MONASSIER Laurent P0107	NRPô CS	• Pôle de Pharmacie-pharmacologie - Labo. de Neurobiologie et Pharmacologie cardio-vasculaire- EA7295 / Fac	48.03	Option : Pharmacologie fondamentale
MOREL Olivier P0108	NRPô NCS	• Pôle d'activité médico-chirurgicale Cardio-vasculaire - Service de Cardiologie / Nouvel Hôpital Civil	51.02	Cardiologie
MOULIN Bruno P0109	NRPô CS	• Pôle de Spécialités médicales - Ophtalmologie / SMO - Service de Néphrologie - Transplantation / Nouvel Hôpital Civil	52.03	Néphrologie
MUTTER Didier P0111	RPô NCS	• Pôle Hépato-digestif de l'Hôpital Civil - Service de Chirurgie Viscérale et Digestive / NHC	52.02	Chirurgie digestive
NAMER Izzie Jacques P0112	NRPô CS	• Pôle d'Imagerie - Service de Médecine Nucléaire et Imagerie Moléculaire / ICANS	43.01	Biophysique et médecine nucléaire
NOEL Georges P0114	NRPô NCS	• Pôle d'Imagerie - Service de radiothérapie / ICANS	47.02	Cancérologie ; **Radiothérapie** Option Radiothérapie biologique
NOLL Eric M0111 / PO218	NRPô NCS	• Pôle d'Anesthésie Réanimation Chirurgicale SAMU-SMUR - Service Anesthésiologie et de Réanimation Chirurgicale - HP	48.01	Anesthésiologie-Réanimation
OHANA Mickael P0211	NRPô NCS	• Pôle d'Imagerie - Serv. d'Imagerie B - Imagerie viscérale et cardio-vasculaire / NHC	43.02	Radiologie et imagerie médicale (option clinique)
OHLMANN Patrick P0115	RPô CS	• Pôle d'activité médico-chirurgicale Cardio-vasculaire - Service de Cardiologie / Nouvel Hôpital Civil	51.02	Cardiologie
Mme OLLAND Anne P0204	NRPô NCS	• Pôle de Pathologie Thoracique - Service de Chirurgie thoracique / Nouvel Hôpital Civil	51.03	Chirurgie thoracique et cardio-vasculaire
Mme PAILLARD Catherine P0180	NRPô CS	• Pôle médico-chirurgicale de Pédiatrie - Service de Pédiatrie III / Hôpital de Hautepierre	54.01	Pédiatrie
PELACCIA Thierry P0205	NRPô NCS	• Pôle d'Anesthésie / Réanimation chirurgicales / SAMU-SMUR - Centre de formation et de recherche en pédagogie des sciences de la santé / Faculté	48.05	Réanimation ; **Médecine d'urgence** Option : Médecine d'urgences
Mme PERRETTA Silvana P0117	NRPô NCS	• Pôle Hépato-digestif de l'Hôpital Civil - Service de Chirurgie Viscérale et Digestive / Nouvel Hôpital Civil	52.02	Chirurgie digestive
PESSAUX Patrick P0118	NRPô CS	• Pôle des Pathologies digestives, hépatiques et de la transplantation - Service de Chirurgie Viscérale et Digestive / Nouvel Hôpital Civil	52.02	Chirurgie Digestive
PETIT Thierry P0119	CDp	• ICANS - Département de médecine oncologique	47.02	**Cancérologie** ; Radiothérapie Option : Cancérologie Clinique
PIVOT Xavier P0206	NRPô NCS	• ICANS - Département de médecine oncologique	47.02	**Cancérologie** ; Radiothérapie Option : Cancérologie Clinique
POTTECHER Julien P0181	NRPô CS	• Pôle d'Anesthésie / Réanimations chirurgicales / SAMU-SMUR - Service d'Anesthésie et de Réanimation Chirurgicale / Hôpital de Hautepierre	48.01	**Anesthésiologie-réanimation** ; Médecine d'urgence (option clinique)
PRADIGNAC Alain P0123	NRPô NCS	• Pôle de Médecine Interne, Rhumatologie, Nutrition, Endocrinologie, Diabétologie (MIRNED) - Service de Médecine interne et nutrition / HP	44.04	Nutrition
PROUST François P0182	NRPô CS	• Pôle Tête et Cou - Service de Neurochirurgie / Hôpital de Hautepierre	49.02	Neurochirurgie
Pr RAUL Jean-Sébastien P0125	NRPô CS	• Pôle de Biologie - Service de Médecine Légale, Consultation d'Urgences médico-judiciaires et Laboratoire de Toxicologie / Faculté et NHC • Institut de Médecine Légale / Faculté de Médecine	46.03	Médecine Légale et droit de la santé
REIMUND Jean-Marie P0126	NRPô NCS	• Pôle des Pathologies digestives, hépatiques et de la transplantation - Service d'Hépato-Gastro-Entérologie et d'Assistance Nutritive / HP	52.01	Option : Gastro-entérologie
Pr RICCI Roméo P0127	NRPô NCS	• Pôle de Biologie - Département Biologie du développement et cellules souches / IGBMC	44.01	Biochimie et biologie moléculaire
ROHR Serge P0128	NRPô CS	• Pôle des Pathologies digestives, hépatiques et de la transplantation - Service de Chirurgie générale et Digestive / HP	53.02	Chirurgie générale
Mme ROSSIGNOL -BERNARD Sylvie PO196	NRPô NCS	• Pôle médico-chirurgical de Pédiatrie - Service de Pédiatrie I / Hôpital de Hautepierre	54.01	Pédiatrie
ROUL Gérald P0129	NRPô NCS	• Pôle d'activité médico-chirurgicale Cardio-vasculaire - Service de Cardiologie / Nouvel Hôpital Civil	51.02	Cardiologie
Mme ROY Catherine P0140	NRPô CS	• Pôle d'Imagerie - Serv. d'Imagerie B - Imagerie viscérale et cardio-vasculaire / NHC	43.02	Radiologie et imagerie médicale (opt clinique)

NOM et Prénoms	CS*	Services Hospitaliers ou Institut / Localisation	Sous-section du Conseil National des Universités	
SANANES Nicolas P0212	NRPô NCS	• Pôle de Gynécologie-Obstétrique - Service de Gynécologie-Obstétriquel/ HP	54.03	**Gynécologie-Obstétrique** ; gynécologie médicale Option : Gynécologie-Obstétrique
SAUER Arnaud P0183	NRPô NCS	• Pôle de Spécialités médicales - Ophtalmologie / SMO - Service d'Ophtalmologie / Nouvel Hôpital Civil	55.02	Ophtalmologie
SAULEAU Erik-André P0184	NRPô NCS	• Pôle de Santé publique et Santé au travail - Service de Santé Publique / Hôpital Civil • Biostatistiques et Informatique / Faculté de médecine / HC	46.04	Biostatiqtiques, Informatique médicale et Technologies de Communication (option biologique)
SAUSSINE Christian P0143	RPô CS	• Pôle d'Urologie, Morphologie et Dermatologie - Service de Chirurgie Urologique / Nouvel Hôpital Civil	52.04	Urologie
Mme SCHATZ Claude P0147	NRPô CS	• Pôle de Spécialités médicales - Ophtalmologie / SMO - Service d'Ophtalmologie / Nouvel Hôpital Civil	55.02	Ophtalmologie
SCHNEIDER Francis P0144	NRPô CS	• Pôle Urgences - Réanimations médicales / Centre antipoison - Service de Réanimation médicale / Hôpital de Hautepierre	48.02	Réanimation
Mme SCHRÖDER Carmen P0185	NRPô CS	• Pôle de Psychiatrie et de santé mentale - Service de Psychothérapie pour Enfants et Adolescents / Hôpital Civil	49.04	**Pédopsychiatrie** ; Addictologie
SCHULTZ Philippe P0145	NRPô NCS	• Pôle Tête et Cou - CETD - Serv. d'Oto-rhino-laryngologie et de Chirurgie cervico-faciale / HP	55.01	Oto-rhino-laryngologie
SERFATY Lawrence P0197	NRPô CS	• Pôle des Pathologies digestives, hépatiques et de la transplantation - Service d'Hépato-Gastro-Entérologie et d'Assistance Nutritive / HP	52.01	Gastro-entérologie ; Hépatologie ; Addictologie Option : **Hépatologie**
SIBILIA Jean P0146	NRPô NCS	• Pôle de Médecine Interne, Rhumatologie, Nutrition, Endocrinologie, Diabétologie (MIRNED) - Service de Rhumatologie / Hôpital Hautepierre	50.01	Rhumatologie
STEIB Jean-Paul P0149	NRPô CS	• Pôle de l'Appareil locomoteur - Service de Chirurgie du rachis / Hôpital de Hautepierre	50.02	Chirurgie orthopédique et traumatologique
STEPHAN Dominique P0150	NRPô CS	• Pôle d'activité médico-chirurgicale Cardio-vasculaire - Service des Maladies vasculaires - HTA - Pharmacologie clinique / NHC	51.04	Option : Médecine vasculaire
THAVEAU Fabien P0152	NRPô NCS	• Pôle d'activité médico-chirurgicale Cardio-vasculaire - Service de Chirurgie vasculaire et de transplantation rénale / NHC	51.04	Option : Chirurgie vasculaire
Mme TRANCHANT Christine P0153	NRPô CS	• Pôle Tête et Cou - CETD - Service de Neurologie / Hôpital de Hautepierre	49.01	Neurologie
VEILLON Francis P0155	NRPô CS	• Pôle d'Imagerie - Service d'Imagerie 1 - Imagerie viscérale, ORL et mammaire / HP	43.02	Radiologie et imagerie médicale (option clinique)
VELTEN Michel P0156	NRPô NCS	• Pôle de Santé publique et Santé au travail - Département de Santé Publique / Secteur 3 - Epidémiologie et Economie de la Santé / Hôpital Civil • Laboratoire d'Epidémiologie et de santé publique / HC / Fac de Médecine	46.01	Epidémiologie, économie de la santé et prévention (option biologique)
VETTER Denis P0157	NRPô NCS	• Pôle de Médecine Interne, Rhumatologie, Nutrition, Endocrinologie, Diabétologie (MIRNED) - Service de Médecine Interne, Diabète et Maladies métaboliques/HC	52.01	Option : Gastro-entérologie
VIDAILHET Pierre P0158	NRPô CS	• Pôle de Psychiatrie et de santé mentale - Service de Psychiatrie I / Hôpital Civil	49.03	Psychiatrie d'adultes
VIVILLE Stéphane P0159	NRPô NCS	• Pôle de Biologie - Laboratoire de Parasitologie et de Pathologies tropicales / Fac. de Médecine	54.05	Biologie et médecine du développement et de la reproduction (option biologique)
VOGEL Thomas P0160	NRPô CS	• Pôle de Gériatrie - Service de soins de suite et réadaptation gériatrique / Hôpital de la Robertsau	51.01	Option : Gériatrie et biologie du vieillissement
WEBER Jean-Christophe Pierre P0162	NRPô CS	• Pôle de Spécialités médicales - Ophtalmologie / SMO - Service de Médecine Interne / Nouvel Hôpital Civil	53.01	Option : Médecine Interne
WOLF Philippe P0207	NRPô NCS	• Pôle des Pathologies digestives, hépatiques et de la transplantation - Service de Chirurgie Générale et de Transplantations multiorganes / HP - Coordonnateur des activités de prélèvements et transplantations des HU	53.02	Chirurgie générale
Mme WOLFF Valérie P0001	NRPô CS	• Pôle Tête et Cou - Unité Neurovasculaire / Hôpital de Hautepierre	49.01	Neurologie

HC : Hôpital Civil - HP : Hôpital de Hautepierre - NHC : Nouvel Hôpital Civil
* : CS (Chef de service) ou NCS (Non Chef de service hospitalier) Cspi : Chef de service par intérim CSp : Chef de service provisoire (un an)
CU : Chef d'unité fonctionnelle
Pô : Pôle RPô (Responsable de Pôle) ou NRPô (Non Responsable de Pôle)
Cons. : Consultanat hospitalier (poursuite des fonctions hospitalières sans chefferie de service) Dir : Directeur
(1) En surnombre universitaire jusqu'au 31.08.2018
(3)
(5) En surnombre universitaire jusqu'au 31.08.2019
(6) En surnombre universitaire jusqu'au 31.08.2017
(7) Consultant hospitalier (pour un an) éventuellement renouvelable --> 31.08.2017
(8) Consultant hospitalier (pour une 2ème année) --> 31.08.2017
(9) Consultant hospitalier (pour une 3ème année) --> 31.08.2017

A4 - PROFESSEUR ASSOCIE DES UNIVERSITES

NOM et Prénoms	CS*	Services Hospitaliers ou Institut / Localisation	Sous-section du Conseil National des Universités	
CALVEL Laurent	NRPô CS	• Pôle Spécialités médicales - Ophtalmologie / SMO Service de Soins palliatifs / NHC	46.05	Médecine palliative
HABERSETZER François	CS	• Pôle Hépato-digestif Service de Gastro-Entérologie - NHC	52.01	Gastro-Entérologie
MIYAZAKI Toru		• Pôle de Biologie Laboratoire d'Immunologie Biologique / HC		
SALVAT Eric	CS	• Pôle Tête-Cou Centre d'Evaluation et de Traitement de la Douleur / HP		

MO135 B1 - MAITRES DE CONFERENCES DES UNIVERSITES - PRATICIENS HOSPITALIERS (MCU-PH)

NOM et Prénoms	CS*	Services Hospitaliers ou Institut / Localisation	Sous-section du Conseil National des Universités	
AGIN Arnaud M0001		• Pôle d'Imagerie - Service de Médecine nucléaire et Imagerie Moléculaire / ICANS	43.01	Biophysique et Médecine nucléaire
Mme ANTAL Maria Cristina M0003		• Pôle de Biologie - Service de Pathologie / Hautepierre • Institut d'Histologie / Faculté de Médecine	42.02	Histologie, Embryologie et Cytogénétique (option biologique)
Mme ANTONI Delphine M0109		• Pôle d'Imagerie - Service de Radiothérapie / ICANS	47.02	Cancérologie ; **Radiothérapie**
Mme AYME-DIETRICH Estelle M0117		• Pôle de Parmacologie - Unité de Pharmacologie clinique / Faculté de Médecine	48.03	**Pharmacologie fondamentale** ; pharmacologie clinique ; addictologie Option : pharmacologie fondamentale
Mme BIANCALANA Valérie M0008		• Pôle de Biologie - Laboratoire de Diagnostic Génétique / Nouvel Hôpital Civil	47.04	Génétique (option biologique)
BLONDET Cyrille M0091		• Pôle d'Imagerie - Service de Médecine nucléaire et Imagerie Moléculaire / ICANS	43.01	Biophysique et médecine nucléaire (option clinique)
BOUSIGES Olivier M0092		• Pôle de Biologie - Laboratoire de Biochimie et de Biologie moléculaire / HP	44.01	Biochimie et biologie moléculaire
Mme BUND Caroline MO129		• Pôle d'Imagerie - Service de médecine nucléaire et imagerie moléculaire / ICANS	43.01	Biophysique et médecine nucléaire
CARAPITO Raphaël M0113		• Pôle de Biologie - Laboratoire d'Immunologie biologique / Nouvel Hôpital Civil	47.03	Immunologie
CAZZATO Roberto M0118		• Pôle d'Imagerie - Service d'Imagerie A interventionnelle / NHC	43.02	Radiologie et imagerie médicale (option clinique)
Mme CEBULA Hélène M0124		• Pôle Tête-Cou - Service de Neurochirurgie / HP	49.02	Neurochirurgie
CERALINE Jocelyn M0012		• Pôle de Biologie - Département de Biologie structurale Intégrative / IGBMC	47.02	**Cancérologie** ; Radiothérapie (option biologique)
CHOQUET Philippe M0014		• Pôle d'Imagerie - UF6237 - Imagerie Préclinique / HP	43.01	Biophysique et médecine nucléaire
COLLONGUES Nicolas M0016		• Pôle Tête et Cou-CETD - Centre d'Investigation Clinique / NHC et HP	49.01	Neurologie
DALI-YOUCEF Ahmed Nassim M0017		• Pôle de Biologie - Laboratoire de Biochimie et Biologie moléculaire / NHC	44.01	Biochimie et biologie moléculaire
DELHORME Jean-Baptiste MO130		• Pôle des Pathologies digestives, hépatiques et de la transplantation - Service de Chirurgie générale et Digestive / HP	53.02	Chirurgie générale
DEVYS Didier M0019		• Pôle de Biologie - Laboratoire de Diagnostic génétique / Nouvel Hôpital Civil	47.04	Génétique (option biologique)
Mme DINKELACKER Véra MO131		• Pôle Tête et Cou - CETD - Service de Neurologie / Hôpital de Hautepierre	49.01	Neurologie
DOLLÉ Pascal M0021		• Pôle de Biologie - Laboratoire de Biochimie et biologie moléculaire / NHC	44.01	Biochimie et biologie moléculaire
Mme ENACHE Irina M0024		• Pôle de Pathologie thoracique - Service de Physiologie et d'Explorations fonctionnelles / IGBMC	44.02	Physiologie
Mme FARRUGIA-JACAMON Audrey M0034		• Pôle de Biologie - Service de Médecine Légale, Consultation d'Urgences médico-judiciaires et Laboratoire de Toxicologie / Faculté et HC • Institut de Médecine Légale / Faculté de Médecine	46.03	Médecine Légale et droit de la santé
FILISETTI Denis M0025	CS	• Pôle de Biologie - Labo. de Parasitologie et de Mycologie médicale / PTM HUS et Faculté	45.02	Parasitologie et mycologie (option biologique)
FOUCHER Jack M0027		• Institut de Physiologie / Faculté de Médecine • Pôle de Psychiatrie et de santé mentale - Service de Psychiatrie I / Hôpital Civil	44.02	Physiologie (option clinique)
GANTNER Pierre MO132		• Pôle de Biologie - Laboratoire (Institut) de Virologie / PTM HUS et Faculté	45.01	Bactériologie-**Virologie** ; Hygiène Hospitalière Option Bactériologie-**Virologie** biologique
GRILLON Antoine MO133		• Pôle de Biologie - Institut (Laboratoire) de Bactériologie / PTM HUS et Faculté de Méd.	45.01	Option : **Bactériologie**-virologie (biologique)
GUERIN Eric M0032		• Pôle de Biologie - Laboratoire de Biochimie et de Biologie moléculaire / HP	44.03	Biologie cellulaire (option biologique)
GUFFROY Aurélien M0125		• Pôle de Spécialités médicales - Ophtalmologie / SMO - Service de Médecine interne et d'Immunologie clinique / NHC	47.03	Immunologie (option clinique)
Mme HARSAN-RASTEI Laura M0119		• Pôle d'Imagerie - Service de Médecine Nucléaire et Imagerie Moléculaire / ICANS	43.01	Biophysique et médecine nucléaire
HUBELE Fabrice M0033		• Pôle d'Imagerie - Service de Médecine nucléaire et Imagerie Moléculaire / ICANS - Service de Biophysique et de Médecine Nucléaire / NHC	43.01	Biophysique et médecine nucléaire
JEHL François M0035		• Pôle de Biologie - Institut (Laboratoire) de Bactériologie / PTM HUS et Faculté	45.01	Option : **Bactériologie**-virologie (biologique)
KASTNER Philippe M0089		• Pôle de Biologie - Département Génomique fonctionnelle et cancer / IGBMC	47.04	Génétique (option biologique)

NOM et Prénoms	CS*	Services Hospitaliers ou Institut / Localisation	Sous-section du Conseil National des Universités	
Mme KEMMEL Véronique M0036		• Pôle de Biologie - Laboratoire de Biochimie et de Biologie moléculaire / HP	44.01	Biochimie et biologie moléculaire
KOCH Guillaume M0126		- Institut d'Anatomie Normale / Faculté de Médecine	42.01	Anatomie (Option clinique)
Mme KRASNY-PACINI Agata MO134		• Pôle de Médecine Physique et de Réadaptation - Institut Universitaire de Réadaptation / Clémenceau	49.05	Médecine Physique et Réadaptation
Mme LAMOUR Valérie M0040		• Pôle de Biologie - Laboratoire de Biochimie et de Biologie moléculaire / HP	44.01	Biochimie et biologie moléculaire
Mme LANNES Béatrice M0041		• Institut d'Histologie / Faculté de Médecine • Pôle de Biologie - Service de Pathologie / Hôpital de Hautepierre	42.02	Histologie, Embryologie et Cytogénétique (option biologique)
LAVAUX Thomas M0042		• Pôle de Biologie - Laboratoire de Biochimie et de Biologie moléculaire / HP	44.03	Biologie cellulaire
LENORMAND Cédric M0103		• Pôle de Chirurgie maxillo-faciale, Morphologie et Dermatologie - Service de Dermatologie / Hôpital Civil	50.03	Dermato-Vénéréologie
Mme LETSCHER-BRU Valérie M0045		• Pôle de Biologie - Laboratoire de Parasitologie et de Mycologie médicale / PTM HUS • Institut de Parasitologie / Faculté de Médecine	45.02	Parasitologie et mycologie (option biologique)
LHERMITTE Benoît M0115		• Pôle de Biologie - Service de Pathologie / Hôpital de Hautepierre	42.03	Anatomie et cytologie pathologiques
LUTZ Jean-Christophe M0046		• Pôle de Chirurgie plastique reconstructrice et esthétique, Chirurgie maxillo-faciale, Morphologie et Dermatologie - Service de Chirurgie Plastique et Maxillo-faciale / Hôpital Civil	55.03	Chirurgie maxillo-faciale et stomatologie
MEYER Alain M0093		• Institut de Physiologie / Faculté de Médecine • Pôle de Pathologie thoracique - Service de Physiologie et d'Explorations fonctionnelles / NHC	44.02	Physiologie (option biologique)
MIGUET Laurent M0047		• Pôle de Biologie - Laboratoire d'Hématologie biologique / Hôpital de Hautepierre et NHC	44.03	Biologie cellulaire (type mixte : biologique)
Mme MOUTOU Céline ép. GUNTHNER M0049	CS	• Pôle de Biologie - Laboratoire de Diagnostic préimplantatoire / CMCO Schiltigheim	54.05	Biologie et médecine du développement et de la reproduction (option biologique)
MULLER Jean M0050		• Pôle de Biologie - Laboratoire de Diagnostic génétique / Nouvel Hôpital Civil	47.04	Génétique (option biologique)
Mme NICOLAE Alina M0127		• Pôle de Biologie - Service de Pathologie / Hôpital de Hautepierre	42.03	Anatomie et Cytologie Pathologiques (Option Clinique)
Mme NOURRY Nathalie M0011		• Pôle de Santé publique et Santé au travail - Service de Pathologie professionnelle et de Médecine du travail - HC	46.02	Médecine et Santé au Travail (option clinique)
PENCREAC'H Erwan M0052		• Pôle de Biologie - Laboratoire de Biochimie et biologie moléculaire / Nouvel Hôpital Civil	44.01	Biochimie et biologie moléculaire
PFAFF Alexander M0053		• Pôle de Biologie - Laboratoire de Parasitologie et de Mycologie médicale / PTM HUS	45.02	Parasitologie et mycologie
Mme PITON Amélie M0094		• Pôle de Biologie - Laboratoire de Diagnostic génétique / NHC	47.04	Génétique (option biologique)
Mme PORTER Louise MO135		• Pôle de Biologie - Service de Génétique Médicale / Hôpital de Hautepierre	47.04	Génétique (type clinique)
PREVOST Gilles M0057		• Pôle de Biologie - Institut (Laboratoire) de Bactériologie / PTM HUS et Faculté	45.01	Option : **Bactériologie**-virologie (biologique)
Mme RADOSAVLJEVIC Mirjana M0058		• Pôle de Biologie - Laboratoire d'Immunologie biologique / Nouvel Hôpital Civil	47.03	Immunologie (option biologique)
Mme REIX Nathalie M0095		• Pôle de Biologie - Laboratoire de Biochimie et Biologie moléculaire / NHC - Service de Chirurgie / ICANS	43.01	Biophysique et médecine nucléaire
ROGUE Patrick (cf. A2) M0060		• Pôle de Biologie - Laboratoire de Biochimie Générale et Spécialisée / NHC	44.01	Biochimie et biologie moléculaire (option biologique)
Mme ROLLAND Delphine M0121		• Pôle de Biologie - Laboratoire d'Hématologie biologique / Hautepierre	47.01	**Hématologie** ; transfusion (type mixte : Hématologie)
ROMAIN Benoît M0061		• Pôle des Pathologies digestives, hépatiques et de la transplantation - Service de Chirurgie générale et Digestive / HP	53.02	Chirurgie générale
Mme RUPPERT Elisabeth M0106		• Pôle Tête et Cou - Service de Neurologie - Unité de Pathologie du Sommeil / Hôpital Civil	49.01	Neurologie
Mme SABOU Alina M0096		• Pôle de Biologie - Laboratoire de Parasitologie et de Mycologie médicale / PTM HUS - Institut de Parasitologie / Faculté de Médecine	45.02	Parasitologie et mycologie (option biologique)
Mme SCHEIDECKER Sophie M0122		• Pôle de Biologie - Laboratoire de Diagnostic génétique / Nouvel Hôpital Civil	47.04	Génétique
SCHRAMM Frédéric M0068		• Pôle de Biologie - Institut (Laboratoire) de Bactériologie / PTM HUS et Faculté	45.01	Option : **Bactériologie**-virologie (biologique)

NOM et Prénoms	CS*	Services Hospitaliers ou Institut / Localisation	Sous-section du Conseil National des Universités	
Mme SOLIS Morgane M0123		• Pôle de Biologie - Laboratoire de Virologie / Hôpital de Hautepierre	45.01	**Bactériologie-Virologie** ; hygiène hospitalière Option : Bactériologie-Virologie
Mme SORDET Christelle M0069		• Pôle de Médecine Interne, Rhumatologie, Nutrition, Endocrinologie, Diabétologie (MIRNED) - Service de Rhumatologie / Hôpital de Hautepierre	50.01	Rhumatologie
TALHA Samy M0070		• Pôle de Pathologie thoracique - Service de Physiologie et explorations fonctionnelles / NHC	44.02	Physiologie (option clinique)
Mme TALON Isabelle M0039		• Pôle médico-chirurgical de Pédiatrie - Service de Chirurgie Pédiatrique / Hôpital Hautepierre	54.02	Chirurgie infantile
TELETIN Marius M0071		• Pôle de Biologie - Service de Biologie de la Reproduction / CMCO Schiltigheim	54.05	Biologie et médecine du développement et de la reproduction (option biologique)
VALLAT Laurent M0074		• Pôle de Biologie - Laboratoire d'Immunologie Biologique - Hôpital de Hautepierre	47.01	**Hématologie** ; Transfusion Option Hématologie Biologique
Mme VELAY-RUSCH Aurélie M0128		• Pôle de Biologie - Laboratoire de Virologie / Hôpital Civil	45.01	Bactériologie-**Virologie** ; Hygiène Hospitalière Option Bactériologie-**Virologie** biologique
Mme VILLARD Odile M0076		• Pôle de Biologie - Labo. de Parasitologie et de Mycologie médicale / PTM HUS et Fac	45.02	Parasitologie et mycologie (option biologique)
Mme WOLF Michèle M0010		• Chargé de mission - Administration générale - Direction de la Qualité / Hôpital Civil	48.03	Option : Pharmacologie fondamentale
Mme ZALOSZYC Ariane ép. MARCANTONI M0116		• Pôle Médico-Chirurgical de Pédiatrie - Service de Pédiatrie I / Hôpital de Hautepierre	54.01	Pédiatrie
ZOLL Joffrey M0077		• Pôle de Pathologie thoracique - Service de Physiologie et d'Explorations fonctionnelles / HC	44.02	Physiologie (option clinique)

B2 - PROFESSEURS DES UNIVERSITES (monoappartenant)

Pr BONAH Christian	P0166	Département d'Histoire de la Médecine / Faculté de Médecine	72.	Epistémologie - Histoire des sciences et des techniques

B3 - MAITRES DE CONFERENCES DES UNIVERSITES (monoappartenant)

Mr KESSEL Nils		Département d'Histoire de la Médecine / Faculté de Médecine	72.	Epistémologie - Histoire des Sciences et des techniques
Mr LANDRE Lionel		ICUBE-UMR 7357 - Equipe IMIS / Faculté de Médecine	69.	Neurosciences
Mme THOMAS Marion		Département d'Histoire de la Médecine / Faculté de Médecine	72.	Epistémologie - Histoire des Sciences et des techniques
Mme SCARFONE Marianna	M0082	Département d'Histoire de la Médecine / Faculté de Médecine	72.	Epistémologie - Histoire des Sciences et des techniques
Mr ZIMMER Alexis		Département d'Histoire de la Médecine / Faculté de Médecine	72.	Epistémologie - Histoire des sciences et des techniques

C - ENSEIGNANTS ASSOCIES DE MEDECINE GENERALE
C1 - PROFESSEURS ASSOCIES DES UNIVERSITES DE M. G. (mi-temps)

Pr Ass. GRIES Jean-Luc	M0084	Médecine générale (01.09.2017)
Pr GUILLOU Philippe	M0089	Médecine générale (01.11.2013 au 31.08.2016)
Pr HILD Philippe	M0090	Médecine générale (01.11.2013 au 31.08.2016)
Dr ROUGERIE Fabien	M0097	Médecine générale (01.09.2014 au 31.08.2017)

C2 - MAITRE DE CONFERENCES DES UNIVERSITES DE MEDECINE GENERALE - TITULAIRE

Dre CHAMBE Juliette	M0108	53.03 Médecine générale (01.09.2015)
Dr LORENZO Mathieu		

C3 - MAITRES DE CONFERENCES ASSOCIES DES UNIVERSITES DE M. G. (mi-temps)

Dre BREITWILLER-DUMAS Claire		Médecine générale (01.09.2016 au 31.08.2019)
Dre GROS-BERTHOU Anne	M0109	Médecine générale (01.09.2015 au 31.08.2018)
Dre SANSELME Anne-Elisabeth		Médecine générale
Dr SCHMITT Yannick		Médecine générale

D - ENSEIGNANTS DE LANGUES ETRANGERES
D1 - PROFESSEUR AGREGE, PRAG et PRCE DE LANGUES

Mme ACKER-KESSLER Pia	M0085	Professeure certifiée d'Anglais (depuis 01.09.03)
Mme CANDAS Peggy	M0086	Professeure agrégée d'Anglais (depuis le 01.09.99)
Mme SIEBENBOUR Marie-Noëlle	M0087	Professeure certifiée d'Allemand (depuis 01.09.11)
Mme JUNGER Nicole	M0088	Professeure certifiée d'Anglais (depuis 01.09.09)
Mme MARTEN Susanne	M0098	Professeure certifiée d'Allemand (depuis 01.09.14)

E - PRATICIENS HOSPITALIERS - CHEFS DE SERVICE NON UNIVERSITAIRES

Dr ASTRUC Dominique	• Pôle médico-chirurgical de Pédiatrie - Service de Réanimation pédiatrique spécialisée et de surveillance continue / Hôpital de Hautepierre
Dr DE MARCHI Martin	• Pôle Oncologie médico-chirurgicale et d'Hématologie - Service d'Oncologie Médicale / ICANS
Mme Dre GERARD Bénédicte	• Pôle de Biologie - Laboratoire de Diagnostic Génétique / Nouvel Hôpital Civil
Mme Dre GOURIEUX Bénédicte	• Pôle de Pharmacie-pharmacologie - Service de Pharmacie-Stérilisation / Nouvel Hôpital Civil
Dr KARCHER Patrick	• Pôle de Gériatrie - Service de Soins de suite de Longue Durée et d'hébergement gériatrique / EHPAD / Hôpital de la Robertsau
Mme Dre LALLEMAN Lucie	• Pôle Urgences - SAMU67 - Médecine Intensive et Réanimation Permanence d'accès aux soins de santé - La Boussole (PASS)
Dr LEFEBVRE Nicolas	• Pôle de Spécialités Médicales - Ophtalmologie - Hygiène (SMO) - Service des Maladies Infectieuses et Tropicales / Nouvel Hôpital Civil
Mme Dre LICHTBLAU Isabelle	• Pôle de Biologie - Laboratoire de biologie de la reproduction / CMCO de Schiltigheim
Mme Dre MARTIN-HUNYADI Catherine	• Pôle de Gériatrie - Secteur Evaluation / Hôpital de la Robertsau
Dr NISAND Gabriel	• Pôle de Santé Publique et Santé au travail - Service de Santé Publique - DIM / Hôpital Civil
Mme Dre PETIT Flore	• Pôle de Spécialités Médicales - Ophtalmologie - Hygiène (SMO) - UCSA
Dr PIRRELLO Olivier	Pôle de Gynécologie et d'Obstétrique - Service de Gynécologie-Obstétrique / CMCO
Dr REY David	• Pôle Spécialités médicales - Ophtalmologie / SMO - «Le trait d'union» - Centre de soins de l'infection par le VIH / Nouvel Hôpital Civil
Mme Dre RONDE OUSTEAU Cécile	• Pôle Locomax - Service de Chirurgie Séptique / Hôpital de Hautepierre
Mme Dre RONGIERES Catherine	• Pôle de Gynécologie et d'Obstétrique - Centre Clinico Biologique d'AMP / CMCO
Dr TCHOMAKOV Dimitar	• Pôle Médico-Chirurgical de Pédiatrie - Service des Urgences Médico-Chirurgicales pédiatriques / Hôpital de Hautepierre
Mme Dre WEISS Anne	• Pôle Urgences - SAMU67 - Médecine Intensive et Réanimation - SAMU

F1 - PROFESSEURS ÉMÉRITES

- ***de droit et à vie*** *(membre de l'Institut)*
  CHAMBON Pierre (Biochimie et biologie moléculaire)
  MANDEL Jean-Louis (Génétique et biologie moléculaire et cellulaire)
- *pour trois ans (1er septembre 2018 au 31 août 2021)*
  Mme DANION-GRILLIAT Anne (Pédopsychiatrie, addictologie)
  GRUCKER Daniel (Institut de Physique Biologique)
- *pour trois ans (1er avril 2019 au 31 mars 2022)*
  Mme STEIB Annick (Anesthésie, Réanimation chirurgicale)
- *pour trois ans (1er septembre 2019 au 31 août 2022)*
  DUFOUR Patrick (Cancérologie clinique)
  NISAND Israël (Gynécologie-obstétrique)
  PINGET Michel (Endocrinologie, diabète et maladies métaboliques)
  Mme QUOIX Elisabeth (Pneumologie)
- *pour trois ans (1er septembre 2020 au 31 août 2023)*
  BELLOCQ Jean-Pierre (Service de Pathologie)
  DANION Jean-Marie (Psychiatrie)
  KEMPF Jean-François (Chirurgie orthopédique et de la main)
  KOPFERSCHMITT Jacques (Urgences médico-chirurgicales Adultes)

F2 - PROFESSEUR des UNIVERSITES ASSOCIE (mi-temps)

M. SOLER Luc	CNU-31	IRCAD (01.09.2009 - 30.09.2012 / renouvelé 01.10.2012-30.09.2015-30.09.2021)

F3 - PROFESSEURS CONVENTIONNÉS* DE L'UNIVERSITE

Pr CHARRON Dominique	(2019-2020)
Pr KINTZ Pascal	(2019-2020)
Pr LAND Walter G.	(2019-2020)
Pr MAHE Antoine	(2019-2020)
Pr MASTELLI Antoine	(2019-2020)
Pr REIS Jacques	(2019-2020)
Pre RONGIERES Catherine	(2019-2020)

(* 4 années au maximum)

G1 - PROFESSEURS HONORAIRES

ADLOFF Michel (Chirurgie digestive) / 01.09.94
BABIN Serge (Orthopédie et Traumatologie) / 01.09.01
BAREISS Pierre (Cardiologie) / 01.09.12
BATZENSCHLAGER André (Anatomie Pathologique) / 01.10.95
BAUMANN René (Hépato-gastro-entérologie) / 01.09.10
BERGERAT Jean-Pierre (Cancérologie) / 01.01.16
BERTHEL Marc (Gériatrie) / 01.09.18
BIENTZ Michel (Hygiène Hospitalière) / 01.09.04
BLICKLE Jean-Frédéric (Médecine Interne) / 15.10.17
BLOCH Pierre (Radiologie) / 01.10.95
BOEHM-BURGER Nelly (Histologie) / 01.09.20
BOURJAT Pierre (Radiologie) / 01.09.03
BOUSQUET Pascal (Pharmacologie) / 01.09.19
BRECHENMACHER Claude (Cardiologie) / 01.07.99
BRETTES Jean-Philippe (Gynécologie-Obstétrique) / 01.09.10
BURGHARD Guy (Pneumologie) / 01.10.86
BURSZTEJN Claude (Pédopsychiatrie) / 01.09.18
CANTINEAU Alain (Medecine et Santé au travail) / 01.09.15
CAZENAVE Jean-Pierre (Hématologie) / 01.09.15
CHAMPY Maxime (Stomatologie) / 01.10.95
CHAUVIN Michel (Cardiologue) / 01.09.18
CHELLY Jameleddine (Diagnostic génétique) / 01.09.20
CINQUALBRE Jacques (Chirurgie générale) / 01.10.12
CLAVERT Jean-Michel (Chirurgie infantile) / 31.10.16
COLLARD Maurice (Neurologie) / 01.09.00
CONRAUX Claude (Oto-Rhino-Laryngologie) / 01.09.98
CONSTANTINESCO André (Biophysique et médecine nucléaire) /01.09.11
DIETEMANN Jean-Louis (Radiologie) / 01.09.17
DOFFOEL Michel (Gastroentérologie) / 01.09.17
DUCLOS Bernard (Hépato-Gastro-Hépatologie) / 01.09.19
DUPEYRON Jean-Pierre (Anesthésiologie-Réa.Chir.) / 01.09.13
EISENMANN Bernard (Chirurgie cardio-vasculaire) / 01.04.10
FABRE Michel (Cytologie et histologie) / 01.09.02
FISCHBACH Michel (Pédiatrie / 01.10.16)
FLAMENT Jacques (Ophtalmologie) / 01.09.09
GAY Gérard (Hépato-gastro-entérologie) / 01.09.13
GERLINGER Pierre (Biol. de la Reproduction) / 01.09.04
GRENIER Jacques (Chirurgie digestive) / 01.09.97
GUT Jean-Pierre (Virologie) / 01.09.14
HASSELMANN Michel (Réanimation médicale) / 01.09.18
HAUPTMANN Georges (Hématologie biologique) / 01.09.06
HEID Ernest (Dermatologie) / 01.09.04
IMBS Jean-Louis (Pharmacologie) / 01.09.09
IMLER Marc (Médecine interne) / 01.09.98
JACQMIN Didier (Urologie) / 09.08.17
JAECK Daniel (Chirurgie générale) / 01.09.11
JAEGER Jean-Henri (Chirurgie orthopédique) /01.09.11
JESEL Michel (Médecine physique et réadaptation) / 01.09.04
KAHN Jean-Luc (Anatomie) / 01.09.18
KEHR Pierre (Chirurgie orthopédique) / 01.09.06
KEMPF Jules (Biologie cellulaire) / 01.10.95
KREMER Michel / 01.05.98
KRETZ Jean-Georges (Chirurgie vasculaire) / 01.09.18
KRIEGER Jean (Neurologie) / 01.01.07
KUNTZ Jean-Louis (Rhumatologie) / 01.09.08
KUNTZMANN Francis (Gériatrie) / 01.09.07
KURTZ Daniel (Neurologie) / 01.09.98
LANG Gabriel (Orthopédie et traumatologie) / 01.10.98
LANG Jean-Marie (Hématologie clinique) / 01.09.11
LANGER Bruno (Gynécologie) / 01.11.19
LEVY Jean-Marc (Pédiatrie) / 01.10.95
LONSDORFER Jean (Physiologie) / 01.09.10
LUTZ Patrick (Pédiatrie) / 01.09.16
MAILLOT Claude (Anatomie normale) / 01.09.03
MAITRE Michel (Biochimie et biol. moléculaire) / 01.09.13
MANDEL Jean-Louis (Génétique) / 01.09.16
MANGIN Patrice (Médecine Légale) / 01.12.14
MANTZ Jean-Marie (Réanimation médicale) / 01.10.94
MARESCAUX Christian (Neurologie) / 01.09.19
MARESCAUX Jacques (Chirurgie digestive) / 01.09.16
MARK Jean-Joseph (Biochimie et biologie cellulaire) / 01.09.99
MESSER Jean (Pédiatrie) / 01.09.07
MEYER Christian (Chirurgie générale) / 01.09.13
MEYER Pierre (Biostatistiques, informatique méd.) / 01.09.10
MINCK Raymond (Bactériologie) / 01.10.93
MONTEIL Henri (Bactériologie) / 01.09.11
MORAND Georges (Chirurgie thoracique) / 01.09.09
MOSSARD Jean-Marie (Cardiologie) / 01.09.09
OUDET Pierre (Biologie cellulaire) / 01.09.13
PASQUALI Jean-Louis (Immunologie clinique) / 01.09.15
PATRIS Michel (Psychiatrie) / 01.09.15
Mme PAULI Gabrielle (Pneumologie) / 01.09.11
PINGET Michel (Endocrinologie) / 01.09.19
POTTECHER Thierry (Anesthésie-Réanimation) / 01.09.18
REYS Philippe (Chirurgie générale) / 01.09.98
RITTER Jean (Gynécologie-Obstétrique) / 01.09.02
RUMPLER Yves (Biol. développement) / 01.09.10
SANDNER Guy (Physiologie) / 01.09.14
SAUDER Philippe (Réanimation médicale) / 01.09.20
SAUVAGE Paul (Chirurgie infantile) / 01.09.04
SCHAFF Georges (Physiologie) / 01.10.95
SCHLAEDER Guy (Gynécologie-Obstétrique) / 01.09.01
SCHLIENGER Jean-Louis (Médecine Interne) / 01.08.11
SCHRAUB Simon (Radiothérapie) / 01.09.12
SCHWARTZ Jean (Pharmacologie) / 01.10.87
SICK Henri (Anatomie Normale) / 01.09.06
STIERLE Jean-Luc (ORL) / 01.09.10
STOLL Claude (Génétique) / 01.09.09
STOLL-KELLER Françoise (Virologie) / 01.09.15
STORCK Daniel (Médecine interne) / 01.09.03
TEMPE Jean-Daniel (Réanimation médicale) / 01.09.06
TONGIO Jean (Radiologie) / 01.09.02
TREISSER Alain (Gynécologie-Obstétrique / 24.03.08
VAUTRAVERS Philippe (Médecine physique et réadaptation) / 01.09.16
VETTER Jean-Marie (Anatomie pathologique) / 01.09.13
VINCENDON Guy (Biochimie) / 01.09.08
WALTER Paul (Anatomie Pathologique) / 01.09.09
WEITZENBLUM Emmanuel (Pneumologie) /01.09.11
WIHLM Jean-Marie (Chirurgie thoracique) / 01.09.13
WILK Astrid (Chirurgie maxillo-faciale) / 01.09.15
WILLARD Daniel (Pédiatrie) / 01.09.96
WOLFRAM-GABEL Renée (Anatomie) / 01.09.96

Légende des adresses :

FAC : Faculté de Médecine : 4, rue Kirschleger - F - 67085 Strasbourg Cedex - Tél. : 03.68.85.35.20 - Fax : 03.68.85.35.18 ou 03.68.85.34.67
HOPITAUX UNIVERSITAIRES DE STRASBOURG (HUS) :
- NHC : ***Nouvel Hôpital Civil :*** 1, place de l'Hôpital - BP 426 - F - 67091 Strasbourg Cedex - Tél. : 03 69 55 07 08
- HC : ***Hôpital Civil :*** 1, Place de l'Hôpital - B.P. 426 - F - 67091 Strasbourg Cedex - Tél. : 03.88.11.67.68
- HP : ***Hôpital de Hautepierre :*** Avenue Molière - B.P. 49 - F - 67098 Strasbourg Cedex - Tél. : 03.88.12.80.00
- ***Hôpital de La Robertsau :*** 83, rue Himmerich - F - 67015 Strasbourg Cedex - Tél. : 03.88.11.55.11
- ***Hôpital de l'Elsau :*** 15, rue Cranach - 67200 Strasbourg - Tél. : 03.88.11.67.68

CMCO - Centre Médico-Chirurgical et Obstétrical : 19, rue Louis Pasteur - BP 120 - Schiltigheim - F - 67303 Strasbourg Cedex - Tél. : 03.88.62.83.00
C.C.O.M. - Centre de Chirurgie Orthopédique et de la Main : 10, avenue Baumann - B.P. 96 - F - 67403 Illkirch Graffenstaden Cedex - Tél. : 03.88.55.20.00
E.F.S. : Etablissement Français du Sang - Alsace : 10, rue Spielmann - BP N°36 - 67065 Strasbourg Cedex - Tél. : 03.88.21.25.25
Centre Régional de Lutte contre le cancer "Paul Strauss" - 3, rue de la Porte de l'Hôpital - F-67085 Strasbourg Cedex - Tél. : 03.88.25.24.24
IURC - Institut Universitaire de Réadaptation Clemenceau - CHU de Strasbourg et UGECAM (Union pour la Gestion des Etablissements des Caisses d'Assurance Maladie) - 45 boulevard Clemenceau - 67082 Strasbourg Cedex

---

RESPONSABLE DE LA BIBLIOTHÈQUE DE MÉDECINE ET ODONTOLOGIE ET DU DÉPARTEMENT SCIENCES, TECHNIQUES ET SANTÉ DU SERVICE COMMUN DE DOCUMENTATION DE L'UNIVERSITÉ DE STRASBOURG

Monsieur Olivier DIVE, Conservateur

LA FACULTÉ A ARRETÉ QUE LES OPINIONS ÉMISES DANS LES DISSERTATIONS QUI LUI SONT PRÉSENTÉES DOIVENT ETRE CONSIDERÉES COMME PROPRES A LEURS AUTEURS ET QU'ELLE N'ENTEND NI LES APPROUVER, NI LES IMPROUVER

SERMENT D'HIPPOCRATE

En présence des maîtres de cette école, de mes chers condisciples, je promets et je jure au nom de l'Etre suprême d'être fidèle aux lois de l'honneur et de la probité dans l'exercice de la médecine. Je donnerai mes soins gratuits à l'indigent et n'exigerai jamais un salaire au-dessus de mon travail.

Admise à l'intérieur des maisons, mes yeux ne verront pas ce qui s'y passe.
Ma langue taira les secrets qui me seront confiés et mon état ne servira pas à corrompre les mœurs ni à favoriser les crimes.

Respectueuse et reconnaissante envers mes maîtres je rendrai à leurs enfants l'instruction que j'ai reçue de leurs pères.

Que les hommes m'accordent leur estime si je suis restée fidèle à mes promesses. Que je sois couverte d'opprobre et méprisée de mes confrères si j'y manque.

REMERCIEMENTS

À Monsieur le Professeur Bernard Cribier. Je tiens à vous exprimer ma reconnaissance et mon profond respect pour votre instruction et votre investissement au sein de cette grande École de la Dermatologie. Je vous remercie de me faire l'honneur de présider cette thèse.

À Monsieur le Professeur Dan Lipsker. Je vous remercie de m'avoir confié ce sujet de thèse et de l'avoir dirigé avec patience. Je vous remercie pour votre diligence, votre disponibilité et vos encouragements. Je vous exprime également toute ma reconnaissance pour la rigueur, la qualité et l'exigence de votre enseignement.

À Monsieur le Docteur Cédric Lenormand. Je tiens à te remercier pour ta pédagogie bienveillante, ton savoir et ta grande disponibilité lors de ces quelques années d'internat. Merci d'avoir accepté de juger ce travail.

À Monsieur le Docteur Aurélien Guffroy. Je te remercie pour ton encadrement et les connaissances que tu m'as apportées lors de mon stage au service d'Immunologie. Merci également d'avoir accepté de juger ce travail.

À mes amis et co-internes de la grande famille de la Dermatologie,

À mes amis de l'externat, et du lycée,

À ma famille, mes parents, et mes frères, mes plus grands supporters,

À Maxime, mon soutien au quotidien,

À toutes les personnes qui m'ont accompagnée, de près ou de loin, sur ce long chemin,

Aux patients.

TABLES DES MATIÈRES

LISTES DES ANNEXES **18**
Figures : 18
Tableaux : 20
I. INTRODUCTION **22**
A. Le livedo 22
1. Rappels anatomiques et physiopathologiques 22
2. Aspects cliniques 24
3. Diagnostics différentiels 26
4. Etiologie 26
B. Les troubles pigmentaires 28
1. Rappels anatomiques et physiopathologiques 28
2. Etiologie 29
C. Autres 32
II. MATERIEL ET METHODE **33**
A. Approche morphologique 33
1. Étape préliminaire 33
2. Revue de la littérature 35
3. Ouvrages dermatologiques de référence 36
B. Approche anatomopathologique 36
III. RESULTATS **37**
A. Données bibliographiques 37
1. Publications 37
2. Ouvrages de référence 38
B. Généralités 38
C. Causes des dermatoses réticulées 41
1. Livedos 41
a. Réticulation vraie 42
b. Réticulation branchée 45
c. Réticulation mixte 64
d. Réticulation indéterminée 71
2. Dermatoses réticulées autres que le livedo 75
2.1. Lésions pigmentées 77

a. Réticulation vraie 77
b. Réticulation branchée 78
c. Réticulation mixte 78
d. Réticulation indéterminée 80
2.2. Lésions inflammatoires pures 101
2.3. Lésions atrophocicatricielles 101
2.4. Lésions vasculaires télangiectasiques 103
D. Analyse morphologique fine 103
1. Livedo 103
a. Réticulation vraie 105
b. Réticulation branchée 105
c. Réticulation mixte 106
d. Réticulation indéterminée 107
2. Dermatoses réticulées autres que le livedo 110
E. Analyse histologique 115
1. Livedo 115
2. Dermatoses réticulées autres que le livedo 116
IV. DISCUSSION 118
A. Livedos 119
1. Causes et diagnostics différentiels 119
2. Analyse morphologique 121
3. Histologie et mécanismes sous-jacents 123
B. Troubles pigmentaires réticulés 123
1. Causes et diagnostics différentiels 123
2. Analyse morphologique 124
3. Histologie et mécanismes sous-jacents 125
C. Autres dermatoses réticulées 127
D. Limites 129
V. CONCLUSIONS 136
REFERENCES 141

Listes des annexes

Figures :

Figure 1 : Schéma de l'architecture de la vascularisation cutanée. 24
Figure 2 : Physiopathologie du livedo. 24
Figure 3 : Types morphologiques de livedo. 25
Figure 4 : Diagramme de flux. 37
Figure 5 : Livedos de réticulation vraie de taille « L-G » des membres inférieurs. 42
Figure 6 : Livedo de réticulation vraie de taille « M-I » dans le cadre d'une leucémie à cellules NK. 43
Figure 7 : Livedo de réticulation vraie de taille « L-I » dans le cadre d'une méningite à *E. coli*. 45
Figure 8 : Livedos branchés de taille « M-I » secondaires à une embolisation. 47
Figure 9 : Livedos secondaires à l'injection d'acide hyaluronique. 47
Figure 10 : Livedos branchés secondaires à une maladie des emboles de cholestérol. 48
Figure 11 : Livedos secondaires à une thrombocytémie essentielle. 49
Figure 12 : Livedos branchés de taille « L-I » secondaires à une périartérite noueuse. 51
Figure 13 : Livedos branchés secondaires à une vascularite à ANCA. 51
Figure 14 : Purpura rétiforme de taille « L-G » fronto-temporal d'une artérite à cellules géantes. 52
Figure 15 : Livedos de taille « L-G » secondaires à une sarcoïdose systémique. 53
Figure 16 : Livedo branché dans le cadre d'un syndrome de Sneddon. 54
Figure 17 : Purpura rétiforme et nécrotique dans le cadre d'une microangiopathie induite par la gemcitabine. 55
Figure 18 : Livedo branché de taille « L-G » secondaire à la prise de propylthiouracil. 56
Figure 19 : Livedos secondaires à des taux sanguins élevés de catécholamines. 57
Figure 20 : Livedo branché de taille « M-I » dans le cadre d'une lèpre lépromateuse. 58
Figure 21 : Livedo branché de la cuisse dans le cadre d'une infection à COVID -19. 59
Figure 22 : Livedo branché nécrotique dans le cadre d'un sepsis et d'une mutation du facteur V. 59
Figure 23 : Livedo et hyperpigmentation dans le cadre d'une vasculopathie livédoïde. 60
Figure 24 : Lésions livédoïdes dans le cadre d'un hamartome musculaire lisse. 62
Figure 25 : Livedo branché dans le cadre d'une dysplasie fibro-musculaire artérielle. 62
Figure 26 : Lésions livédoïdes de réticulation mixte dans le cadre d'une dermite des chaufferettes.... 65
Figure 27 : Livedo idiopathique de réticulation mixte en « roue dentée ». 66
Figure 28 : Livedo de réticulation mixte en « roue dentée » dans le cadre d'une hyperhomocystéinémie. 67
Figure 29 : Livedo violacé de réticulation mixte dans le cadre d'une maladie des agglutinines froides. 67
Figure 30 : Livedo de réticulation mixte induit par l'amantadine. 68
Figure 31 : Livedo de réticulation mixte secondaire à une anesthésie locorégionale. 69
Figure 32 : Lésions livédoïdes de réticulation mixte dans le cadre d'une malformation capillaire. 70
Figure 33 : Lésions livédoïdes de réticulation mixte dans le cadre d'une myofibromatose infantile. .. 70
Figure 34 : Lésions livédoïdes de réticulation stellaire dans le cadre d'une vasculopathie livédoïde. . 72
Figure 35 : Livedo angulaire des doigts dans le cadre d'une dermatomyosite à anti-MDA5. 73
Figure 36 : Livedos généralisés secondaires à une infection à *Capnocytophaga canimorsus*. 73

Figure 37 : Réticulation vraie péri-orale d'une dermite de contact en phase post-inflammatoire. 77
Figure 38 : Réticulation mixte dans le cadre d'une d'érythrodermie congénitale ichtyosiforme non bulleuse. 79
Figure 39 : Réticulation mixte du visage dans le cadre d'un lichen plan pigmentogène. 79
Figure 40 : Réticulation indéterminée des plis axillaires dans le cadre d'une maladie de Dowling-Degos. 81
Figure 41 : Réticulation indéterminée, confluente dans le cadre d'une maladie de Galli-Galli. 82
Figure 42 : Réticulation indéterminée acrale dans le cadre d'une acropigmentation réticulée de Kitamura. 83
Figure 43 : Réticulation indéterminée du haut du corps dans le cadre d'une dyskératose congénitale. 84
Figure 44 : Réticulation mixte du tronc dans le cadre d'une dyskératose congénitale. 84
Figure 45 : Réticulation indéterminée dans le cadre d'une pigmentation réticulée liée à l'X. 85
Figure 46 : Réticulation indéterminée dans le cadre d'une dysplasie ectodermique. 86
Figure 47 : Réticulation indéterminée dans le cadre d'une EBS avec pigmentation mouchetée. 87
Figure 48 : Réticulation indéterminée dans le cadre d'une dyschromatose universelle héréditaire. 88
Figure 49 : Réticulation indéterminée dans le cadre d'une hypermélanose naevoïde linéaire et convolutée. 89
Figure 50 : Réticulation dans le cadre d'une papillomatose confluente et réticulée de Gougerot-Carteaud. 90
Figure 51 : Réticulation indéterminée dans le cadre d'un prurigo pigmentosa. 92
Figure 52 : Réticulation mixte dans le cadre d'un prurigo pigmentosa. 92
Figure 53 : Hyperpigmentation iatrogène de réticulation indéterminée linéaire. 94
Figure 54 : Hyperpigmentation iatrogène de réticulation branchée. 94
Figure 55 : Hyperpigmentation faciale secondaire à la prise de diltiazem. 95
Figure 56 : Hyperpigmentation de réticulation indéterminée dans le cadre d'une dermatose en terre sèche. 96
Figure 57 : Lésions atrophocicatricielles de réticulation indéterminée dans le cadre d'un syndrome de Goltz. 101
Figure 58 : Lésions atrophocicatricielles dans le cadre d'une dermatose érosive et vésiculeuse congénitale avec cicatrices réticulées. 102
Figure 59 : Réticulation branchée dans le cadre de dermatoses vasculaires télangiectasiques. 103
Figure 60 : Cadres nosologiques à identifier face à une dermatose réticulée. 133
Figure 61 : Algorithme diagnostique face à un livedo. 134
Figure 62 : Algorithme diagnostique face à un trouble pigmentaire réticulé. 135

Tableaux :

Tableau 1 : Causes de livedo. 27
Tableau 2 : Définitions. 30
Tableau 3 : Principales dermatoses caractérisées par une hyperpigmentation réticulée (liste non exhaustive). 31
Tableau 4 : Causes des dermatoses réticulées par type de réticulation. 40
Tableau 5 : Causes de livedo ayant une réticulation vraie regroupées par catégories de taille. 45
Tableau 6 : Causes de livedos ayant une réticulation branchée regroupées par catégories de taille. 63
Tableau 7 : Causes de livedo ayant une réticulation mixte regroupées par catégories de taille. 74
Tableau 8 : Causes de livedo ayant une réticulation indéterminée regroupées par catégories de taille. 74
Tableau 9 : Causes des dermatoses réticulées autres que les livedos regroupées par catégories de taille. 76
Tableau 10 : Caractéristiques des principales dermatoses réticulées pigmentées héréditaires. 98
Tableau 11 : Caractéristiques des principales dermatoses réticulées pigmentées acquises. 100
Tableau 12 : Caractéristiques des livedos avec ou sans signes cutanés associés. 107
Tableau 13 : Caractéristiques morphologiques et histologiques des livedos associés à des signes cutanés locaux. 108
Tableau 14 : Causes des troubles pigmentaires réticulées palpables. 112
Tableau 15 : Causes des troubles pigmentaires réticulées non palpables. 112
Tableau 16 : Causes des troubles pigmentaires réticulées selon leur sous-patron. 113
Tableau 17 : Causes des troubles pigmentaires réticulées selon leur distribution. 114
Tableau 18 : Caractéristiques sémiologiques du livedo réticulé et ramifié. 131
Tableau 19 : Causes de troubles pigmentaires linéaires. 131
Tableau 20 : Principaux troubles pigmentaires réticulés selon leurs caractéristiques histologiques principales. 132
Tableau 21 : Troubles réticulés de la kératinisation et mécanismes associés. 132

ABREVIATIONS

ANCA : anticorps anticytoplasme des polynucléaires neutrophiles

AOMI : artériopathie oblitérante des membres inférieurs

CIVD : coagulation intra-vasculaire disséminée

CPAN : périartérite noueuse cutanée

DADA2 : Déficit en adénosine-désaminase 2

DC : dyskératose congénitale

DE : dysplasie ectodermique

DUH : dyschromatose universelle héréditaire

DSH : dyschromatose symétrique héréditaire

EBS : épidermolyse bulleuse simple

FILS : Facial Dysmorphism, Immunodeficiency, Livedo, and Short stature

GVH : maladie du greffon contre l'hôte

LES : lupus érythémateux systémique

LE : lupus érythémateux

LPP : lichen plan pigmentogène

MAT : micro-angiopathie thrombotique

NK : natural killer

OGE : organes génitaux externes

PCRGC : papillomatose confluente et réticulée de Gougerot-Carteaud

PEHO : Progressive Encephalopathy, Hypsarrhythmia and Optic atrophy

PROS : PIK3CA Related Overgrowth Spectrum

RAK : Acropigmentation réticulée de Kitamura

XPDLR : pigmentation réticulée liée à l'X

I. Introduction

En dermatologie, l'importance de l'analyse du groupement des lésions élémentaires cutanées dans la démarche diagnostique est largement décrite. Ce groupement est souvent caractéristique d'une dermatose et contribue à l'établissement du diagnostic clinique (1,2).

Du latin « *rete* » qui signifie filet, on dit être réticulé, tout arrangement ou configuration de lésions cutanées qui dessinent un filet, un réseau ou une maille ; les anglophones utilisent les désignations suivantes : « net-like », « net-shaped », « lacy » (3). Il s'agit donc généralement de dermatoses dessinant des anneaux, des losanges ou des trapèzes, complets ou partiels, plus ou moins réguliers épargnant des zones de peau saine.

Les dermatoses réticulées regroupent de nombreuses maladies dont se distinguent deux grands groupes, les livedos et les troubles pigmentaires.

Si le terme « réticulé » est très employé et utilisé de façon appropriée dans la description du livedo, son utilisation pour désigner des troubles pigmentaires est plus discutable, car il est alors parfois utilisé pour décrire des lésions d'aspect « moucheté » (« mottled ») (4). De plus, les mécanismes sous-jacents à la réticulation des lésions cutanées restent très peu décrits, hormis pour le livedo qui a fait l'objet de nombreux articles.

A. Le livedo

Le terme provient du latin « *lividus* » qui signifie « bleuâtre » (5). Il s'agit de marbrures dessinant sur la peau des mailles violacées qui délimitent des zones de coloration normale (6).

1. Rappels anatomiques et physiopathologiques

La peau peut être divisée en trois compartiments : 1) l'épiderme et la jonction dermo-épidermique, 2) le derme comprenant le derme papillaire (superficiel) et le derme réticulaire (superficiel et profond) et 3) l'hypoderme comprenant les lobules et les septas.

La microvascularisation cutanée est une structure clé à l'origine du patron réticulé de certaines dermatoses, notamment des livedos (6).

Elle est composée d'artères ascendantes, issues du plexus dermique profond situé dans la partie basse du derme réticulaire. Elles progressent perpendiculairement à la surface cutanée vers le haut pour former à la jonction avec le derme papillaire, le plexus sous-papillaire. Celui-ci naît d'artérioles qui fusionnent en un réseau horizontal à larges mailles. Chaque artériole forme en surface une anse capillaire dans la papille dermique qui est drainée via le plexus veineux sous papillaire dans des veinules. Celles-ci forment ensuite, par les veinules collectrices descendantes, le plexus veineux dermique profond (7,8) (*Figure 1)*.

Dans les livedos, il a été suggéré il y a plus d'un siècle que le patron réticulé résulte de la disposition anatomique de cette vascularisation cutanée. Il a été proposé que chaque artériole ascendante soit située au centre d'un cône dont la base sous-épidermique mesure 1 à 4 cm de diamètre et que celle-ci perfuse une aire hexagonale définie de peau. Au bord du cône, le plexus veineux est plus proéminent et le lit artériel est diminué. Tout processus qui réduit le flux sanguin vers et à travers la peau ou réduit le drainage du sang hors de la peau entraînera une accumulation de sang désoxygéné dans le plexus veineux, conduisant à l'apparition clinique du livedo (6,9,10) (*Figure 2)*.

La taille de l'hexagone et donc des mailles dépendrait ainsi de la taille et de l'emplacement du vaisseau artériel central et des veinules qui assurent le drainage de cette aire cutanée. L'occlusion ou le vasospasme des artères ou artérioles ascendantes n'affecte que de petites zones de peau, tandis que la pathologie impliquant un plexus vasculaire, et en particulier les réseaux vasculaires sous-cutanés, affecte de grandes zones de peau (11).

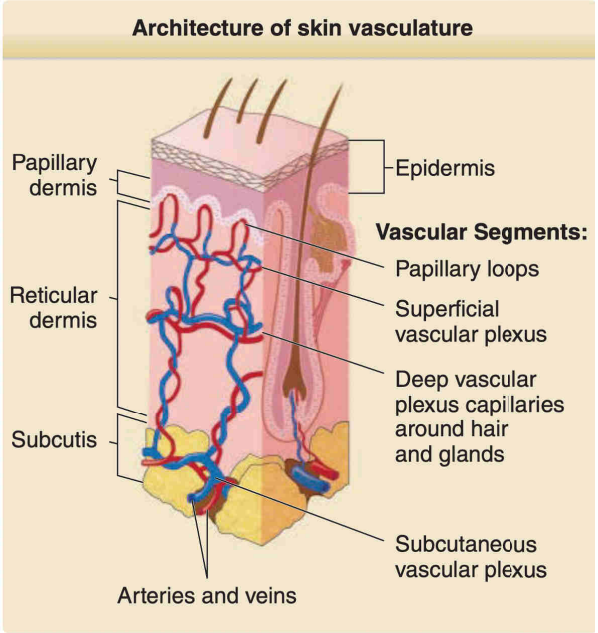

Figure 1 : Schéma de l'architecture de la vascularisation cutanée.

Figure extraite de Kang S et al, Fitzpatrick's Dermatology. (8)

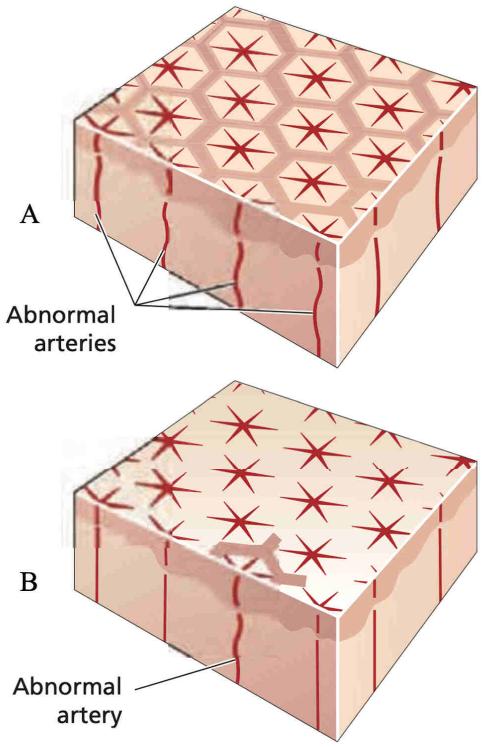

Figure 2 : Physiopathologie du livedo.

A. Livedo ramifié causé par une anomalie artérielle focale. B. Livedo réticulé causé par une anomalie artérielle diffuse.
Figure extraite de Griffiths C et al, Rook's textbook of dermatology. (10)

2. Aspects cliniques

Une corrélation entre l'aspect morphologique de la réticulation et les mécanismes physiopathologiques sous-jacents au cours du livedo a déjà été supposée.

En effet, deux grands types morphologiques de livedos sont distingués (*Figure 3*) (12) :

- Le livedo réticulé ou *livedo reticularis* est typiquement à petites mailles régulières, fines et fermées (*Figure 3.A*). Il varie selon la température (déclenché ou aggravé par le froid) et l'orthostatisme et il s'efface à la vitropression. Il est le plus souvent physiologique. Il peut cependant traduire une maladie. Sur le plan physiopathologique, s'agissant la plupart du temps d'un mécanisme diffus concernant tous les vaisseaux de la région, il

n'y a pas de suppléance par les unités vasculaires cutanées adjacentes, ce qui expliquerait la régularité des mailles (5) (*Figure 2.A*).

- Le livedo ramifié ou *livedo racemosa* est à grandes mailles, larges et ouvertes et à distribution asymétrique (*Figure 3.B*). Les mailles sont plus visibles et ne s'effacent pas toujours à la vitropression. Il est toujours pathologique. Sur le plan physiopathologique, s'agissant d'un mécanisme focal, les unités vasculaires cutanées adjacentes peuvent suppléer le réseau vasculaire pathologique, ce qui expliquerait l'irrégularité des mailles (*Figure 2.B*).

On peut également différencier les livedos infiltrés et les livedos purpuriques (ou purpura rétiforme) traduisant le plus souvent une maladie systémique sous-jacente.

A noter que dans la littérature anglo-saxonne, tous les livedos sont regroupés sous le terme de *livedo reticularis* et le patron ramifié est considéré comme une de ses formes (10).

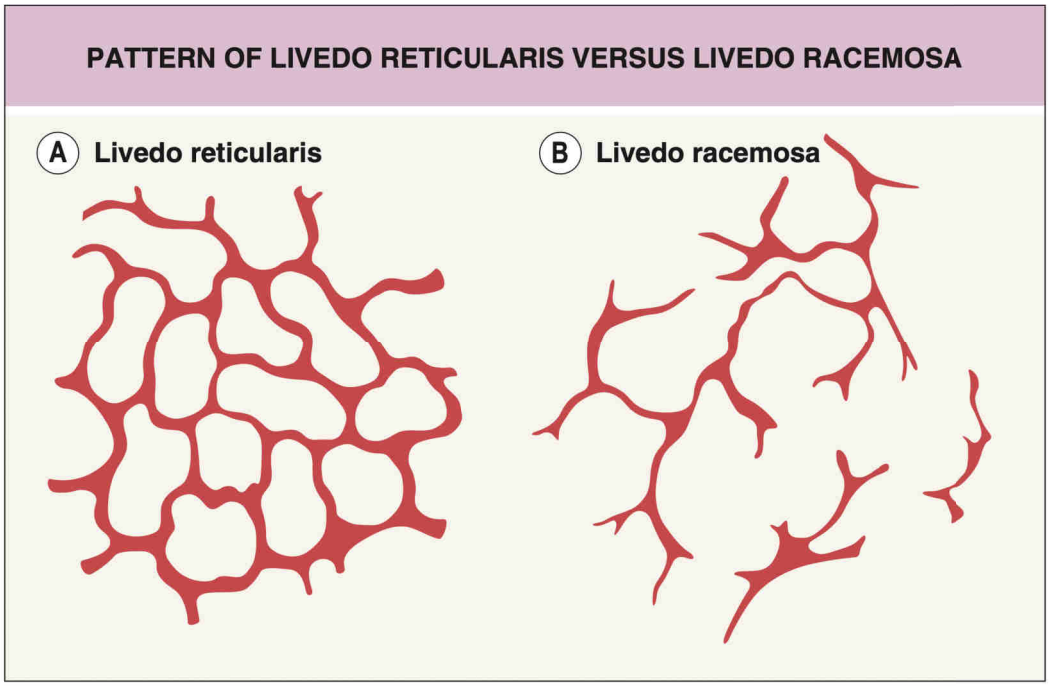

Figure 3 : Types morphologiques de livedo.

Figure extraite de Bolognia JL, Schaffer J, et Cerroni L, Dermatology. (12)

3. Diagnostics différentiels

Les diagnostics différentiels des livedos regroupent d'autres dermatoses réticulées dont la dermite des chaufferettes, les poïkilodermies congénitales ou acquises ou les dermatoses réticulées pigmentées. Les taches de Bier, lorsqu'elles sont multiples, peuvent également feindre un livedo.

4. Etiologie

Comme expliqué ci-dessus, le livedo traduit une anomalie de la microvascularisation sanguine. Celle-ci peut être congénitale comme dans la *cutis marmorata telangiectatica congenita* ou acquise. Parmi les causes acquises, le livedo physiologique ou *cutis marmorata* est lié à un vasospasme en réponse au froid. Le livedo primaire ou idiopathique fait référence à un livedo réticulé qui persiste malgré le réchauffement et qui apparait le plus souvent chez des femmes jeunes. Les autres causes d'anomalies de la circulation sanguine (autres troubles vasomoteurs, embolies, thromboses, artériolopathies, hyperviscosité…) sont des causes classiques de livedo secondaire. Elles sont citées dans le *Tableau 1*. A noter que la classification du *cutis marmorata telangiectatica congenita* en cause de livedo ou en diagnostic différentiel est différente selon les ouvrages de référence (6,10,12).

Tableau 1 : Causes de livedo.

D'après le « Rook », le Précis, et le « Guide de l'examen clinique et du diganostic en dermatologie ». (6,10,13)

Troubles vasomoteurs	- Facteurs vasoactifs (carcinoïdes, phéochromocytome) - Bas débit circulatoire - Troubles du système nerveux central
Embolies	- Emboles de cholestérol - Emboles cruoriques (myxome de l'oreillette, endocardite) - Emboles gazeuses (maladie des caissons) - Emboles malignes (lymphomes angiotropes, cancers viscéraux) - Emboles septiques (bactériennes, virales, parasitaires)

Thromboses	- Syndrome des anti-phospholipides
	- Trouble de la coagulation
	  o Déficit en protéine S et C
	  o Déficit en anti-thrombine III
	  o Mutation du facteur V de Leiden
	  o Hyperhomocystéinémie
	  o Coagulation intravasculaire disséminée
	- Microangiopathie thrombotique, purpura thrombotique thrombocytopénique

Artériolopathies	- Athérosclérose, Moya-moya - Syndrome de Sneddon - Périartérite noueuse et autres vascularites - Déficit en adénosine-désaminase 2 (« DADA2 ») - Vasculopathie livédoïde
Dépôts de cristaux	- Hypercalcémie : calciphylaxie - Oxalurie - Homocystinurie
Hyperviscosité	- Syndromes myéloprolifératifs (polyglobulie, thrombocytose) - Cryoglobulinémie, cryofibrinogène, agglutinines froides
Iatrogène	- Amantadine - Quinine-Quinidine - Phénylbutazone - Beta-bloquants - AINS - Minocycline - Injection intra-artérielle : dermite livédoïde de Nicolau

B. Les troubles pigmentaires

Ils comprennent à la fois les hyperpigmentations et les hypopigmentations qui peuvent toutes deux être d'origine mélanique ou non mélanique.

1. Rappels anatomiques et physiopathologiques

L'élément essentiel de la pigmentation cutanée résulte des variations qualitatives et quantitatives du pigment mélanique produit par les mélanocytes. Les dérivés de l'hémoglobine, la présence anormale de pigment ou encore l'épaississement anormal de l'épiderme peuvent également entrainer des modifications de couleur de la peau.

La pigmentation mélanique est génétiquement prédéterminée faisant intervenir plus de 120 gènes mais elle est également régulée par de nombreux facteurs environnementaux (rayonnements solaires, hormones, peptides, médiateurs chimiques).

Les mélanocytes situés dans la couche basale de l'épiderme produisent la mélanine au sein des mélanosomes qui sont de véritables usines de synthèse. Ces mélanosomes sont transportés vers les kératinocytes grâce aux dendrites des mélanocytes. Chaque mélanocyte est en contact avec environ 36 kératinocytes formant l' « unité épidermique de mélanisation » (14).

L'hyperpigmentation cutanée peut donc être due à la présence anormale d'un pigment (endogène ou exogène) ou résulter d'une accumulation ou d'un trouble de répartition du pigment normal de la peau. Par exemple, l'hyperpigmentation post-inflammatoire notamment des dermatoses lichénoïdes est attribuée à une abondante incontinence pigmentaire résultant d'une agression de la jonction dermo-hypodermique par l'inflammation (15).

On distingue l'augmentation de mélanine (hypermélaninose) de l'augmentation du nombre de mélanocytes (hypermélanocytose). Celles-ci peuvent être épidermiques (couleur plutôt marron ou noire) ou dermiques (couleur plutôt bleutée ou grise).

L'hypopigmentation cutanée ou leucodermie résulte soit d'une origine mélanique (hypochromie ou achromie) soit d'une origine vasculaire (taches de Bier, naevus anémique).

Il existe parfois des associations de lésions pigmentées et vasculaires. L'exemple type est la poïkilodermie qui est un syndrome défini par l'association d'une pigmentation réticulée, de télangiectasies et d'une atrophie cutanée comme dans la radiodermite (16).

2. Etiologie

Les causes d'hyperpigmentation sont nombreuses et toutes n'ont pas un patron réticulé. Elles sont classées la plupart du temps selon leur caractère héréditaire ou acquis et selon l'origine mélanocytaire ou non. Nous aborderons principalement les troubles pigmentaires réticulés.

À ce jour, il n'existe aucun consensus clair concernant le spectre et la définition d'une « pigmentation réticulée ». Le terme « troubles pigmentaires réticulés » est utilisé de manière imprécise pour inclure des affections acquises et congénitales de morphologies différentes allant du motif en forme de filet aux macules hyper- ou hypopigmentées de type « tache de rousseur ». *Sardana et al*, a proposé de d'employer le terme de « pigmentation mouchetée » (« mottled pigmentation »), déjà utilisé depuis près d'un demi-siècle, pour regrouper les troubles pigmentaires réticulés acquis et congénitaux, les dyschromatoses, et les poïkilodermies (4).

Les différents termes utilisés pour caractériser les troubles pigmentaires sont définis dans le *Tableau 2*. La pigmentation mouchetée est caractérisée par *Sardana et al,* par de multiples macules ou taches de pigmentation, de taille et de densité variables. Elle peut ainsi inclure les dyschromatoses si elle associe des macules hyper- et hypopigmentées, les pigmentations réticulées si les macules ou les taches dessinent un patron réticulé ou les poïkilodermies. Elle peut cependant faire référence à des maladies qui ne sont ni des dyschromatoses ni des troubles pigmentaires réticulés et ne permet donc ni une approche globale ni une approche précise du terme « réticulé ». Cependant, en pratique, il peut être difficile de différencier une pigmentation mouchetée d'une pigmentation réticulée.

Tableau 2 : Définitions.

Dyschromie (17)	anomalie de la pigmentation cutanée résultant du dépôt cutané d'une substance anormalement présente dans la peau
Dyschromatose (18)	anomalie de la pigmentation cutanée associant des lésions hyper- et hypopigmentées sans préjuger de leur arrangement
Patron réticulé	figure dessinant des anneaux, des losanges ou des trapèzes, complets ou partiels, plus ou moins réguliers épargnant des zones de peau saine
Pigmentation mouchetée (4)	anomalie de la pigmentation caractérisée par de multiples macules ou taches, de pigmentation, de taille et de densité variables
Pigmentation réticulée	anomalie de la pigmentation caractérisée par un patron réticulé
Poïkilodermie (16)	anomalie de la pigmentation associant une pigmentation réticulée, des télangiectasies et une atrophie cutanée

Les principales causes d'hyperpigmentation classiquement reconnues comme étant réticulées sont décrites dans le *Tableau 3* selon leur caractère acquis ou héréditaire (4).

On différencie les troubles pigmentaires réticulés, les dyschromatoses et les poïkilodermies. Cependant, dans certains cas, il est difficile de les séparer comme dans la dyskératose congénitale ou l'épidermolyse bulleuse simple avec pigmentation mouchetée.

Parmi les causes acquises, on distingue les hypermélaninoses (ex. : mélasma), les hypermélanocytoses (ex. : naevus d'Ito ou d'Ota), les troubles de la kératinisation (ex. : papillomatose confluente et réticulée de Gougerot-Carteaud, Maladie de Dowling-Degos), les hyperpigmentations post-inflammatoires (ex. : mélanose de Riehl, prurigo pigmentosa, …), et les causes externes (ex. : médicamenteuses, UV, chaleur (dermite des chaufferettes), ...).

Nous pouvons également citer la maladie du greffon contre l'hôte, la sclérodermie, la morphée, le lupus érythémateux qui peuvent se manifester par des lésions réticulées mais qui ne sont pas caractérisés par celles-ci.

Les causes d'hypopigmentation regroupent principalement les génodermatoses, le vitiligo, l'hypopigmentation des dermatoses inflammatoires et les origines exogènes (médicamenteuses ou par agents physiques). Leur configuration réticulée est moins décrite.

Tableau 3 : Principales dermatoses caractérisées par une hyperpigmentation réticulée (liste non exhaustive).

D'après Le « Bolognia », le « Fitzpatrick » et le « Guide de l'examen clinique et du diagnostic en dermatologie ». (18–20)

	Héréditaires	**Acquises**
Troubles pigmentaires réticulés	Acropigmentation réticulée de Kitamura Dysplasies ectodermiques (dermopathie pigmentaire réticulée, syndrome de Naegeli-Franceschetti-Jadassohn) Epidermolyse bulleuse simple - généralisée sévère Maladie de Dowling-Degos Maladie de Galli-Galli Syndrome d'Haber Pigmentation réticulée liée à l'X	Dermite des chaufferettes Lichen plan pigmentogène Médicamenteuses (diltiazem...) Mélasma Mélanose de Riehl Papillomatose confluente et réticulée de Gougerot-Carteaud Prurigo pigmentosa Séquelles pigmentées de dermatoses inflammatoires (livedo inflammatoire, …)
Dyschromatoses	Dyschromatose symétrique héréditaire (ou acropigmentation réticulée de Dohi) Dyschromatose universelle héréditaire	Amylose cutanée primaire dyschromique
Dermatoses associant dyschromatose et pigmentation réticulée	Dyskératose congénitale Epidermolyse bulleuse simple avec pigmentation mouchetée	
Poïkilodermies	Poïkilodermies congénitales	Mycosis fongoïde *(poïkiloderma atrophicans vasculare)*, dermatomyosite, lupus érythémateux, poïkilodermie de Civatte, radiodermite, maladie chronique du greffon contre l'hôte

C. Autres

En dehors de ces deux grands groupes, il existe d'autres causes de dermatoses réticulées : la mucinose érythémateuse réticulée (ou REM syndrome), l'exanthème maculeux et réticulé prurigineux de l'adulte, la kératose lichénoïde striée ou chronique, certaines manifestations cutanées du parvovirus B19 ou de la Covid-19, ou encore l'eczéma craquelé. Les télangiectasies lorsqu'elles sont multiples et confluentes peuvent elles aussi prendre un arrangement réticulé, comme dans l'érythème réticulé télangiectasique qui est une complication cutanée, récemment décrite, associée à l'implantation de dispositifs médicaux implantables (pacemaker, défibrillateur, pompe à morphine) (21).

En dermatologie, la collaboration entre clinicien et pathologiste est indispensable pour comprendre les mécanismes lésionnels de la plupart des maladies, car la corrélation anatomoclinique d'une lésion cutanée permet souvent de comprendre sa physiopathologie. Si, pour le livedo, les mécanismes lésionnels ont déjà été évoqué grâce à l'analyse histologique de la biopsie profonde d'une maille, l'origine de la réticulation des autres dermatoses réticulées reste à élucider.

L'objectif principal de ce travail est de faire l'inventaire des dermatoses réticulées et de décrire les différents patrons de réticulation ; un objectif secondaire est de déterminer si la réticulation d'une lésion cutanée peut être expliquée par la microscopie et quels en sont ses mécanismes.

II. Matériel et méthode

A. Approche morphologique

1. Étape préliminaire

Dans une étape préliminaire avec le Professeur Lipsker nous avons défini quatre types de réticulation, répondant à un besoin opérationnel :

- la réticulation vraie (RV) correspondant aux lésions dessinant plusieurs mailles presque toutes fermées et régulières,
- la réticulation branchée (RB) correspondant aux lésions dessinant des lignes, ramifiées, irrégulières, et ne formant jamais de mailles complètes,
- la réticulation mixte (RM) comprenant soit des mailles complètes mais irrégulières, soit des lignes branchées formant plusieurs fois des mailles complètes, ne correspondant donc pas strictement à une réticulation vraie ni branchée,
- la réticulation indéterminée (RI) ne correspondant ni à l'une ni à l'autre mais pouvant rappeler un aspect réticulé.

Nous avons également défini le livedo comme toutes macules érythémateuses ou violacées formant des mailles plus ou moins complètes s'effaçant ou ne s'effaçant pas à la vitropression. Nous avons désigné par « cadre » la lésion qui borde l'espace de peau en apparence sain (ce qui correspond à la maille d'un filet); l'espace de peau ainsi délimité a été appelé espace réticulé ou intervalle de réticulation. Il était alors possible de caractériser à la fois la largeur du cadre et de l'espace de réticulation.

L'estimation de la taille du cadre et de l'espace de réticulation a été définie en trois grandes catégories, que nous avons essayées de déduire des photographies à l'aide de repère corporel ou de la description associée.

Le cadre est :

- large (L) si on estime qu'il mesure plus de 5 mm,
- fin (F) si on estime qu'il est inférieur à 1 mm,
- ou intermédiaire (M) entre 1 mm et 5 mm ;

L'espace de réticulation est :

- grand (G) si on estime qu'il mesure plus de 10 mm,
- petit (P) si on estime qu'il est inférieur à 3 mm,
- ou intermédiaire (I) entre 3 mm et 10 mm.

Ainsi, il a été mis en évidence différentes associations de tailles que nous avons défini en plusieurs catégories d' « unité de réticulation » :

- « L-G » correspondant à un cadre de réticulation large (> 5 mm) et un grand espace réticulé (> 10 mm),
- « L-I » correspondant à un cadre de réticulation large et un espace réticulé intermédiaire (entre 3 et 10 mm),
- « M-G » correspondant à un cadre de réticulation intermédiaire (entre 1 et 5 mm) et un grand espace réticulé,
- « M-I » correspondant à un cadre de réticulation et un espace réticulé intermédiaires,
- « M-P » correspondant à un cadre de réticulation intermédiaire et un petit espace réticulé (< 3mm),
- « F-P » correspondant à un cadre de réticulation fin (<1mm) et un petit espace réticulé,
- « F-I » correspondant à un cadre de réticulation fin et un espace réticulé intermédiaire,

2. Revue de la littérature

Une recherche bibliographique a été faite le 1er juillet 2020 dans la banque de données PUBMED-MEDLINE à l'aide des mots clés *« reticulated dermatosis »* et *« livedo »* en sélectionnant tous les articles en anglais ou en français dont la date de publication était comprise entre le 1er janvier 2010 et le 1er juillet 2020. *Ex : ((reticulated dermatosis) OR (livedo[Title])) AND (("2010"[Date - Publication] : "2020/07/01"[Date - Publication])) AND ((English[Language] OR french[Language]))*. Tous les résumés ont été lus. Les articles d'intérêt ont été inclus dans cette revue bibliographique et ceux étant hors sujet, les revues générales et ceux ne possédant pas de photo exploitable ni de description adéquate ont été écartés. Les articles concernant les lésions muqueuses n'ont pas été inclus.

Pour chaque article et cas retenus, nous avons d'abord classé la photographie analysée dans l'un des quatre types de réticulation en se basant sur la définition décrite dans l'étape préliminaire. Lorsqu'une photographie était difficile à inclure ou à classer, celle-ci était montrée au Professeur Lipsker qui décidait, soit de l'attribuer à l'un des quatre types de réticulation, soit de rejeter l'observation. Nous avons ensuite estimé la largeur du cadre et l'espace de réticulation, de façon indépendante, selon les trois grandes catégories décrites dans l'étape préliminaire. Enfin, à l'aide des descriptions associées aux photographies, nous avons recueillis les données suivantes : le sexe du patient, son phototype, l'âge d'apparition des premières lésions, leur distribution, la lésion élémentaire dessinant la réticulation (érythème/trouble de la pigmentation, macule/papule, kératose, télangiectasies, purpura, etc.), le caractère fluctuant ou permanent, si il existait une ou des lésions précessives, la présence d'autres signes cliniques, la présence d'anomalies biologiques, les éventuels traitements appliqués et leur efficacité, la guérison (nulle/complète/partielle), l'examen histopathologique si disponible et enfin, le diagnostic et le cadre nosologique.

3. Ouvrages dermatologiques de référence

Nous avons également étudié la façon dont est abordée la réticulation dans plusieurs ouvrages dermatologiques de référence : Le « Fitzpatrick's Dermatology » (9ème édition) par Kang S., Amagai M., Bruckner AL., Enk A.H., Margolis D.J, Mc Michael A.J et al ; Le « Bolognia's Dermatology » (4ème édition) par Bolognia JL., Schaffer JV. & Cerroni L; Le « Rook's Text book of Dermatology » (9ème édition) par Griffiths C., Barker J., Bleiker T., Chalmers R. & Creamer D. ; Le Précis « Dermatologie et infections sexuellement transmissibles » (6ème édition) par Saurat JH., Lipsker D., Thomas L., Borradori L. & Lachapelle JM. ; Le « Guide de l'examen clinique et du diagnostic en dermatologie » (2ème édition) par Lipsker D.

B. Approche anatomopathologique

Une fois que l'inventaire bibliographique a été réalisé, différents types de « patrons de réticulation » ont été identifiés correspondant à différentes entités nosologiques. Les caractéristiques histopathologiques des entités de chaque catégorie ont alors été étudiées. Nous avons fait tout particulièrement attention s'il existait des similitudes sur le plan histopathologique qui auraient pu expliquer, sur le plan microscopique, le phénomène clinique de réticulation.

Nous avons confronté nos données aux ouvrages de référence en dermatopathologie (« Weedon's Skin Pathology » 4ème édition, Elsevier, 2014 par James W. Patterson et « Dermatologie de la clinique à la microscopie », Elsevier Masson, 2015 par B. Cribier) et aux données histologiques recueillies lors de la revue de la littérature.

III. Résultats

A. Données bibliographiques

1. Publications

La recherche bibliographique à l'aide des mots clés *« reticulated dermatosis »* et *« livedo »* entre le 1er janvier 2010 et le 1er juillet 2020 a abouti à 409 articles.

Nous avons exclu 198 articles : 70 articles hors sujet dont 20 articles de pneumologie et 5 articles vétérinaires, 19 articles de revue générale, 25 articles sans photographie, 36 articles dont les lésions n'étaient pas jugées comme réticulées, 6 articles dont la photographie n'était pas exploitable, 31 articles sans description adéquate, 2 doublons, 1 article concernant une lésion muqueuse et 8 articles non accessibles.

Au total, 211 articles ont été inclus, regroupant 241 cas analysés.

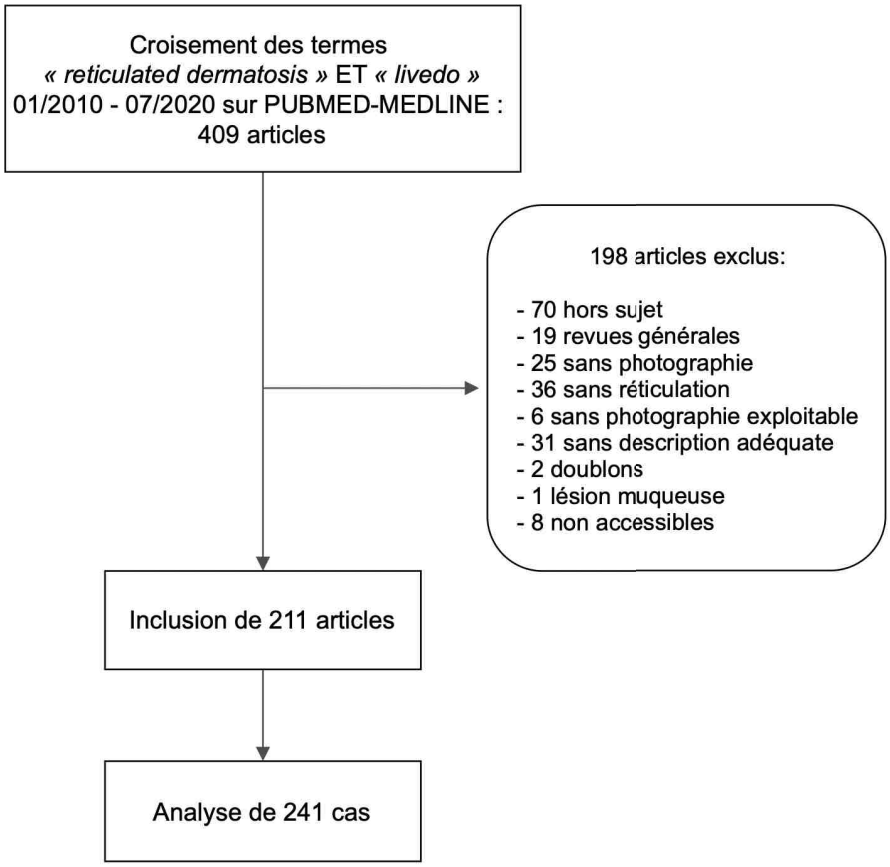

Figure 4 : Diagramme de flux.

2. Ouvrages de référence

Dans aucun des ouvrages de référence étudiés, les dermatoses réticulées ne sont regroupées en un seul chapitre. La réticulation est très souvent évoquée de façon indépendante dans les différentes parties abordées.

Dans le « Rook », la réticulation est étudiée de façon indépendante dans les différents chapitres comprenant principalement les dermatoses inflammatoires, les troubles pigmentaires génétiques, les troubles de la kératinisation et les causes vasculaires.

De façon similaire dans le « Bolognia » et le « Fitzpatrick », la réticulation est également abordée tout au long de l'ouvrage selon les chapitres avec cependant un chapitre dédié aux troubles pigmentaires réticulés (19,22) et au livedo (9).

Dans le traité de Dermatologie, une section est consacrée aux dermatoses figurées dans laquelle, l'aspect en mailles est évoqué au sein de trois grands groupes : les livedos, les troubles pigmentaires et les causes inflammatoires (23).

B. Généralités

Cette revue de la littérature portait sur 241 patients atteints de lésions réticulées. La moyenne d'âge au début des lésions était de 35 ans. Il y avait 138 femmes et 103 hommes (ratio H/F à 0,7). Cent-trente-et-un patients avaient un phototype estimé clair (type I à III) et 80 un phototype foncé (type IV à VI) sachant que pour 30 patients, le phototype n'a pas pu être évalué. Les causes des dermatoses réticulées par type de réticulation sont citées dans le *Tableau 4*. Il y avait 122 cas de livedos et 119 cas de dermatoses réticulées autres comprenant principalement des troubles pigmentaires.

La réticulation vraie représentait 7 % des types de réticulation (16 cas sur 241). Il y avait 14 cas de livedos (87%) et 2 cas de dermatoses réticulées autres. La moyenne d'âge était de 36 ans. Le ratio H/F était de 1. La distribution était généralisée dans 5 cas (31%), localisée aux

membres inférieurs dans 8 cas (50%), au tronc dans 2 cas (12,5%) et à l'extrémité céphalique dans 1 cas. L'histologie était décrite dans 8 cas (50%).

La réticulation branchée représentait 26 % des types de réticulation (63 cas sur 241) dont 58 cas de livedos (92%). La moyenne d'âge était de 49 ans. Le ratio H/F était de 0,8. La distribution était généralisée dans 5 cas (8%), localisée aux membres inférieurs dans 47 cas (74%), aux membres supérieurs dans 10 cas (16%), au tronc dans 14 cas (22%), à la région glutéale dans 7 cas (11%) et à l'extrémité céphalique dans 3 cas (5%). L'histologie était décrite dans 45 cas (71%).

La réticulation mixte représentait 24 % des types de réticulation (57 cas sur 241). Il y avait 42 cas de livedos (74%) et 15 cas de dermatoses réticulées autres. La moyenne d'âge était de 33 ans. Le ratio H/F était de 0,6. La distribution était généralisée dans 9 cas (17%), localisée aux membres inférieurs dans 27 cas (50%), aux membres supérieurs dans 4 cas (7%), au tronc dans 16 cas (30%), à l'extrémité céphalique dans 3 cas (5%), et aux organes génitaux externes dans 1 cas. L'histologie était décrite dans 27 cas (47%).

La réticulation indéterminée représentait 43% des types de réticulation (105 cas sur 241) dont 97 cas de dermatoses réticulées autres que le livedo. La moyenne d'âge était de 24 ans. Le ratio H/F était de 0,7. La distribution était généralisée dans 18 cas (17%), localisée aux membres inférieurs dans 28 cas (26%), aux membres supérieurs dans 22 cas (20%), au tronc dans 62 cas (57%), aux plis dans 20 cas (18%), à l'extrémité céphalique dans 15 cas (14%) et aux organes génitaux externes dans 4 cas. L'histologie était décrite dans 85 cas (81%).

Les principales dermatoses réticulées seront abordées dans la partie concernant le type de réticulation le plus fréquemment rencontré. Il a été décidé de traiter à part les causes de livedos.

Tableau 4 : Causes des dermatoses réticulées par type de réticulation.

Réticulation vraie	N 16	Réticulation branchée	N 63	Réticulation mixte	N 57	Réticulation indéterminée	N 105
Livedo	14	Livedo	58	Livedo	42	Livedo	8
Dermite de contact post-inflammatoire	1	Hémangiome infantile	2	Dermatose érosive et vésiculeuse congénitale	3	Acropigmentation de Kitamura	10
Kératose lichénoïde chronique	1	Hyperpigmentation iatrogène	1	Dyskératose congénitale	2	Amylose cutanée primaire dyschromique	2
		PCRGC	1	EBS généralisée sévère	1	Dermatose en terre sèche	4
		Radiodermite	1	Érythrodermie congénitale ichtyosiforme non-bulleuse	1	Dermatose érosive et vésiculeuse congénitale	1
				Hyperpigmentation iatrogène	1	Dyschromatose (syndrome PEHO)	1
				Hyperpigmentation réticulée génitale associée à un vitiligo	1	Dyschromatose universelle héréditaire	1
						Dyskératose congénitale	6
						Dysplasie ectodermique	4
				Lichen plan pigmentaire	1	EBS avec pigmentation mouchetée	2
				PCRGC	2	Hypermélanose naevoïde linéaire et convolutée	1
				Prurigo Pigmentosa	3	Hyperpigmentation iatrogène	9
						Hyperpigmentation réticulée génitale associée à un vitiligo	1
						Lupus érythémateux discoïde	1
						Maladie de Dowling-Degos	13
						Maladie de Galli-Galli	3
						Maladie du greffon contre l'hôte	1
						PCRGC	19
						Pigmentation réticulée liée à l'X	5
						Prurigo Pigmentosa	15
						Syndrome de Goltz	1

EBS : Epidermolyse bulleuse simple ; PCRGC : Papillomatose confluente et réticulée de Gougerot-Carteaud ; PEHO : Progressive Encephalopathy, Hypsarrhythmia and Optic atrophy ; N : nombre de cas

C. Causes des dermatoses réticulées

1. Livedos

Il y avait 122 cas de livedos, comprenant 113 formes acquises, et 9 formes congénitales. La moyenne d'âge au début des lésions était de 43 ans au total, et de 46 ans en ne tenant compte que des formes acquises avec une médiane de 49 ans. Il y avait 69 femmes et 53 hommes soit un ratio H/F de 0,8. Quatre-vingt-douze patients avaient un phototype clair (type I à III) et 14 avaient un phototype foncé (type IV à VI) sachant que pour 16 patients, le phototype n'a pas pu être évalué. La plupart des livedos étaient de réticulation branchée ou mixte (*Tableau 4*). Concernant la taille de l'unité de réticulation, 79 cas se manifestaient par un livedo ayant un cadre large (>5 mm) et un espace réticulé grand (>10 mm) (« L-G ») (65%), 22 cas par un livedo ayant un cadre intermédiaire (1-5 mm) et un espace réticulé intermédiaire (3-10 mm) (« M-I ») (18%), 13 cas par un livedo ayant un cadre large et un espace réticulé intermédiaire (« L-I ») (11%), 5 cas par un livedo ayant un cadre intermédiaire et un espace réticulé grand « M-G » (4%), 2 cas par un livedo ayant un cadre fin (<1 mm) et un espace réticulé petit (<3 mm) (« F-P »), et un cas indéterminable. Le livedo était généralisé dans 15 cas (12%), localisé aux membres inférieurs dans 85 cas (70%), aux membres supérieurs dans 16 cas (13%), au tronc dans 26 cas (21%), et à l'extrémité céphalique dans 6 cas (5%). Le caractère fixe ou fluctuant était renseigné dans seulement 68 cas sur 122 (55%). L'histologie était décrite dans 74 cas (61%).

Nous allons décrire ci-dessous les causes de livedo par type de réticulation. Pour une meilleure synthèse, lorsque dans un même cadre nosologique plusieurs types de réticulation étaient rencontrés, celui-ci était décrit dans la partie où il était le plus représenté.

a. Réticulation vraie

La réticulation vraie représentait 11% des types de réticulation de l'ensemble des livedos (24–37). La moyenne d'âge au début des lésions était de 25 ans et le ratio H/F de 1,3. Le *Tableau 5* résume les causes de livedo ayant une réticulation vraie en les regroupant par les catégories de tailles estimées du cadre et de l'espace réticulé décrites dans la partie « matériel et méthodes ». La majorité des cas (10 cas sur 14) se manifestait par un livedo ayant un cadre large (> 5mm) et un grand espace réticulé (>10 mm) (*Figure 5*).

Figure 5 : Livedos de réticulation vraie de taille « L-G » des membres inférieurs.

A. Livedo secondaire à la prise d'amantadine.
Figure extraite de Helmandollar KJ et al. « Amantadine-induced livedo reticularis in a child treated off label for neurobehavioral disorders » (35).
B. Livedo secondaire à une hypercalcémie paranéoplasique.
Figure extraite de Sundriyal et al. « Livedo reticularis heralding hypercalcaemia of malignancy » (31).

Il n'y avait aucune réticulation dont le cadre était fin ou l'espace réticulé était petit. Le livedo était généralisé dans 4 cas (29%) et localisé sur les membres inférieurs dans 10 cas (71%). Il était le plus souvent symétrique (12 cas sur 14, soit 86%). Les lésions étaient fixes dans 6 cas sur 8 dont l'information était disponible. Deux cas étaient fluctuants donc 1 cas selon la

température et l'orthostatisme. L'histologie était décrite dans 7 cas. Dans 2 cas il y avait une occlusion vasculaire secondaire à un thrombus de fibrine (leucémie à cellules NK) ou à une embole maligne de cellules tumorales (métastases intravasculaires d'un cancer du sein) (29,34). Dans le premier cas il s'agissait d'un livedo symétrique et douloureux des extrémités prédominant aux pieds où s'y associait une ulcération. Il était le signe révélateur d'une **leucémie à cellules « natural killer » (NK)**. Les mécanismes évoqués étaient que le rôle cytotoxique, cytokinique ou auto-immun des cellules NK ait favorisé la formation accrue de fibrine ou le dysfonctionnement des plaquettes. Dans le deuxième cas, il s'agissait d'un livedo du dos sur une plaque érythémateuse et pigmentée dans un contexte de **cancer du sein métastatique** chez une femme de 67 ans traitée par chirurgie et plusieurs lignes de chimiothérapie.

Figure 6 : Livedo de réticulation vraie de taille « M-I » dans le cadre d'une leucémie à cellules NK.
Livedo régulier à mailles fermées de taille « M-I » des pieds avec cicatrice d'ulcération.
Figure extraite de Rose AE et al. « Livedo reticularis » (29).

Il y avait 4 cas secondaires **à une prise médicamenteuse**. Deux cas secondaires à la prise d'amantadine (*Figure 5.A*), un cas secondaire à la prise d'interferon et un cas secondaire à la prise de dapsone. Le livedo était généralisé ou localisé aux membres. Le délai d'apparition après l'introduction du traitement variait de 2 semaines à 1 an. Dans un cas, le livedo était apparu plus de 15 ans après l'introduction de l'amantadine mais étais associé à l'apparition

d'une polyglobulie et il disparaissait en quelques jours après l'arrêt de l'amantadine. L'histologie était normale dans un cas et montrait un infiltrat lymphocytaire périvasculaire discret du derme superficiel dans 2 cas.

Un cas de livedo congénital secondaire **à un syndrome FILS** (Facial Dysmorphism, Immunodeficiency, Livedo, and Short stature) était inclus (28). Il s'agissait d'un homme de 33 ans qui avait depuis la naissance un livedo généralisé des cuisses, associé à des télangiectasies des joues. Une dysmorphie faciale, une petite taille, une dysplasie osseuse, des douleurs des extrémités et une diminution des immunoglobulines de type M étaient également associés. Ce patient était né de parents consanguins et dix autres membres de sa famille étaient également atteints. Une mutation du gène *POLE1* impliqué dans la réplication de l'ADN était présente.

Il y avait un cas de livedo symétrique des membres inférieurs associé à une hypophysite lymphocytaire chez une patiente de 37 ans. Il était survenu dans un contexte d'hypopituitarisme 5 mois auparavant avec introduction d'un traitement hormonal substitutif (hydrocortisone, l-thyroxine, contraception orale). Un diagnostic de lupus était discuté devant la présence de 4 critères : photosensibilité, protéinurie, sérites (épanchements pleuraux et péricardiques) et anémie. Les anticorps anti-nucléaires et les anticorps anti-phospholipides étaient négatifs. Le livedo avait disparu en quelques mois après l'introduction d'aspirine 75mg/jour et l'arrêt de la contraception orale.

Il y avait un cas **d'hypercalcémie paranéoplasique** chez un patient de 49 ans en cours de traitement d'un carcinome épidermoïde de la cavité orale (*Figure 5.B*). Le livedo était apparu 3 jours avant l'hypercalcémie biologique et avait disparu 7 jours après le traitement symptomatique. Aucune biopsie cutanée n'a été réalisée.

Il y avait un cas de livedo apparu à 8 jours d'évolution **d'une infection à COVID-19** touchant le tronc et les membres inférieurs et disparaissant en 3 semaines.

Il y avait un cas de livedo généralisé et permanent associé à une méningite à *Escherichia coli* chez un nouveau-né, d'évolution fatale à 36 heures (*Figure 7*).

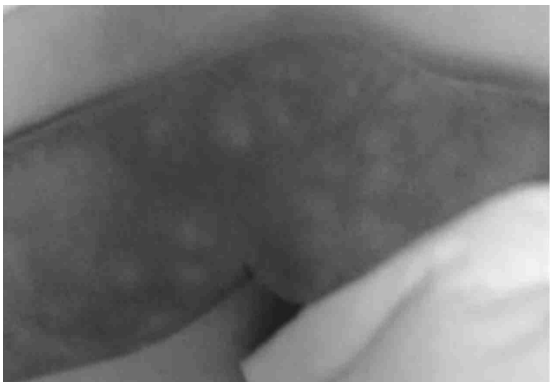

Figure 7 : Livedo de réticulation vraie de taille « L-I » dans le cadre d'une méningite à *E. coli*.

Livedo régulier à mailles fermées des membres.
Figure extraite de Lopes A-A, et al. « Livedo Reticularis: A Presenting Sign of Escherichia Coli Sepsis in a Newborn » (33).

Tableau 5 : Causes de livedo ayant une réticulation vraie regroupées par catégories de taille.

L-G : cadre large et espace réticulé grand	**N**	**M-I : cadre et espace réticulé intermédiaire**	**N**	**L-I : cadre large et espace réticulé intermédiaire**	**N**
	10		**3**		**1**
Dermite des chaufferettes	2	Dermite des chaufferettes	1	Méningite à *E. coli*	1
Hypercalcémie paranéoplasique	1				
Médicamenteux :		Médicamenteux :			
- amantadine	2	- dapsone	1		
- interféron	1				
Infection à COVID 19	1	Leucémie à cellules NK	1		
Syndrome FILS	1				
Livedo associé à une hypophysite lymphocytaire	1				
Métastases intravasculaires	1				

N : nombre de cas

b. Réticulation branchée

La réticulation branchée était le type de réticulation majoritaire puisqu'elle représentait 48% des causes de livedo. La moyenne d'âge au début des lésions était de 51 ans et le ratio H/F était de 0,8. Le *Tableau 6* résume les causes de livedo ayant une réticulation branchée en les regroupant par les catégories de taille. Comme dans le groupe réticulation vraie, la catégorie de

taille « L-G » correspondant à un cadre large (> 5 mm) et un espace réticulé grand (> 10 mm) restait majoritaire (37 cas sur 58) et il n'y avait pas de réticulation dont le cadre était fin (< 1 mm) ou l'espace réticulé était petit (< 3 mm) (« F-P »). Le livedo était généralisé dans 5 cas (9%), localisé aux membres inférieurs dans 46 cas (79%) dont 7 cas associés aux membres supérieurs et 9 cas associés au tronc. Il était localisé exclusivement aux membres supérieurs dans 2 cas, et au tronc dans 2 cas et touchait l'extrémité céphalique dans 3 cas. Les lésions étaient fixes dans 20 cas sur 28 (disponibles). Trois cas étaient fluctuants selon l'orthostatisme et 3 cas étaient aggravés par le froid. Des signes associés étaient présents chez 36 patients (65%), cutanés dans 14 cas et systémiques dans 26 cas. L'histologie était décrite dans 44 cas (76%).

Il y avait 7 cas de livedos secondaires **à un geste thérapeutique.**

Il y avait 4 cas après embolisation : 2 cas secondaires à une implantation percutanée d'une prothèse valvulaire aortique et un cas secondaire à l'embolisation d'un greffon rénal se manifestant tous les 3 sous la forme d'un purpura rétiforme asymétrique des pieds (38–40) (*Figure 8.A*). Les lésions étaient apparues de quelques heures à quelques semaines après le geste. Il y avait également un cas de livedo asymétrique localisé au tronc, secondaire à l'embolisation de métastases hépatiques d'une tumeur neuro-endocrine par l'artère mammaire interne (41) (*Figure 8.B*).

Trois cas après injection d'acide hyaluronique (HA) étaient décrits (42–44). Dans deux cas, le livedo était péri-articulaire, à mailles pleines au centre et était survenus à 1 semaine et 1 mois de l'injection intra-articulaire d'HA dans le cadre d'une gonarthrose (*Figure 9.A*). La biopsie cutanée mettait en évidence des corps étrangers basophiles amorphes intra-artériels compatibles avec l'HA. Il y avait un cas d'érythème livédoïde centrofacial de réticulation mixte et de taille « F-P » après injection d'HA dans le pli nasogénien (*Figure 9.B*).

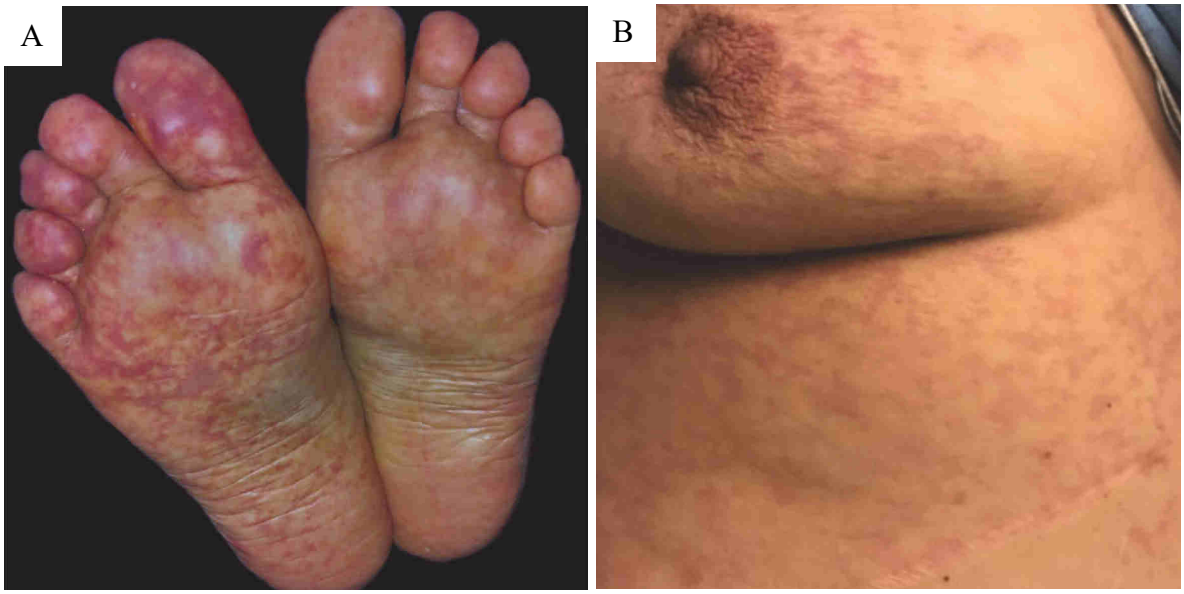

Figure 8 : Livedos branchés de taille « M-I » secondaires à une embolisation.

A. Livedo branché des pieds sous la forme d'un purpura rétiforme.
Figure extraite de Jimenez-Cauhe J et al. « Acral livedo racemosa after endovascular procedure » (39).

B. Livedo branché plus discret asymétrique du tronc dans le territoire d'une embolisation artérielle.
Figure extraite de Ma C et al. « Transient localized livedo racemosa following liver embolization procedure for metastatic neuroendocrine tumour » (41).

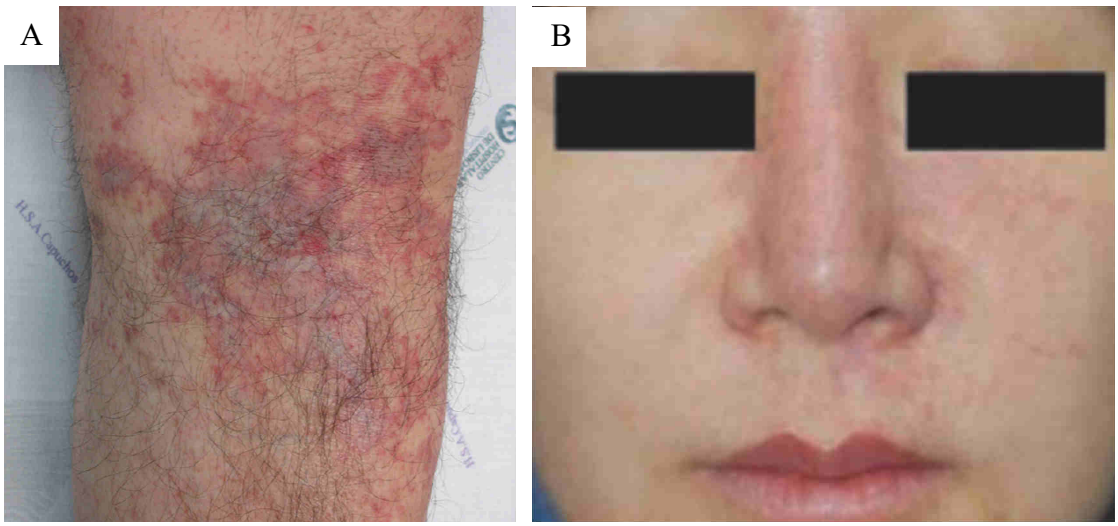

Figure 9 : Livedos secondaires à l'injection d'acide hyaluronique.

A. Livedo de réticulation branchée de taille « M-I », à mailles pleines et zone centrale violacée.
Figure extraite de Campos SL de A, et al. « Livedo reticularis after intra-articular hyaluronic acid injection » (42).

B. Érythème centrofacial de réticulation mixte et de taille « F-P ».
Figure extraite de Park KY, et al. « Reticulated Erythema After Nasolabial Fold Injection with Hyaluronic Acid: The Importance of Immediate Attention » (43).

Cinq cas de livedos secondaires à une **maladie des emboles de cholestérol** étaient décrits concernant 3 hommes et 2 femmes (45–49). L'âge moyen au début des lésions étaient de 65 ans. Il s'agissait le plus souvent d'un livedo large bilatéral des membres inférieurs, aggravé par l'orthostatisme dans 2 cas (*Figure 10.A*). Une cyanose et une altération de la fonction rénale étaient associées dans 2/3 des cas. Des cristaux de cholestérol étaient observés dans lumière des artérioles du derme dans 3 cas sur 5. Trois cas étaient spontanés sur athérosclérose sous-jacente et sans facteur déclenchant retrouvé dont un cas localisé sur une hémiface secondaire à une athérosclérose carotidienne (*Figure 10.B*). Un cas avait une issue fatale.

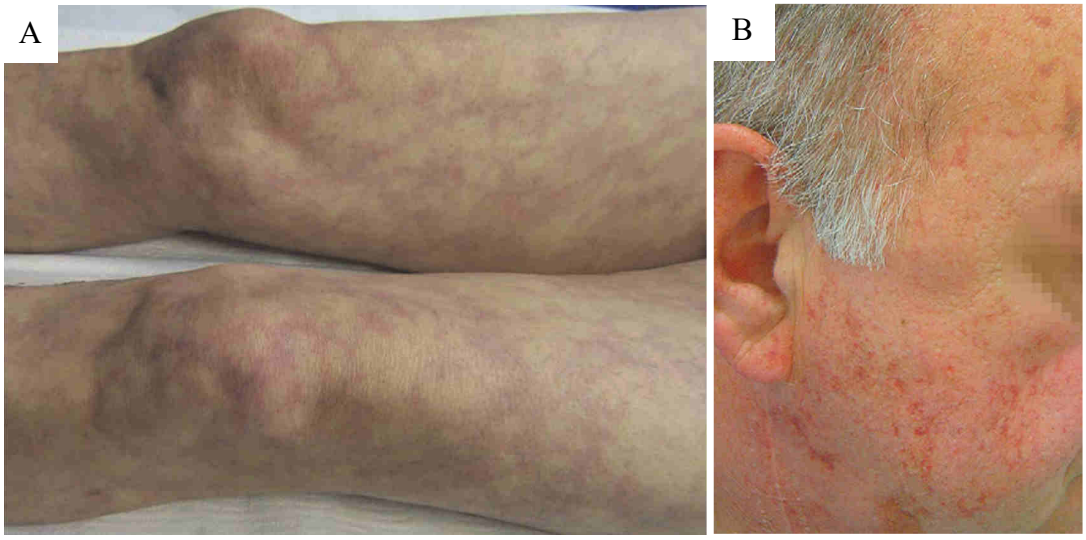

Figure 10 : Livedos branchés secondaires à une maladie des emboles de cholestérol.

A. Livedo de réticulation branchée de taille « L-G » des membres inférieurs.
Figure extraite de Duman N, et al. « Sudden onset postural livedo reticularis, cyanotic toes and multiorgan failure » (48).

B. Livedo de réticulation branchée de taille « M-I » de l'hémiface droite.
Figure extraite de Eberl M, et al. « Facial livedo racemosa as a warning sign of cholesterol embolism from atherosclerotic plaques of the carotid artery » (49).

Il y avait deux cas de **cryoglobulinémie** concernant 2 femmes de 40 ans et 8 ans au début des lésions (50,51). Le livedo était branché ou mixte, de taille « L-G » et touchait les membres inférieurs de façon symétrique. Des thromboses des vaisseaux dermiques étaient observés dans un cas. Une acrocyanose ou une nécrose cutanée étaient décrites.

Trois cas de **thrombocytémie essentielle** étaient inclus concernant deux hommes et une femme (52–54). Le livedo touchait constamment les membres inférieurs et était asymétrique. Le tronc était touché chez un patient chez qui il a également été découvert une Maladie de von Willebrand acquise et des anticorps anti-phospholipides élevés. La réticulation était branchée à ramification courte dans 2 cas (*Figure 11.A*) ou indéterminée de type angulaire dans un cas (*Figure 11.B*). L'histologie montrait des thromboses des vaisseaux dermiques profonds chez tous les patients avec nécrose fibrinoïde chez les 2 patients avec livedo branché. Une érythrocyanose, du purpura ou des douleurs locales étaient associés. L'évolution était favorable après introduction d'aspirine et d'hydroxyurée.

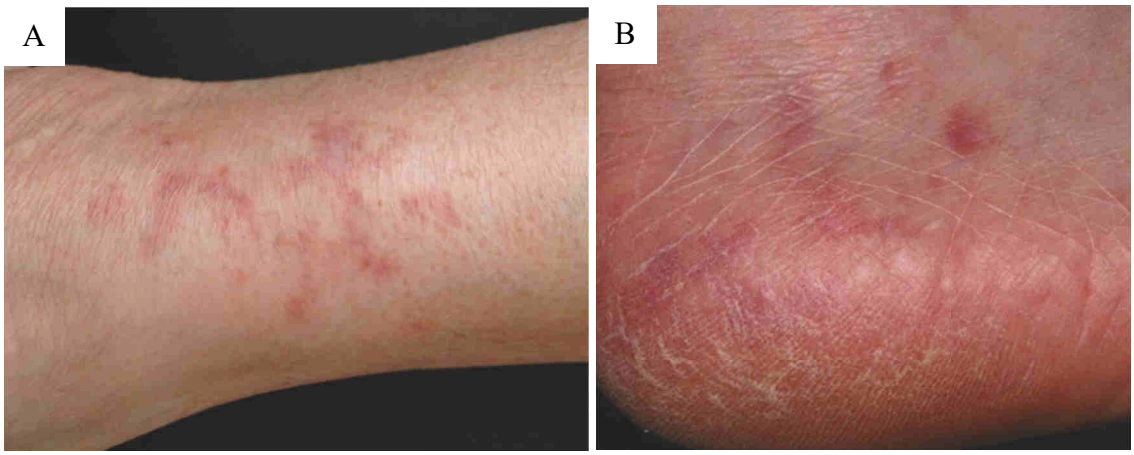

Figure 11 : Livedos secondaires à une thrombocytémie essentielle.

A. Livedo érythémato-violacé de réticulation branchée à ramification courte de la cheville droite.
Figure extraite de Pielasinski U, et al. « Essential Thrombocythemia Presenting as Localized Livedo Reticularis » (53).

B. Livedo érythémato-violacé de réticulation angulaire du talon droit.
Figure extraite de Inoue S, et al. « Clinical and histological characteristics of livedo racemosa in essential thrombocythemia » (54).

Il y avait 2 cas d'**hyperoxaliurie** concernant un homme et une femme âgés de 49 ans et 53 ans au début des lésions, tous les 2 hémodialysés pour une insuffisance rénale chronique terminale secondaire (55,56). Le livedo touchait principalement les membres inférieurs de façon uni- ou bilatérale et était érythémato-violacé de réticulation branchée et de taille variable. Chez la femme, le livedo était localisé à la face interne des cuisses et sensible à la palpation. Il s'est

ensuite étendu à l'ensemble des membres et a évolué vers la nécrose locale, la survenue d'une ischémie mésentérique, d'un état de choc puis du décès de la patiente. Chez l'homme, un érythème palmo-plantaire, des douleurs et des paresthésies des membres inférieurs étaient associés. Son état évoluait favorablement après hémodialyse puis transplantation rénale. Dans les 2 cas, la biopsie cutanée mettait en évidence des dépôts de cristaux dans les parois vasculaires et une nécrose périphérique.

Il y avait 6 cas de **périartérite noueuse cutanée** (CPAN) concernant 2 hommes et 4 femmes d'âge moyen 49 ans au début des lésions (57–62). Le livedo était branché, de taille variable, permanent et symétrique dans la plupart des cas (*Figure 12*). Il touchait principalement les membres inférieurs et était associé à une altération de l'état général, à des indurations ou des nodules sous-cutanés dans 2/3 des cas. Il y avait un cas localisé à l'épaule et secondaire à un lymphœdème cicatriciel dans le cadre de cellulite à répétition après multiples chirurgies d'un traumatisme de l'épaule. Une des hypothèses serait que les altérations du flux lymphatique prédisposent à un rapport antigène-anticorps favorisant la formation de complexes immuns dans le lit vasculaire déclenchant potentiellement la CPAN (60). Il y avait un cas médicamenteux induit par la minocycline en rémission complète après arrêt du traitement alors qu'il était jusque-là corticodépendant et sans efficacité du méthotrexate ou de la colchicine (59). Dans 5 cas sur 6, il existait une vascularite nécrosante à l'histologie.

Il y avait également un cas d'**artérite maculeuse** chez une patiente débutant à l'âge de 22 ans (63). Il s'agissait de macules érythémateuses non infiltrées touchant les 4 membres, d'intensité fluctuante selon la température. La biopsie cutanée montrait l'oblitération d'un vaisseau du derme profond par de la fibrine associée à un infiltrat lymphohistiocytaire périvasculaire.

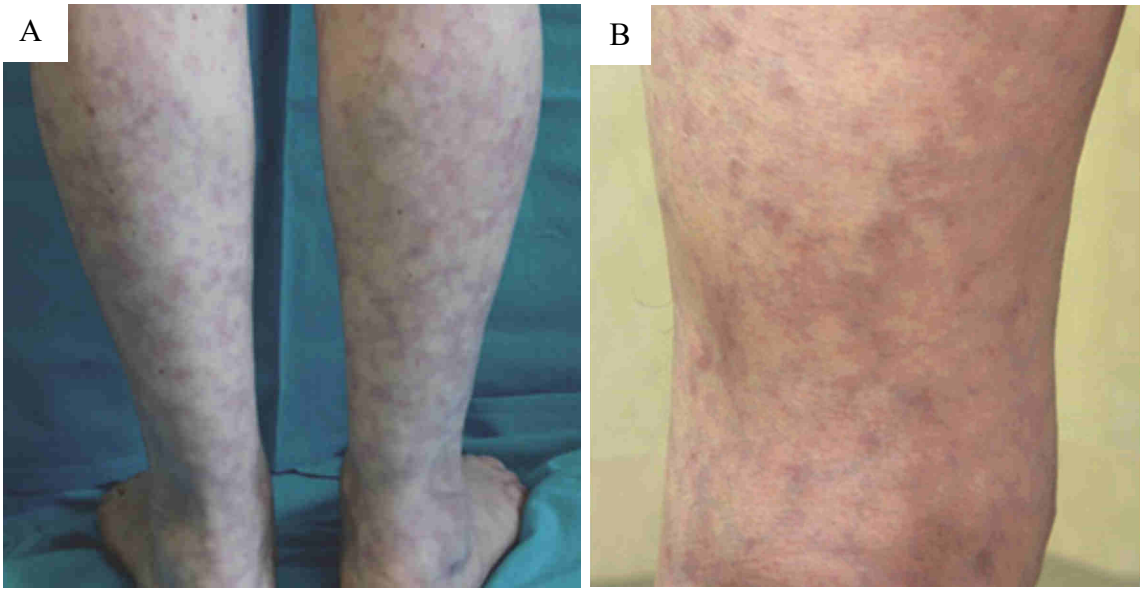

Figure 12 : Livedos branchés de taille « L-I » secondaires à une périartérite noueuse.

A. Livedo branché très ramifié et étroit des jambes.
Figure extraite de Varela-Veiga A, et al « Livedo reticularis in the legs » (61).

B. Livedo branché par endroit infiltré de la face postérieure des cuisses.
Figure extraite de Miyazawa R, et al. « A case of MPO-ANCA-positive cutaneous polyarteritis nodosa with livedo racemosa arising from immune-deposit-positive necrotizing vasculitis » (62).

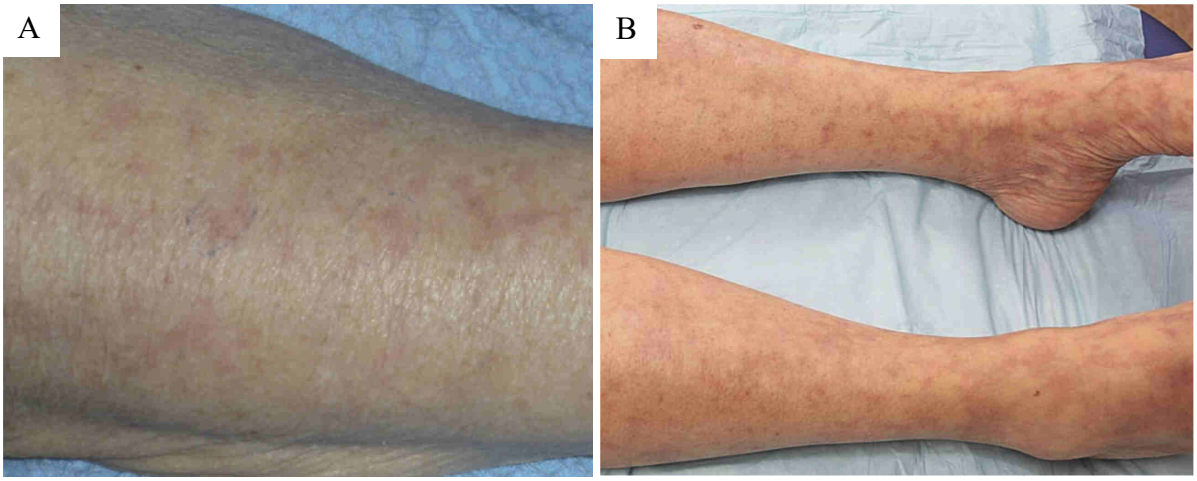

Figure 13 : Livedos branchés secondaires à une vascularite à ANCA.

A. Livedo de réticulation branchée discret du bras de taille « M-G ».
Figure extraite de Dion J, et al. « Livedo Reticularis and Erythematous Macules of the Forearms Indicating Cutaneous Microscopic Polyangiitis » (64).

B. Livedo de réticulation branchée des membres inférieurs de taille « L-G ».
Figure extraite de Creaser J, et al. « Broken Livedo: Clue to a Systemic Disease » (65).

Trois cas de **vascularites à ANCA** étaient inclus concernant 3 femmes d'âge moyen 72 ans au début des lésions (64–66). Le livedo était érythémato-violacé, peu intense, localisé sur les extrémités et symétrique chez toutes les patientes (*Figure 13*). Il était fluctuant selon la position dans un cas. Des signes généraux étaient associés dans les 3 cas. Un cas était associé à une neuropathie et dans un autre cas des papules érythémateuses des mains, une atteinte pulmonaire et une rhinite crouteuse étaient présentes. L'histologie montrait une vascularite des vaisseaux hypodermiques ou du derme profond dont un cas avec un aspect granulomateux. Des p-ANCA de type anti-MPO étaient retrouvés chez toutes les patientes.

Il y avait un cas **d'artérite à cellules géantes** chez une femme de 77 ans (67). Le livedo était violacé, pururique et sensible, localisé à la région fronto-temporale droite et associé à des céphalées unilatérales (*Figure 14*). La biopsie du purpura mettait en évidence une nécrose des glandes eccrines et sébacées avec des modifications épidermiques hypoxiques, des hématies extravasées dans le derme superficiel et une congestion des vaisseaux de petit calibre parfois occupés par des thrombus de fibrine. L'évolution était marquée par une nécrose du scalp malgré un traitement par corticothérapie générale à 1mg/kg.

Figure 14 : Purpura rétiforme de taille « L-G » fronto-temporal d'une artérite à cellules géantes.

Figure extraite de Uffelmann NC, et al. « Reticulated lesion as an early diagnostic sign for giant cell arteritis » (67).

Deux cas de **sarcoïdose systémique** étaient inclus (68,69). Il s'agissait de 2 femmes, âgées de 13 ans et de 51 ans au début des lésions. Chez la première patiente, le livedo était branché, à ramification courte et généralisé (*Figure 15.A).* Chez la seconde, il était de réticulation mixte, infiltré, localisé au genou et asymétrique (*Figure 15.B*). Chez les 2 patientes, il était permanent sans caractère fluctuant. Des signes systémiques étaient associés dans les 2 cas. L'histologie montrait la présence de granulomes périvasculaires contenant des cellules géantes sans nécrose caséeuse. La régression était partielle après un traitement par corticothérapie ou immunosuppresseur (méthotrexate, anti-TNFa).

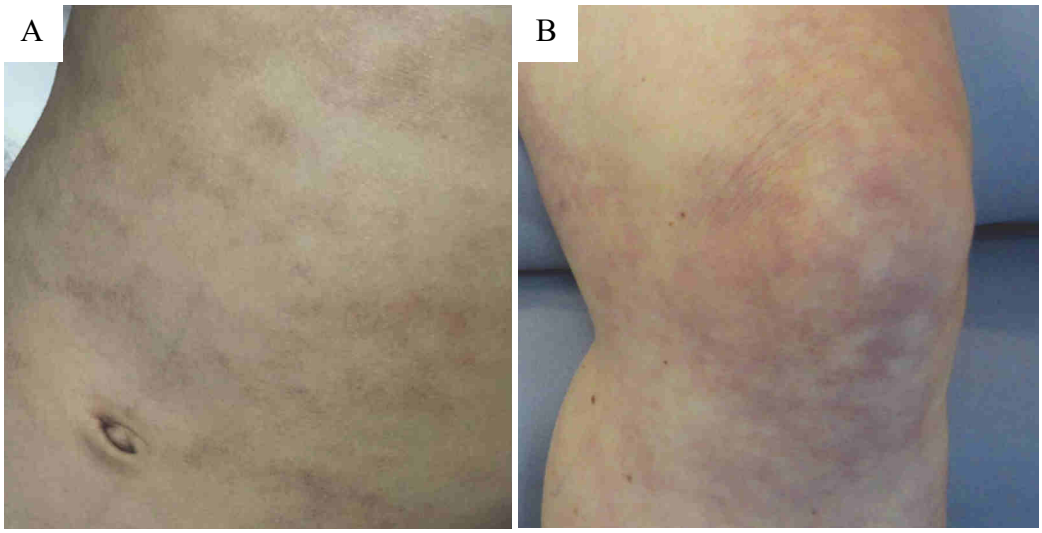

Figure 15 : Livedos de taille « L-G » secondaires à une sarcoïdose systémique.

A. Livedo de réticulation branchée à ramification courte au niveau de l'abdomen.
Figure extraite de Alnami A, et al. « A rare manifestation of systemic sarcoidosis with livedo reticularis–like eruption in a pediatric patient: A case report » (68).

B. Livedo de réticulation mixte infiltré asymétrique du genou gauche.
Figure extraite de Duboys S, et al. « Sarcoïdose cutanée à type de livédo » (69).

Quatre cas de **syndrome de Sneddon** étaient inclus concernant 2 hommes et 2 femmes (70–72) d'âge moyen 40 ans au début des lésions. Le livedo était intense, violacé avec de longues ramifications chez tous les patients (*Figure 16*). Il était branché dans 3 cas et mixte dans un cas et de taille « L-G » dans la majorité des cas. A noter cependant, la cohabitation de tailles différentes chez 2 patientes. Chez tous les patients la distribution était généralisée et des troubles neurologiques étaient associés.

Figure 16 : Livedo branché dans le cadre d'un syndrome de Sneddon.

Livedo branché, violacé et intense avec longues ramifications. Notez la différence de taille entre les lésions glutéales et les lésions des membres supérieurs.
Figure extraite de Berciano J. « Livedo racemosa generalisata: an anthological vision through Vladímir Lébedev painting » (71).

Un cas de **déficit en adénosine désaminase 2 (ou DADA2)** était inclus (73). Il concernait une patiente de 25 ans qui avait depuis l'enfance des fièvres intermittentes, des accidents vasculaires cérébraux, un syndrome inflammatoire biologique, des nodules érythémateux et une éruption livédoïde récurrents, ainsi qu'une hépatosplénomégalie et une hypogammaglobulinémie. Le livedo était érythémato-violacé, large, localisé sur les membres. La biopsie d'un nodule montrait une vascularite lymphohistiocytaire des vaisseaux de moyen calibre avec nécrose fibrinoïde de la paroi et quelques polynucléaires associés. La biopsie du livedo montrait un épaississement et une dilatation des vaisseaux du derme superficiel. Une mutation du gène *CECR1* était identifiée.

Il y avait 6 cas de livedos branchés **induit par les médicaments**.

Deux cas étaient secondaires à la prise d'**amantadine** chez deux hommes de 11 ans et 70 ans (74,75). Le livedo était large, érythémato-violacé et touchait les 4 membres dans les 2 cas. Il n'y avait aucun signe associé. Dans un cas, la diminution de la posologie d'amantadine a permis l'amélioration partielle du livedo.

Il y avait deux cas secondaires à l'administration de **gemcitabine** concernant une femme de 46 ans et un homme de 71 ans (76,77). Le livedo touchait les membres inférieurs de façon bilatérale et symétrique. Il était douloureux, large au centre avec une zone pâle évoluant vers la nécrose dans les 2 cas (*Figure 17*). L'un était survenu 11 mois après 6 cures, l'autre 20 jours après la 4ème cure. Une microangiopathie thrombotique avec atteinte rénale était associée dans les 2 cas. L'histologie montrait des thrombus de fibrine dans les vaisseaux dermiques superficiels. L'évolution était favorable après traitement par plasmaphérèse (3 séances par semaine).

Figure 17 : Purpura rétiforme et nécrotique dans le cadre d'une microangiopathie induite par la gemcitabine.

Livedo branché purpurique (« purpura rétiforme ») et nécrotique de taille « L-G » des jambes.
Figure extraite de Tognetti L, et al. « Livedo racemosa and hemolytic uremic syndrome induced by gemcitabine » (77).

Il y avait un cas de livedo apparu 2,5 ans après l'introduction d'**interferon beta** chez une femme de 34 ans traitée pour une sclérose en plaques (78). Le livedo était violacé à ramification courte, permanent et asymétrique au niveau de la cuisse droite. Un syndrome de raynaud était associé. Aucune donnée histologique n'était disponible. L'évolution était favorable 2 mois après l'arrêt du médicament.

Un cas de livedo érythémato-violacé s'effaçant à la vitropression et fugace des membres inférieurs était rapporté après 4 heures d'administration de **norépinephrine** (79).

Un cas de livedo était décrit après 1 an après **l'injection de silicone** dans les régions glutéales (80). Il était permanent et touchait de façon asymétrique la région glutéale droite, le flanc droit et l'abdomen. L'histologie montrait des particules de silicone disposées de façon périvasculaire et interstitielle associé à un infiltrat inflammatoire histiocytaire, ce qui pourrait responsable d'un vasospasme artériolaire de la zone impliquée.

Trois cas de livedos secondaires **à une angioendothéliomatose** étaient inclus (81–83)**.** Il s'agissait de 3 femmes âgées entre 60 et 75 ans au début des lésions. Il touchait principalement les membres inférieurs ou la ceinture pelvienne et il y avait une atteinte de l'extrémité céphalique dans un cas. Il s'agissait de macules érythémateuses brunâtres ou violacées associées à des ulcérations chez les 3 patientes et des douleurs locales chez 2 d'entre elles (*Figure 18*). Les biopsies cutanées mettaient en évidence chez toutes les patientes une prolifération de cellules endothéliales avec dans un cas, une prolifération endovasculaire avec micro-thrombus de fibrine. Un cas était secondaire à la prise de propylthiouracil et le livedo avait entièrement disparu 3 semaines après son arrêt. Les 2 autres cas étaient liés à une occlusion partielle de l'aorte ou d'une de ses branches et dans un cas une guérison complète des lésions était observée après 8 semaines de traitement par pentoxifylline.

Figure 18 : Livedo branché de taille « L-G » secondaire à la prise de propylthiouracil.

Livedo de réticulation branchée des membres inférieurs associé à des ulcérations nécrotiques.
Figure extraite de Singer C, et al. « Reactive angioendotheliomatosis presenting as livedo racemosa secondary to propylthiouracil » (83).

Il y avait trois cas de livedo secondaires **à un trouble vasomoteur** en lien avec des taux sanguins élevés de catécholamines dans le cadre de **deux phéochromocytomes** et d'un **paragangliome malin** (84–86). Il s'agissait de deux hommes et une femme avec une moyenne d'âge au début des lésions de 42 ans. Il y avait deux cas de livedo de réticulation branchée. Il s'agissait d'un homme de 49 ans et d'une femme de 54 ans au début des lésions. Le livedo était localisé aux membres inférieurs, symétrique et permanent. Chez l'homme atteint du paragangliome malin le livedo était localisé aux genoux, violacé large au centre avec évolution vers la nécrose (*Figure 19.A*). Chez la femme, le livedo était purpurique, discontinu associé à des pétéchies. Il y avait un cas de livedo permanent de réticulation indéterminée de type tacheté touchant les membres et le dos chez un homme de 24 ans (*Figure 19.B*). Les signes associés étaient les effets secondaires d'un excès en catécholamines (hypertension artérielle, tachycardie, constipation). Aucune donnée histologique n'était décrite.

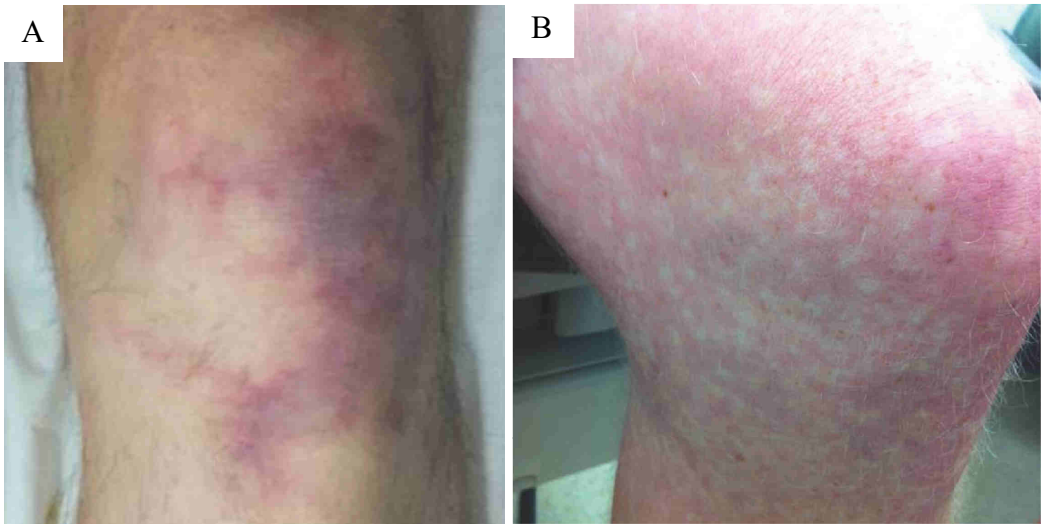

Figure 19 : Livedos secondaires à des taux sanguins élevés de catécholamines.

A. Livedo de réticulation branchée, de taille « L-G » des genoux, large au centre et évoluant vers la nécrose dans le cadre d'un paragangliome malin.
Figure extraite de Frydman AS, et al. « Intestinal Pseudo-Obstruction and Livedo Reticularis: Rare Manifestations of Catecholamine Excess » (86).

B. Réticulation tachetée de taille « L-I » des membres secondaire à un phéochromocytome.
Figure extraite de Buckley SA, et al. « Livedo Reticularis in a Patient With Pheochromocytoma Resolving After Adrenalectomy » (84).

Il y avait un cas secondaire à une **anguillulose maligne** (87). Il s'agissait de macules purpuriques d'extension centrifuge au niveau de l'abdomen associées à des signes systémiques (altération état général, fièvre, toux, troubles neurologiques) avec évolution défavorable jusqu'au décès. L'histologie montrait des larves de *Strongyloides stercoralis* entre les faisceaux de collagène en association avec un infiltrat inflammatoire périvasculaire peu abondant principalement composé de neutrophiles (87).

Un cas de **lèpre (réaction de type 2)** était décrit chez une femme de 40 ans (88). Elle avait développé des macules hyperpigmentées et atrophiques généralisées et une madarose puis des papulo-nodules érythémateux sensibles et un livedo intense, érythémato-violacé du tronc et des membres inférieurs (*Figure 20*). La biopsie d'une zone érythémateuse montrait une atrophie épidermique, un infiltrat lymphoplasmocytaire et macrophagique périvasculaire et périannexiel du derme réticulaire avec mise en évidence de nombreux bacilles acido-résistants à la coloration de Fite-Farraco.

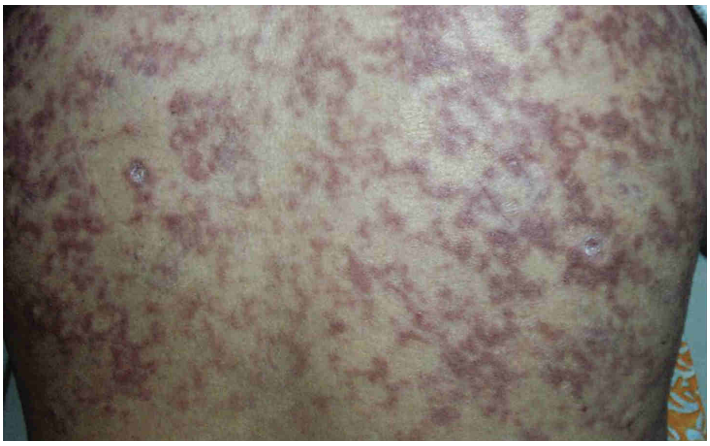

Figure 20 : Livedo branché de taille « M-I » dans le cadre d'une lèpre lépromateuse.
Livedo de réticulation branchée, intense, et érythémato-violacé du dos.
Figure extraite de Naveen K, et al. « Livedo reticularis in type 2 lepra reaction: A rare presentation » (88).

Il y avait un cas **d'infection à COVID-19** chez un homme de 67 ans. Le livedo était apparu à J7 du début des symptômes. Il s'agissait de macules érythémateuses s'effaçant à la vitropression, fugaces (<24h), touchant les membres inférieurs de façon asymétrique (*Figure*

21). Le mécanisme évoqué par les auteurs était une coagulation intravasculaire disséminée de bas grade.

Figure 21 : Livedo branché de la cuisse dans le cadre d'une infection à COVID -19.

Livedo érythémateux de réticulation branchée de taille « L-G » de la cuisse droite.
Figure extraite de Manalo IF, et al. « A dermatologic manifestation of COVID-19: Transient livedo reticularis » (89).

Figure 22 : Livedo branché nécrotique dans le cadre d'un sepsis et d'une mutation du facteur V.

Livedo de réticulation branchée avec nécrose de taille « L-G » de la cuisse droite.
Figure extraite de Johnston J, et al. « Atypical presentation of livedo racemosa in a factor V Leiden heterozygous positive patient with *Pseudomonas aeruginosa* urosepsis » (90).

Il y avait un cas d'**infection urinaire à *P. aeruginosa* dans un contexte de mutation hétérozygote du facteur V de Leiden** chez une femme de 89 ans. Le livedo était large, nécrotique et touchait la ceinture pelvienne et les cuisses (*Figure 22*). Il s'y associait une diminution de la protéine C activée avec mutation du facteur V Leiden. L'histologie en peau affectée et saine montrait des thromboses et des dépôts de fibrine dans les vaisseaux du derme

associés à un infiltrat de neutrophiles périvasculaire sans signe de vascularite. L'épiderme était nécrotique.

Un cas secondaire à des **emboles tumorales** était décrit chez un patient de 85 ans atteint d'un cancer de vessie sous chimiothérapie (91). Il s'agissait d'un livedo violacé à ramification courte du tronc et des membres inférieurs associés à des nodules cutanés. La biopsie cutanée du cadre du livedo montrait des cellules tumorales intravasculaires dans le derme.

Un cas de livedo branché, parfois très large formant des nappes au niveau des membres inférieurs et des fesses était décrit chez une fillette de 2 ans atteint d'une **pellagre** (92)**.**

Un cas de **panniculite ossifiante** secondaire à une insuffisance veineuse chronique se manifestait également sous la forme d'un livedo branché, discret s'effaçant à la vitropression, de distribution asymétrique au niveau des membres inférieurs (93).

Il y avait un cas de **vasculopathie livédoïde** se manifestant par un livedo branché à ramification courte des cuisses et des bras associé à des lésions hyperpigmentées réticulées des chevilles et des ulcérations stellaires (*Figure 23*) (94). Cinq autres cas étaient inclus et sont décrits dans la partie « d) Réticulation indéterminée ».

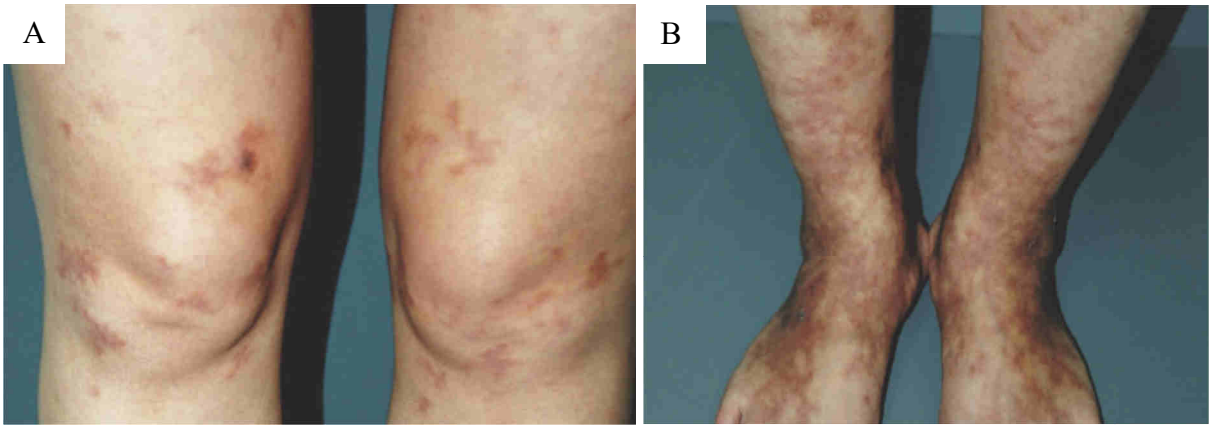

Figure 23 : Livedo et hyperpigmentation dans le cadre d'une vasculopathie livédoïde.

A. Livedo branché à ramification courte des cuisses. B. Hyperpigmentation réticulée des chevilles.
Figure extraite de Parsi K, et al. « Livedo vasculopathy: Ablation of the affected vessels to prevent recurrent ulcerations » (94).

Il y avait un cas de **lupus induit par la phénytoine (Dilantin®)** chez un patient âgé de 40 ans. Le livedo était érythémato-violacé, à ramification courte et discontinue, et de distribution généralisée. Il était apparu après majoration de la posologie du Dilantin® et s'était amélioré après diminution de celle-ci. L'histologie montrait un infiltrat lymphocytaire périvasculaire du derme profond sans thrombus de fibrine.

Un cas d'**artériopathie oblitérante des membres inférieurs (AOMI)** associée à un descellement septique de prothèse totale de hanche était inclus (95). Il s'agissait d'un homme de 70 ans avec un antécédent de cardiopathie ischémique, stenté six mois auparavant et un antécédent de prothèse totale de hanche droite il y a plus de 10 ans. Il consultait pour un livedo érythémato-violacé et des ecchymoses de la cuisse droite. Le bilan mettait en évidence une occlusion de l'axe iliaque externe droit, une double sténose iliaque primitive droite et descellement septique de prothèse avec abcès.

Il y avait 4 cas de lésions livédoïdes en lien avec **une pathologie congénitale.**

Il y avait un cas de ***cutis marmorata telangiectatica congenita*** se manifestant chez un garçon dès la naissance par des lésions livédoïdes, atrophiques et télangiectasiques de réticulation branchée, peu ramifiée du membre inférieur droit (96).

Deux cas **d'hamartome musculaire lisse** étaient inclus (97,98). Il s'agissait de 2 femmes qui avaient des lésions fixes de la fesse droite depuis la naissance avec une extension progressive à la face postérieure de la cuisse. Cliniquement, il s'agissait d'une nappe érythémateuse et violacée, télangiectasique et ulcérée de réticulation branchée (*Figure 24.A*) ou d'une plaque atrophique érythémato-violacée de réticulation mixte (*Figure 24.B*). L'histologie montrait des faisceaux de muscles lisses abondants dans le derme réticulaire et l'hypoderme superficiel (100%) et une dilatation des vaisseaux du derme papillaire (50%).

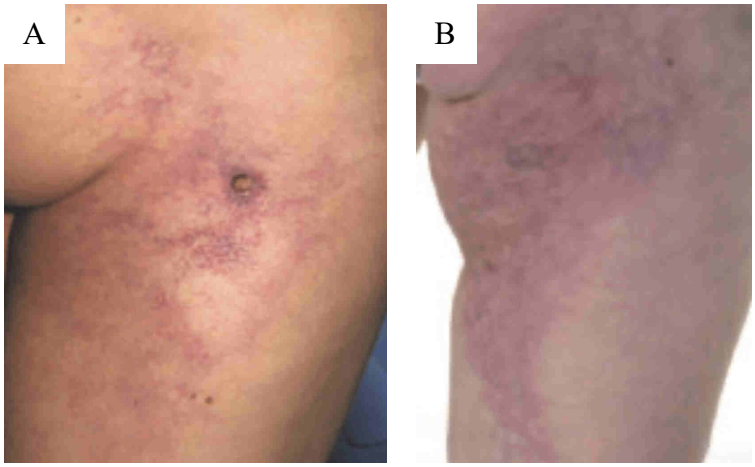

Figure 24 : Lésions livédoïdes dans le cadre d'un hamartome musculaire lisse.

A. Nappe rouge-violacée et télangiectasique de réticulation branchée et de taille « M-I ».
Figure extraite de Fernandez-Flores A, et al. « Combined cutaneous smooth muscle hamartoma and nevus flammeus » (97).

B. Plaque atrophique rouge-violacée de réticulation mixte et de taille « L-I ».
Figure extraite de Vivehanantha S, et al. « A congenital smooth muscle hamartoma masquerading as a reticulate vascular naevus » (98).

Il y avait un cas de **dysplasie fibro-musculaire artérielle** apparaissant à l'âge de 1 an chez une fille (99). Le livedo était discret, peu ramifié touchant de façon unilatérale l'abdomen et la cuisse gauche et aggravé par le froid (*Figure 25*). Le début des lésions cutanées s'accompagnait d'une hypertension sévère puis d'un accident vasculaire cérébral. L'histologie montrait une dilatation des vaisseaux dermiques sans vascularite ni thrombose. Un bilan vasculaire montrait une sténose des carotides bilatérales, de l'artère rénale gauche et des artères lombaires.

Figure 25 : Livedo branché dans le cadre d'une dysplasie fibro-musculaire artérielle.

Livedo branché peu ramifié et discret de taille « L-G » du flanc droit.
Figure extraite de Makino T, et al. « Livedo racemosa presenting with congenital fibromuscular dysplasia » (99).

Tableau 6 : Causes de livedos ayant une réticulation branchée regroupées par catégories de taille.

L-G : cadre large et espace réticulé grand	**N 36**	**M-I : cadre et espace réticulé intermédiaire**	**N 9**	**L-I : cadre large et espace réticulé intermédiaire**	**N 9**	**M-G : cadre intermédiaire et espace réticulé grand**	**N 4**
Angioendothéliomatose réactionnelle	3	Emboles de cholestérol	1	Dermite des chaufferettes	1	AOMI	1
Anguillulose maligne	1	Embolisation iatrogène	4	Hyperoxalurie	1	LE systémique	1
Artérite à cellules géantes	1	Hamartome musculaire lisse	1	Périartérite noueuse cutanée	2	Vascularite à ANCA	2
Artérite maculeuse	1	Injection d'acide hyaluronique	1	Thrombocytémie essentielle	2		
Cryoglobulinémie	1	Lèpre (réaction de type 2)	1	Vasculopathie livédoïde	1		
Cutis marmorata telangiectatica congenita	1	Périartérite noueuse cutanée	2				
Déficit en ADA2	1						
Dermite des chaufferettes	1						
Dysplasie fibro-musculaire artérielle	1						
Emboles de cholestérol	4						
Hyperoxalurie	1						
Implant en silicone	1						
Infection à COVID 19	1						
Infection à *P. Aeruginosa* et mutation hétérozygote du facteur V de Leiden	1						
Injection d'acide hyaluronique	1						
Médicamenteux :							
- amantadine	2						
- gemcitabine	2						
- interferon	1						
- norépinéphrine	1						
Métastases intravasculaires	1						
Panniculite ossifiante	1						
Paragangliome métastatique	1						
Pellagre	1						
Périartérite noueuse cutanée	1						
Phéochromocytome	1						
Sarcoïdose	1						
Syndrome de Sneddon	3						
Vascularite à ANCA	1						

ADA2 : adénosine-désaminase 2 ; AOMI : artériopathie oblitérante des membres inférieurs ; N : nombre de cas

c. Réticulation mixte

On notait 42 cas de livedo de réticulation mixte, soit 34% des livedos**.** La moyenne d'âge au début des lésions était de 38 ans et le ratio H/F était de 0,5. Le *Tableau 7* résume les causes de livedo ayant une réticulation mixte en les regroupant par catégories de taille. Comme dans le groupe réticulation vraie et branché, la catégorie de taille « L-G » correspondant à un cadre large (> 5 mm) et un grand espace réticulé (> 10 mm) restait majoritaire (74%) et il y avait 2 cas classés dans la catégorie « F-P » correspondant à un cadre fin (< 1 mm) et un petit espace réticulé (< 3 mm). Le livedo était généralisé dans 5 cas (12%), localisé aux membres inférieurs dans 24 cas (57%) dont 1 cas associé aux membres supérieurs et 2 cas associés au tronc. Il était localisé aux membres supérieurs dans 3 cas, au tronc dans 12 cas (29%) et touchait l'extrémité céphalique dans 3 cas. Les lésions étaient fixes dans 21 cas sur 27 (disponibles). Trois cas étaient fluctuants aggravés par le froid, 2 cas étaient fugaces et 2 cas étaient récurrents. Des signes associés étaient présents chez 11 patients (26%). Ils étaient cutanés dans 7 cas et systémiques dans 6 cas. L'histologie était décrite dans 20 cas (47%).

Il y avait 19 cas (46%) de **dermite des chaufferettes** avec une réticulation mixte. Cette entité représente le cadre nosologique le plus fréquent de cette revue de la littérature avec vingt-quatre cas au total (24,30,36,100–117). On note une prédominance féminine puisque le ratio H/F est à 0,33 soit environ 3 femmes pour 1 homme. La moyenne d'âge au début des lésions était de 36 ans et elle touchait un enfant dans un cas (103). La source de chaleur venait d'une cheminée, d'un radiateur, d'un coussin chauffant, d'une bouillotte ou d'un ordinateur portable. Il a également été décrit un cas dû à des bains de pieds d'eau chaude répétés (trente minutes deux fois par jour pendant 2 semaines) (24). Elle touchait principalement les membres inférieurs (16 cas, soit 67%) et le tronc dans (7 cas, soit 29%). Au niveau des membres, elle était bilatérale dans 11 cas (69%) et asymétrique dans 10 cas (62%). Dans près d'un tiers des cas il existait un prurit ou une sensation de brulure. Il s'agissait initialement d'un érythème

discret, réticulé, suivi, après un délai plus ou moins long, d'une hyperpigmentation brune, dessinant la plupart du temps une réticulation mixte (79%) parfois en « roue dentée » (*Figure 26*), vraie (12%) ou branchée (8%). La taille de l'unité de réticulation était de type « L-G » dans 18 cas (75%). Dans 8 cas (33%), il était noté une altération épidermique à type de bulles, érosions ou squames. L'analyse histologique montrait principalement une atrophie épidermique (56%), une dilatation des capillaires (44%) et un infiltrat périvasculaire lymphocytaire (44%). Il existait également une vacuolisation de la membrane basale, une atypie des kératinocytes ou des cellules endothéliales (22%). Deux cas étaient associés à une angiomatose réactive. Parfois, un décollement sous-épidermique pouvait survenir (30,102,110).

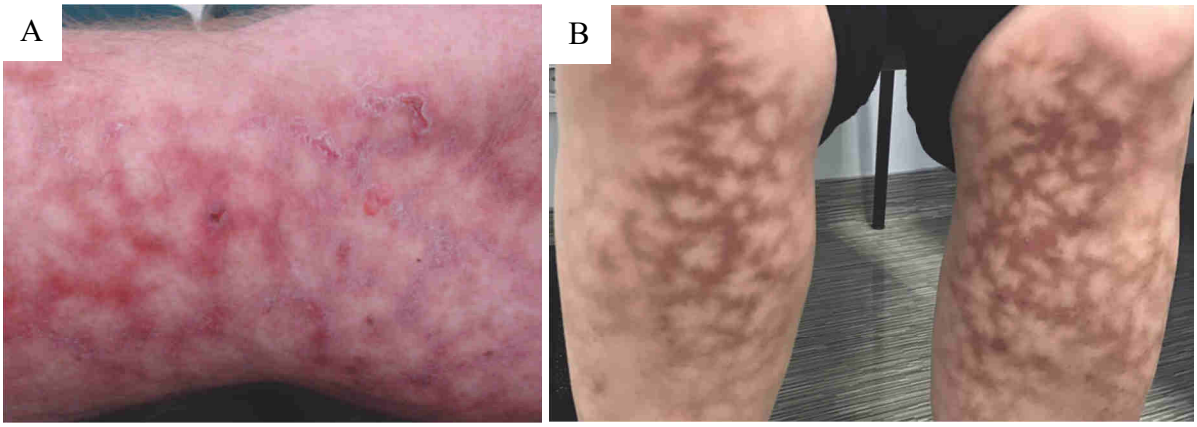

Figure 26 : Lésions livédoïdes de réticulation mixte dans le cadre d'une dermite des chaufferettes.

A. Livedo érythémateux de taille « L-G » avec altération épidermique des membres inférieurs.
Figure extraite de Palmer MJ, et al. « Cutaneous reactive angiomatosis associated with erythema ab igne » (102).

B. Livedo rouge-brun de taille « L-G » en « roue dentée » des membres inférieurs.
Figure extraite de Makarem NN. « Symmetrical Reticulated Lower Extremity Rash » (114).

Deux cas de **livedo idiopathique** étaient rapportés chez 2 femmes de 30 et 37 ans (118,119). Il se manifestait par un érythème rouge-brun, fixe, en « roue dentée », symétrique sur les extrémités ou asymétrique du tronc (*Figure 27*). L'histologie ne montrait pas de vascularite. Dans le premier cas, il existait une hypergammapathie polyclonale à IgM et l'histologie montrait une dilatation des capillaires dermiques remplis d'un matériel éosinophile avec une atrophie épidermique et une incontinence pigmentaire ainsi que des dépôts d'IgM périvasculaires irréguliers en immunofluorescence directe. Dans le second, le livedo était

sensible à la palpation et s'accompagnait de troubles neurologiques périphériques des membres inférieurs, et d'arthromyalgies depuis plusieurs mois chez une patiente aux antécédents de cardiopathie congénitale, d'hypertension artérielle, de 3 fausses couches précoces, d'endométriose, et de syndrome anxiodépressif. La biologie ne montrait pas d'anomalie du bilan immunologique ou de la coagulation. Une splénomégalie et une lymphadénopathie périaortique, porto-cave et porto-hépatique étaient mise en évidence au scanner.

Figure 27 : Livedo idiopathique de réticulation mixte en « roue dentée ».

Livedo rouge-brun en « roue dentée », asymétrique sur le côté gauche du tronc et sensible à la palpation.

Figure extraite de Bukavina L, et al. « Idiopathic livedo racemosa presenting with splenomegaly and diffuse lymphadenopathy » (119).

Un cas de livedo associé à une **hyperhomocystéinémie** était décrit chez une femme de 30 ans aux antécédents de fausses couches précoces multiples (120). Il s'agissait d'un érythème et d'une hyperpigmentation réticulée avec des zones cicatricielles d'apparition progressive au niveau de la face antérieure des jambes (*Figure 28*). Les lésions s'étaient améliorées après 2 semaines de traitement par aspirine.

Figure 28 : Livedo de réticulation mixte en « roue dentée » dans le cadre d'une hyperhomocystéinémie.
Livedo rouge-brun en « roue dentée » de la face antérieure des jambes avec altérations épidermiques.
Figure extraite de Sebaratnam DF, et al. « Livedo racemosa » (120)

Une **maladie des agglutinines froides** était décrite chez 2 patientes de 70 ans et 82 ans (121,122). Le livedo était violacé, large, intense, très ramifié et généralisé (*Figure 29*). Des thromboses des vaisseaux dermiques étaient observés dans un cas. Dans un cas les lésions avaient disparu après réchauffement. Une infection respiratoire deux semaines auparavant était décrite dans un cas.

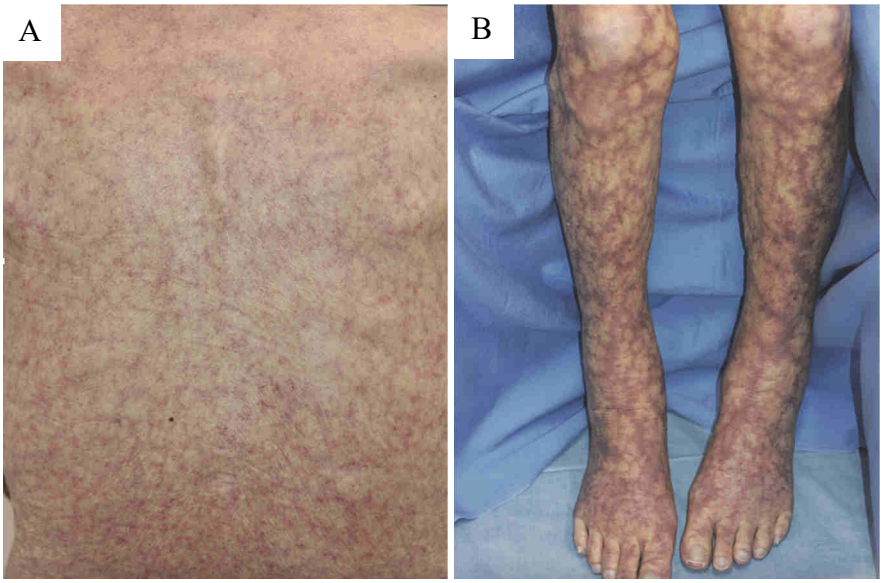

Figure 29 : Livedo violacé de réticulation mixte dans le cadre d'une maladie des agglutinines froides.
A. Livedo violacé de taille « M-I » du dos. B. Livedo violacé, plus intense de taille « L-G » des jambes chez la même patiente.
Figure extraite de Shiiya C, et al. « Cold agglutinin disease presenting as livedo racemosa » (121).

Un cas de **lupus érythémateux systémique** était décrit chez un patient âgé de 28 ans (123). Il était suivi pour un lupus systémique depuis 15 mois sous corticothérapie et hydroxychloroquine. Il a vu apparaître un livedo du cuir chevelu sur une zone d'alopécie non cicatricielle associé à une hyperesthésie et des douleurs locales. Le livedo était violacé et discret. L'histologie montrait des thrombi de fibrine intra-capillaire dermique avec focalement des signes de vascularite des petits vaisseaux. La régression était complète 3 mois après majoration de la corticothérapie.

Il y avait trois cas de livedos secondaires **à la prise d'amantadine** chez deux hommes et une femme d'âge moyen 62 ans (124,125). Le livedo était large, érythémato-violacé et touchait les membres inférieurs de façon symétrique (*Figure 30*). Dans 2 cas, un œdème des membres inférieurs était associé et l'histologie mettait en évidence des microthrombi des vaisseaux superficiels ou profond. Un cas de livedo fugace (<24h) du tronc secondaire à une **intoxication à la méthamphétamine** était également décrit (126).

Figure 30 : Livedo de réticulation mixte induit par l'amantadine.

Livedo érythémato-violacé de réticulation mixte, de taille « L-G », du genou droit (similaire à gauche). Figure extraite de Quaresma MV, et al. « Amantadine-induced livedo reticularis » (125).

Il y avait un cas de livedo apparu **après une anesthésie locorégionale intra-veineuse** (aussi appelée bloc de Bier) en traitement d'un syndrome douloureux régional complexe dans les suites d'un traumatisme du pied droit (127). Il s'agissait de macules hyperpigmentées associées

à un érythème léger (*Figure 31*). La cause de la pigmentation n'était pas très claire. Des lésions endothéliales par l'anesthésie locale ont été évoquées.

Figure 31 : Livedo de réticulation mixte secondaire à une anesthésie locorégionale.
Livedo brun, hyperpigmenté de réticulation mixte de taille « L-G » de la face médiale de jambe droite.
Figure extraite de Patel AN, et al.« Extraordinary reticulate hyperpigmentation occurring after Bier block » (127).

Il y avait un cas de livedo survenu dans le cadre **d'une infection à COVID-19** chez une femme de 47 ans, à J10 du début des symptômes. Il s'agissait d'un érythème transitoire (< 20 min) apparue sur un seul membre inférieur après une exposition solaire.

Il y avait 2 cas de **syndrome mégalencéphalie-malformation capillaire (MCAP)** inclus concernant 1 garçon et une fille (128). La malformation capillaire était congénitale, touchait un hémicorps (face, tronc et membre inférieur) et épargnait l'auréole mammaire dans les 2 cas. Il s'y associait de façon constante une hypertrophie asymétrique du visage ou des membres. Cliniquement, les lésions étaient érythémateuses à violacées (couleur lie de vin) formant des mailles irrégulières ouvertes et fermées avec un érythème sous-jacent (*Figure 32*). Aucune donnée histologique n'était disponible. Ce syndrome fait partie du spectre des syndromes hypertrophiques liés au gène *PIK3CA* (PROS).

Figure 32 : Lésions livédoïdes de réticulation mixte dans le cadre d'une malformation capillaire.

Lésions livédoïdes de réticulation mixte et de taille « M-I » avec érythème sous-jacent.
Figure extraite de Knöpfel N, et al. « Sparing of the nipple-areola complex by capillary malformations: Vascular variant of the Bork–Baykal phenomenon » (128).

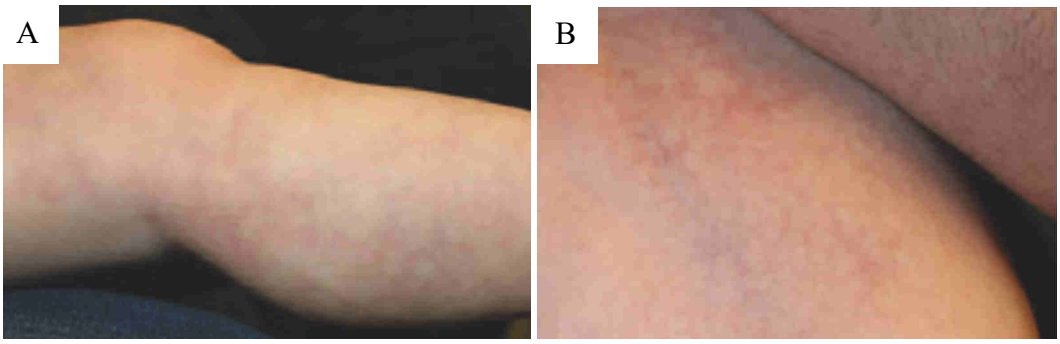

Figure 33 : Lésions livédoïdes de réticulation mixte dans le cadre d'une myofibromatose infantile.

Lésions livédoïdes de réticulation mixte, et de taille intermédiaire « M-I » réparties de façon asymétrique au niveau des membres inférieurs (A) et du tronc (B).
Figure extraite de Zhong CS, et al. « Myofibromatosis presenting as reticulated vascular changes and subcutaneous atrophy in a patient with somatic mosaicism of *PDGFRB* mutation » (129).

Un cas de **myofibromatose infantile** était inclus (129). Il s'agissait d'un garçon de 10 mois qui avait depuis la naissance des lésions bleutées puis érythémateuses du genou droit, du dos qui se sont ensuite étendues au pied et à l'abdomen à droite, sans douleur ni prurit. Il s'y associait une asymétrie des membres inférieurs, un nodule scapulaire droit et des lésions de la fosse poplitée droite ou intra-abdominale correspondant à l'histologie à une prolifération de cellules fusiformes formant des fascicules enchevêtrés exprimant l'actine et la vimentine. Il s'agissait de macules érythémateuses et déprimées en rapport avec une atrophie du tissu sous-cutané (*Figure 33*). L'analyse histologique de la peau affectée n'était pas spécifique mais le

séquençage de l'exome montrait un variant hétérozygote du gène *PDGFRβ* non retrouvée en peau saine. Cette présentation cutanée de la myofibromatose infantile n'est pas classique et plusieurs hypothèses ont été évoquées par les auteurs : atrophie secondaire à la régression d'anciennes lésions sous-cutanées, ou liée à la mutation de *PDGFRβ* qui impacte le développement des péricytes et des cellules musculaires lisses vasculaires.

d. Réticulation indéterminée

Il y avait 8 cas de livedo de réticulation indéterminée, ce qui représentait 7% des livedos**.** La moyenne d'âge au début des lésions était de 42 ans et le ratio H/F était de 3. Le *Tableau 8* résume les causes de livedo ayant une réticulation indéterminée en les regroupant par catégories de taille. La catégorie de taille « M-I », correspondant à un cadre et un espace réticulé intermédiaire (entre 1 et 5 mm et 3 et 10 mm, respectivement), était majoritaire. Cependant du fait du type de réticulation, l'évaluation de la taille n'était pas toujours possible notamment dans un cas. Le livedo était généralisé dans 1 cas (12%), localisé aux membres inférieurs dans 7 cas (87%) dont 2 cas associés aux membres supérieurs et 1 cas associés au tronc. Les lésions étaient fixes dans 5 cas sur 5 (disponibles). Dans 2 cas, il existait des ulcérations récurrentes. Des signes associés étaient présents chez 5 patients (62%), cutanés dans 3 cas et systémiques dans 3 cas. L'histologie était décrite dans 5 cas (62%).

Six cas de **vasculopathie livédoïde** étaient inclus concernant 3 hommes et 3 femmes (94). L'âge moyen au début des lésions était de 39 ans. Les lésions touchaient le tiers inférieur des jambes et les pieds chez tous les patients. Elles étaient principalement érythémato-violacées ou pigmentées de réticulation indéterminée et stellaire (*Figure 34*). Il y avait un cas de livedo branché (*Figure 24*) et un cas de réticulation mixte de taille « F-P » lié à des lésions d'atrophie blanche. Des ulcérations ou des cicatrices d'ulcérations étaient présentes chez 5 patients sur 6. Un cas associait une hyperpigmentation réticulée de type indéterminé moucheté et des ulcérations stellaires. Une insuffisance veineuse superficielle était décrite chez 5 patients et

aucun patient n'avait d'anomalie du bilan de thrombophilie hormis un patient lupique avec des anticorps antiphospholipides et une mutation hétérozygote du facteur V de Leiden. L'histologie était décrite dans 5 cas. Elle montrait principalement des thromboses des vaisseaux dermiques, une extravasation d'hématies ou une hémosidérose, une fibrose dermique superficielle et parfois un infiltrat lymphocytaire périvasculaire. Après mise en place d'une compression veineuse ou d'une chirurgie endoveineuse l'évolution était plutôt favorable avec absence de récidive d'ulcérations mais persistance des lésions pigmentées.

Figure 34 : Lésions livédoïdes de réticulation stellaire dans le cadre d'une vasculopathie livédoïde.
Lésions livédoïdes de réticulation stellaire de taille « L-I » avec ulcération centrale.
Figure extraite de Parsi K, et al. « Livedo vasculopathy: Ablation of the affected vessels to prevent recurrent ulcerations » (94)

Il y avait un cas de **dermatomyosite amyopathique à anti-MDA5** chez une patiente de 46 ans (130). Les lésions livédoïdes parfois ulcérées touchaient les mains, les cuisses et les pieds. La réticulation était indéterminée de type angulaire sur les doigts (*Figure 35*). Il s'y associait des plaques violacées sur les articulations métacarpo-phalangiennes, les paupières et les genoux, des nodules érythémateux des membres inférieurs, un œdème acral et des arthralgies. L'histologie montrait une atrophie épidermique, un infiltrat lymphocytaire périvasculaire et des vaisseaux dilatés dans le derme superficiel. Une amélioration rapide était notée après introduction de corticothérapie, de rituximab et d'immunoglobulines intraveineuses.

Figure 35 : Livedo angulaire des doigts dans le cadre d'une dermatomyosite à anti-MDA5.

Livedo angulaire de taille « M-I » des doigts.
Figure extraite de Agulló A, et al. « Livedo Racemosa, Reticulated Ulcerations, Panniculitis and Violaceous Plaques in a 46-year-old Woman » (130).

Il y avait 2 cas secondaires à une **infection à *Capnocytophaga canimorsus*** (131,132)**.** Le livedo était généralisé, de réticulation mixte (*Figure 36.A*) ou indéterminée (*Figure 36.B*) formant des plages violacées confluentes. L'évolution avait abouti à une coagulation intravasculaire disséminée avec défaillance multiviscérale chez tous les patients et au décès dans 1 cas. Aucune donnée histologique n'était disponible.

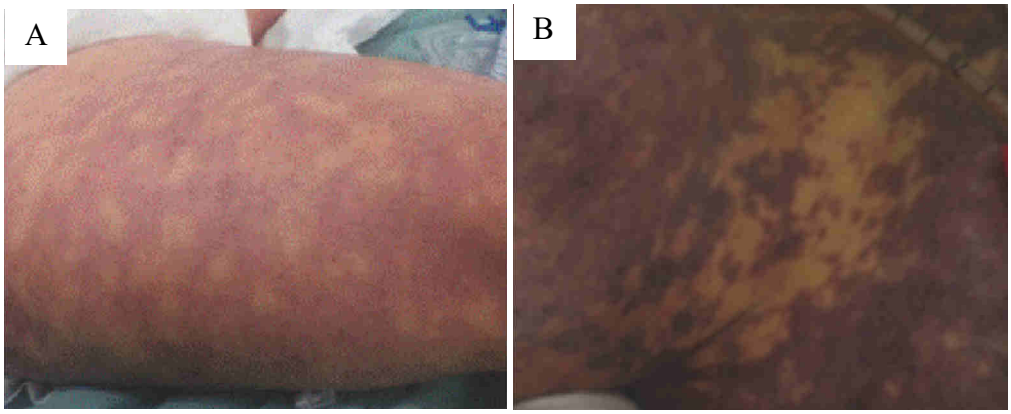

Figure 36 : Livedos généralisés secondaires à une infection à *Capnocytophaga canimorsus*.

A. Livedo de réticulation mixte avec début de confluence au niveau des membres inférieurs.
Figure extraite de Sotiriou A. « Acute generalized livedo racemosa caused by Capnocytophaga canimorsus identified by MALDI-TOF MS » (131).

B. Livedo de réticulation indéterminée confluente en nappe au niveau du cou.
Figure extraite de Brunet J, et al. « Capnocytophaga canimorsus : une cause de défaillance multiviscérale accompagnée de livedo » (132).

Tableau 7 : Causes de livedo ayant une réticulation mixte regroupées par catégories de taille.

L-G : cadre large et espace réticulé grand	**N 31**	**L-I : cadre large et espace réticulé intermédiaire**	**N 2**	**M-G : cadre intermédiaire et espace réticulé grand**	**N 1**	**M-I : cadre et espace réticulé intermédiaire**	**N 6**	**F-P cadre fin et espace réticulé petit**	**N 2**
Cryoglobulinémie	1	Dermite des chaufferettes	1	Dermite des chaufferettes	1	Dermite des chaufferettes	2	Injection d'acide hyaluronique	1
Dermite des chaufferettes	15	Hamartome musculaire lisse	1			LE systémique	1	Vasculopathie livédoïde (atrophie blanche)*	1
Hyperhomocystéinémie	1					Myofibromatose infantile	1		
Idiopathique	2					Syndrome MCAP	2		
Infection à *C. canimorsus*	1								
Infection à COVID 19	1								
Maladie des agglutinines froides	2								
Médicamenteux :									
- amantadine	3								
- méthamphétamine	1								
Périartérite noueuse cutanée	1								
Sarcoïdose	1								
Syndrome de Sneddon	1								
Secondaire à une anesthésie locorégionale intraveineuse	1								

* : Absence de livedo mais présence d'une atrophie blanche de réticulation mixte.
LE : lupus érythémateux ; N : nombre de cas

Tableau 8 : Causes de livedo ayant une réticulation indéterminée regroupées par catégories de taille.

L-G cadre large et espace réticulé grand (1)	**N 1**	**L-I : cadre large et espace réticulé intermédiaire (3)**	**N 3**	**M-I : cadre et espace réticulé intermédiaire (3)**	**N 3**	**ID : indéterminable**	**N 1**
Infection à *C. canimorsus*	1	Vasculopathie livédoïde	3	Dermatomyosite à anti-MDA5	1	Vasculopathie livédoïde	1
				Phéochromocytome	1		
				Thrombocytémie essentielle	1		

N : nombre de cas

2. Dermatoses réticulées autres que le livedo

Les autres causes de dermatoses réticulées représentaient 119 cas. Il y avait 106 cas de troubles pigmentaires dont 10 cas associés à des lésions inflammatoires, 5 cas de lésions inflammatoires pures, 5 cas de lésions atrophocicatricielles, et 3 cas de lésions télangiectasiques. Il y avait 64 causes acquises, et 55 causes congénitales. La moyenne d'âge au début des lésions était de 23 ans au total. Elle était de 24 ans dans les troubles pigmentaires et de 31 ans en ne tenant compte que des causes acquises avec une médiane de 22 ans. Il y avait 69 femmes et 50 hommes soit un ratio H/F de 0,7. Il y avait 39 patients de phototype clair (I à III), 66 patients de phototype foncé (IV à VI), 14 cas non évaluables. La majorité des cas était de réticulation indéterminée et se manifestait par un cadre intermédiaire (1-5 mm) et un espace réticulé intermédiaire (3-10 mm) (« M-I ») (49%) ou par un cadre fin (< 1 mm) et un espace réticulé petit (< 3 mm) (« F-P ») (27%). Le *Tableau 9* résume les causes des dermatoses réticulées autres que les livedos par catégories de taille. Les lésions étaient généralisées dans 22 cas (18%), localisées aux membres inférieurs dans 25 cas (21%), aux membres supérieurs dans 22 cas (18%), au tronc dans 68 cas (57%), au cou dans 32 cas (27%), aux plis dans 22 cas (18%) et à l'extrémité céphalique dans 17 cas (14%). L'histologie était décrite dans 94 cas (79%).

Nous allons décrire ci-dessous les causes de livedo par grands groupes sémiologiques et par type de réticulation. Pour une meilleure synthèse, lorsque dans un même cadre nosologique plusieurs types de réticulation étaient rencontrés, celui-ci était décrit dans la partie où il était le plus représenté.

Tableau 9 : Causes des dermatoses réticulées autres que les livedos regroupées par catégories de taille.

M-I	N 58	F-P	N 33	L-I	N 6
Acropigmentation réticulée de Kitamura	2	Acropigmentation réticulée de Kitamura	8	Lupus érythémateux discoïde	1
Dermatose en terre sèche	1	Dermatose en terre sèche	3	PCRGC	1
Dermatose érosive et vésiculeuse congénitale	3	Dermite de contact (post-inflammatoire)	1	Prurigo pigmentosa	4
Dyschromatose (syndrome de type PEHO)	1	Dyskératose congénitale	1		
Dyskératose congénitale	3	Dysplasie ectodermique	2		
EBS avec pigmentation mouchetée	2	Hémangiome infantile	1		
Hémangiome infantile	1	Hyperpigmentation iatrogène	5		
Hypermélanose naevoïde linéaire et convolutée	1	Lichen plan pigmentogène	1		
Hyperpigmentation iatrogène	4	Maladie de Dowling-Degos	8		
Hyperpigmentation réticulée génitale associée à un vitiligo	2	Maladie de Galli-Galli	1		
Maladie de Dowling-Degos	3	PCRGC	1		
Maladie de Galli-Galli	2	Radiodermite	1		
PCRGC	19				
Pigmentation réticulée liée à l'X	1				
Prurigo pigmentosa	12				
Syndrome de Goltz	1				

(suite)

L-G	N 5	F-I	N 3	ID	N 14
EBS généralisée sévère	1	Dysplasie ectodermique	1	Amylose cutanée primaire dyschromique	2
Érythrodermie congénitale ichtyosiforme non-bulleuse	1	Maladie de Dowling-Degos	2	Dermatose érosive et vésiculeuse congénitale	1
Hyperpigmentation iatrogène	1			Dyschromatose universelle héréditaire	1
Kératose lichénoïde chronique	1			Dyskératose congénitale	3
Prurigo pigmentosa	1			Dysplasie ectodermique	1
				Hyperpigmentation iatrogène	1
				Maladie du greffon contre l'hôte chronique	1
				Pigmentation réticulée liée à l'X	4

M-I : cadre intermédiaire (1-5mm) et espace réticulé intermédiaire (3-10mm) ; F-P : cadre fin (<1mm) et espace réticulé petit (<3mm) ; L-I : cadre large (>5mm) et espace réticulé intermédiaire; L-G : cadre large et espace réticulé grand (>10mm);) ; F-I : cadre fin et espace réticulé intermédiaire ; ID : indéterminable ; PCRGC : Papillomatose confluente et réticulée de Gougerot-Carteaud ; EBS : Epidermolyse bulleuse simple ; N : nombre de cas

2.1. Lésions pigmentées

a. Réticulation vraie

Il y avait deux cas de dermatose inflammatoire de réticulation vraie associées à une pigmentation. Il y avait un cas de dermite de contact allergique secondaire à l'hydroquinone en phase post-inflammatoire (*Figure 37*) (133). Aucune donnée histologique n'était disponible mais les auteurs évoquaient une ochronose secondaire à l'hydroquinone associée et potentialisée par la dermatite de contact.

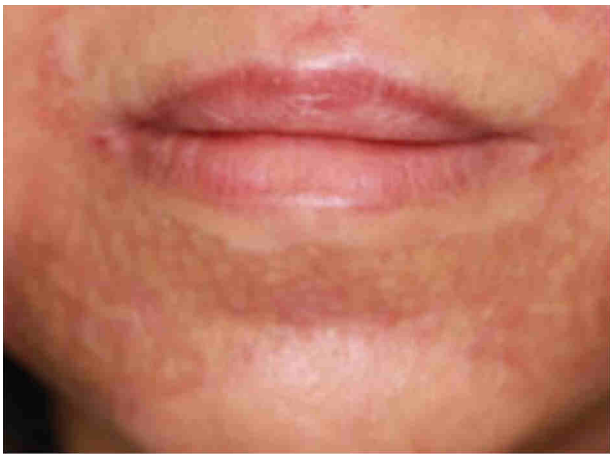

Figure 37 : Réticulation vraie péri-orale d'une dermite de contact en phase post-inflammatoire.
Érythème et pigmentation de réticulation vraie de taille « F-P » péri-orale.
Figure extraite de Tatebayashi M, et al. « Possible allergic contact dermatitis with reticulate postinflammatory pigmentation caused by hydroquinone » (133).

Il y avait un cas de kératose lichénoïde chronique se manifestant par des papules érythémateuses, violacées et pigmentées recouvertes de squames fines et blanches formant des mailles fermées et régulières et de distribution généralisée (134). L'histologie montrait une acanthose irrégulière, une hyperparakératose focale de l'épiderme, un infiltrat lymphocytaire abondant du derme papillaire en bande sous-épidermique, une vacuolisation de la membrane basale, une incontinence pigmentaire ainsi que des télangiectasies.

b. Réticulation branchée

Il y avait 2 cas de troubles pigmentaires de réticulation branchée. Il y avait un cas d'hyperpigmentation iatrogène secondaire à une chimiothérapie (*Figure 54*) et un cas de papillomatose confluente et réticulée de Gougerot-Carteaud (PCRGC). Leurs descriptions seront détaillées dans la partie « d. Réticulation indéterminée ».

c. Réticulation mixte

Il y avait 12 cas de troubles pigmentaires de réticulation mixte, principalement de taille « M-I », soit un cadre entre 1 et 5 mm et un espace réticulé entre 3 et 10 mm.

Il y avait 3 cas de prurigo pigmentosa (*Figure 52*), deux cas de papillomatose confluente et réticulée de Gougerot-Carteaud (PCRGC) (*Figure 50.B*), deux cas de dyskératose congénitale (*Figure 44*), un cas d'hyperpigmentation iatrogène, et un cas d'épidermolyse bulleuse simple généralisée sévère dont les descriptions seront détaillées dans la partie « d. Réticulation indéterminée ».

Il y avait également 3 autres entités décrites ci-dessous.

1) Érythrodermie congénitale ichtyosiforme non-bulleuse

Un cas d'érythrodermie congénitale ichtyosiforme non bulleuse était inclus (135). Il s'agissait d'une femme de 17 ans, née comme bébé collodion d'une famille non consanguine, qui avait développé une pigmentation réticulée sur les membres inférieurs 6 semaines après avoir appliqué quotidiennement un traitement local à base de glycérine et d'urée 10% dans les suites d'un érythème généralisé avec desquamation diffuse et kératodermie palmoplantaire. Elle formait des mailles polygonales, irrégulières parfois linéaires (*Figure 38*). Le cadre de réticulation était large et correspondait à la peau saine de pigmentation normale; l'espace réticulé était grand et correspondait aux zones hypopigmentées. Aucune donnée histologique n'était disponible.

Figure 38 : Réticulation mixte dans le cadre d'une d'érythrodermie congénitale ichtyosiforme non bulleuse.

Réticulation polygonale et irrégulière de taille « L-G » des cuisses.
Figure extraite de Khullar G, et al. « Reticulate pigmentation in non-bullous ichthyosiform erythroderma » (135).

2) Lichen plan pigmentogène

Un cas de lichen plan pigmentogène était inclus (136). Il concernait une femme qui avait depuis l'âge de 32 ans une hyperpigmentation de la face d'aggravation progressive malgré un traitement par dermocorticoïdes puis hydroxychloroquine. Il s'agissait de macules hyperpigmentées brunes-grises de réticulation fine périfolliculaire et confluentes en nappes vers le cou (*Figure 39*). L'analyse histologique montrait une atrophie de l'épiderme, une dermite de l'interface, un infiltrat lymphocytaire périvasculaire du derme superficiel et moyen, la présence de mélanophages dans le derme superficiel.

Figure 39 : Réticulation mixte du visage dans le cadre d'un lichen plan pigmentogène.

Hyperpigmentation brune-grise de réticulation mixte, par endroit périfolliculaire et de taille « F-P ».
Figure extraite de Orme CM, et al. « Lichen planus pigmentosus » (136).

3) Hyperpigmentation réticulée génitale associée à un vitiligo

Deux cas d'hyperpigmentation réticulée génitale associée à un vitiligo localisé étaient inclus (137). Il s'agissait de 2 hommes de 21 et 75 ans. L'homme de 75 ans avait depuis plus de 25 ans une hyperpigmentation réticulée de type mixte du scrotum ainsi que des lésions achromiques du gland et du fourreau de la verge. L'homme de 21 ans avait depuis la naissance, une pigmentation réticulée des organes génitaux externes (fourreau de la verge et scrotum) et a vu apparaitre de façon récente, des lésions achromiques au centre des zones hyperpigmentées de réticulation indéterminée. L'histologie mettait en évidence dans les 2 cas une hyperpigmentation de la couche basale sans augmentation du nombre de mélanocytes. Il y avait également une hyperplasie épidermique discrète dans un cas, et des mélanophages dans le derme papillaire dans l'autre cas.

d. Réticulation indéterminée

Il y avait 90 cas de troubles pigmentaires de réticulation indéterminée. Les causes et leurs caractéristiques morphologiques sont décrites ci-dessous. Les *Tableaux 10 et 11* résument les caractéristiques des principales dermatoses réticulées pigmentées.

1) Dermatoses congénitales

a) Maladie de Dowling-Degos

Treize cas ont été décrits dans cette revue avec une prédominance féminine (ratio H/F à 0,3) et une moyenne d'âge au début des lésions de 23 ans (138–149). Il y avait une prédominance de phototype foncé (8 cas sur 13). Les lésions étaient principalement localisées aux grands plis (92%), et au tronc (69%). Il existait des lésions associées de types comédons, cicatrices déprimées péri-orales et des kystes épidermoïdes dans 5 cas (38%). Cliniquement, il s'agissait d'une réticulation indéterminée, irrégulière, parfois confluente associant des macules brunes ressemblant à des lentigos, et parfois des papules folliculaires plus ou moins kératosiques

(*Figure 40*). Sur le plan histologique, il existait de façon constante un allongement des crêtes épidermiques irrégulières et anastomotiques avec une hyperpigmentation basale (100%). Des mélanophages dermiques et un léger infiltrat lymphohistiocytaire périvasculaire pouvaient également être observés (23% et 31% respectivement). Une variante associée à l'hidradénite suppurée et causée par une mutation du gène *PSENEN* a été décrite (148–150). Dans un cas, il coexistait des caractéristiques de l'acropigmentation réticulée de Kitamura (138).

Figure 40 : Réticulation indéterminée des plis axillaires dans le cadre d'une maladie de Dowling-Degos. Macules hyperpigmentées par endroit confluentes, de taille « F-P » des plis axillaires.
Figure extraite de Kort Khaddar R, et al. « Maladie de Dowling-Degos étendue après PUVA thérapie prolongée » (140).

b) Maladie de Galli-Galli

Il y avait 3 cas de maladie de Galli-Galli concernant 2 femmes et 1 homme avec une moyenne d'âge au début des lésions de 40 ans (151–153). Les lésions étaient localisées au niveau du cou et du tronc dans 100% des cas, au niveau des plis axillaires et des membres supérieurs dans 2/3 des cas, au niveau de la face, du pli inguinal et des membres inférieurs dans 1/3 des cas. Il s'agissait soit de papules érythémateuses pures, soit des papules érythémateuses et pigmentées, hyperkératosiques et prurigineuses (*Figure 41*). Elles étaient de réticulation indéterminée dans les 3 cas et confluentes dans 2/3 des cas. Sur le plan histologique, il existait une acanthose avec un allongement des crêtes épidermiques (100%), une acantholyse suprabasale (100%), un amincissement de la région supra-papillaire (67%), une hyperorthokératose (67%), des

bouchons cornés (67%), une hyperpigmentation de la basale (67%), et infiltrat lymphocytaire périvasculaire (67%). Des macules hyper- et hypopigmentées, des pseudo-comédons et des cicatrices déprimées péri-orales étaient associés dans 1 cas. Aucun des 3 cas ne rapportait de lésion similaire dans la famille.

Figure 41 : Réticulation indéterminée, confluente dans le cadre d'une maladie de Galli-Galli.

A. Papules brunes-rouges discrètement squameuses de taille « M-I » du cou.
Figure extraite de Reisenauer AK, et al. « Heterozygous frameshift mutation in keratin 5 in a family with Galli-Galli disease » (152).

B. Papules et plaques érythémateuses et kératosiques de taille « F-P » confluentes des plis axillaires.
Figure extraite de Voth H, et al. « Efficacy of Ablative Laser Treatment in Galli-Galli Disease » (151).

c) Acropigmentation réticulée de Kitamura et variantes

Neuf cas ont été recueillis comprenant 100% de femmes et avec une moyenne d'âge au début des lésions de 9 ans (154–163). Six femmes avaient un phototype foncé (phototype IV à VI) contre 3 femmes avec un phototype clair (phototype I à III). Les lésions touchaient le dos des mains dans 100% des cas, et le dos des pieds dans 67%. Il s'agissait constamment de macules brunes millimétriques de réticulation indéterminée d'aspect moucheté (*Figure 42*). Elles étaient permanentes et s'aggravaient progressivement dans la majorité des cas avec atteinte du visage (67%) et du tronc (44%). Dans 8 cas sur 9 (89%), il existait des puits palmaires associés. Histologiquement, il existait une hyperpigmentation et un allongement des crêtes épidermiques (100% et 67% des cas respectivement), une hyperorthokératose modérée (33%) et parfois une

atrophie de l'épiderme (11%). Dans 6 cas sur 9 (67%), des lésions similaires étaient décrites chez au moins un apparenté du premier degré. Un cas d'hypopigmentation acrale mouchetée était décrit chez une patiente de 11 ans et considéré comme une variante de l'acropigmentation réticulée de Kitamura (161).

Figure 42 : Réticulation indéterminée acrale dans le cadre d'une acropigmentation réticulée de Kitamura.

Macules brunes millimétriques d'aspect moucheté du dos de la main et du poignet.
Figure extraite de Fahad AS, et al. « Treatment of reticulated acropigmentation of Kitamura with Q-switched alexandrite laser: Treatment of reticulated acropigmentation of Kitamura » (154).

d) Dyskératose congénitale

Sept cas de dyskératose congénitale étaient inclus (164–170). Il s'agissait exclusivement d'hommes, âgés en moyenne de 17 ans lors de l'apparition des lésions. Cinq cas sur 7 avaient un phototype foncé. Cliniquement, il s'agissait de macules hyperpigmentées (100%), associées à des macules hypopigmentées (43%) et une atrophie (29%), de réticulation indéterminée (86%), polymorphe avec parfois un aspect périfolliculaire (*Figure 43*) ou de réticulation mixte (14%) (*Figure 44*). La taille n'était pas déterminable dans la plupart des cas. Leur distribution était principalement sur le cou (86%), la poitrine (86%), les membres inférieurs (57%), les membres supérieurs (29%), le dos (29%), le visage (29%) et l'abdomen (14%). Histologiquement, on observait une atrophie épidermique (100%), une incontinence pigmentaire avec mélanophages du derme superficiel (100%), et une dégénérescence vacuolaire de la basale (67%). Dans un cas il était décrit une hyperkératose, un infiltrat lymphohistiocytaire périvasculaire, une fibrose et des télangiectasies du derme papillaire. Une dystrophie unguéale,

une leucoplasie des muqueuses et une ou plusieurs cytopénies étaient associées dans 100%, 86% et 100% des cas, respectivement. Dans 4 cas, il était noté des lésions similaires chez un apparenté du 1er ou du 2ème degré. Trois cas étaient liés à une mutation du gène *DKC1* de transmission liée à l'X, 2 cas étaient de transmission autosomique dominante (analyse génétique non réalisée), un cas était une forme variante liée à l'X : le syndrome d'Hoyeraal-Hreidarsson (mutation de *RTEL1)* et un cas était sporadique.

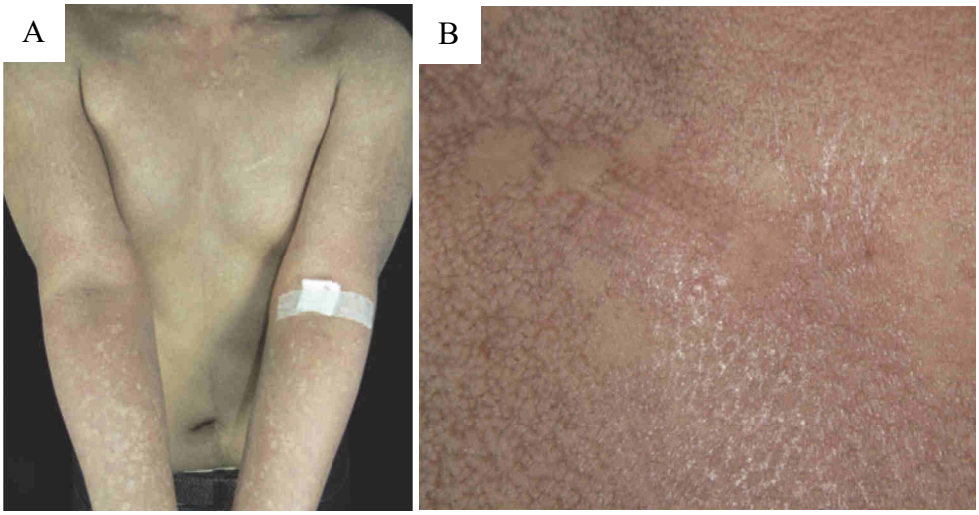

Figure 43 : Réticulation indéterminée du haut du corps dans le cadre d'une dyskératose congénitale.

A. Vue globale. Réticulation polymorphe du cou, du haut du tronc et des membres supérieurs.
B. Gros plan. Atrophie des zones réticulées avec aspect périfolliculaire et apparence normale de la surface cutanée des macules hypopigmentées.
Figure extraite de Lee Y-P, et al. « Naevus anaemicus-like hypopigmented macules in dyskeratosis congenita: Whitish macules in dyskeratosis congenita » (167).

Figure 44 : Réticulation mixte du tronc dans le cadre d'une dyskératose congénitale.

Figure extraite de Iraji F, et al. « Dyskeratosis Congenita Without Oral Involvement: A Rare Hereditary Disease » (164).

e) Pigmentation réticulée liée à l'X

Il y avait 5 cas de pigmentation réticulée liée à l'X concernant exclusivement des garçons, âgés en moyenne de 4 ans lors des premières lésions et de phototype foncé dans 4 cas sur 5 (171–175). Il s'agissait de macules hyperpigmentées (100%) et hypopigmentées (40%) généralisées de réticulation indéterminée et le plus souvent de taille indéterminable (*Figure 45*). Une poïkilodermie était associée dans 1 cas. L'analyse histologique des zones pigmentées, disponible dans 4 cas sur 5, montrait une hyperpigmentation de la basale et une incontinence pigmentaire dans 75% des cas. Il pouvait s'y associer une hyperkératose (50%), une acanthose (50%), des dépôts amyloïdes du derme papillaire (50%) et une légère infiltration lymphohistiocytaire périvasculaire (50%). Les lésions associées comprenaient des sourcils arqués et une implantation haute des racines frontales (100%), des infections respiratoires récurrentes (100%), une atteinte ophtalmologique (80%), et une hypohidrose (80%). Des troubles de la dentition, une xérose, un retard de croissance et un retard mental ont également été décrit. Une mutation de *POLA1* était identifiée dans 2 cas. Dans 3 cas, il existait une hyperpigmentation blaschkolinéaire chez la mère du patient.

Figure 45 : Réticulation indéterminée dans le cadre d'une pigmentation réticulée liée à l'X.

Hyper- et hypopigmentation diffuse de taille indéterminable. A. atteinte du visage avec des sourcils arqués et une implantation haute des racines frontales. B. Atteinte des membres inférieurs.
Figure extraite de Xu Z, et al. «Cutaneous findings in an adult with X-linked reticulate pigmentary disorder» (171).

f) Dysplasie ectodermique

Quatre cas de dysplasie ectodermique étaient inclus dont un cas de dermopathie pigmentaire réticulée (176–178). Il y avait 3 garçons et 1 fille, âgés en moyenne de 5 ans lors de l'apparition des troubles pigmentaires. Leur phototype était foncé dans 3 cas sur 4. Leur distribution était généralisée dans 3 cas, localisée au cou, à la poitrine et au niveau axillaire dans 1 cas. Cliniquement, il était observé des macules hyperpigmentées dans tous les cas, associées à des macules hypopigmentées dans 75% des cas (3 cas sur 4), de réticulation indéterminée d'aspect moucheté, parfois confluent (*Figure 46*). L'histologie montrait dans un cas une incontinence pigmentaire et des corps apoptotiques des couches basales. On observait également une dystrophie unguéale dans 3 cas (75%), une alopécie non cicatricielle dans 3 cas (75%), une dysmorphie faciale dans 2 cas (50%), une xérose dans 2 cas (50%), et une perte des dermatoglyphes dans 2 cas (50%).

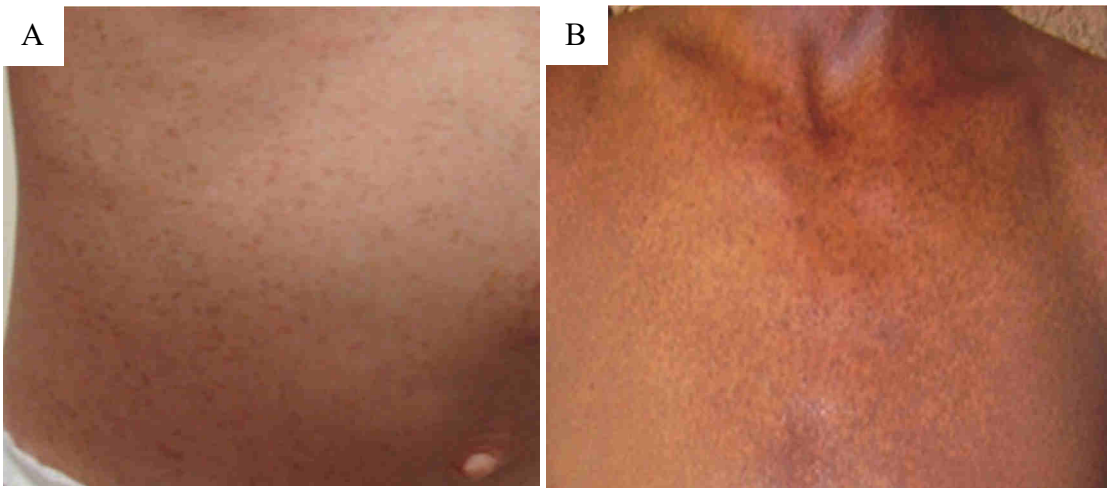

Figure 46 : Réticulation indéterminée dans le cadre d'une dysplasie ectodermique.

A. Hyperpigmentation d'aspect moucheté du tronc de taille « F-I ».
Figure extraite de Belligni EF, et al. « Prenatal and postnatal growth retardation, microcephaly, developmental delay, and pigmentation abnormalities: Naegeli syndrome, dyskeratosis congenita, poikiloderma Clericuzio type, or separate entity? » (176).

B. Hyperpigmentation d'aspect moucheté et confluent du cou et de la poitrine de taille « F-P ».
Figure extraite de Habib R, et al. « A Novel Locus for Ectodermal Dysplasia of Hair, Nail and Skin Pigmentation Anomalies Maps to Chromosome 18p11.32-p11.31 » (178).

g) Epidermolyse bulleuse simple

Il y avait 3 cas d'épidermolyse bulleuse simple (EBS) concernant 2 garçons et une fille (179–181). Un cas était le sous type EBS généralisé sévère. Il concernait un garçon qui avait dès la naissance une aplasie cutanée étendue nécessitant une greffe de peau puis des lésions bulleuses généralisées, dont certaines étaient herpétiformes. Il a ensuite développé une hyperpigmentation réticulée cicatricielle de type mixte de taille « L-G ». Aucune donnée histologique des zones hyperpigmentées n'était disponible.

Il y avait 2 cas d'EBS avec pigmentation mouchetée concernant un garçon et une fille. Ils avaient des lésions bulleuses dès la naissance sur les extrémités et le tronc. Chez le garçon, la pigmentation était ensuite apparue à l'âge de 6 mois aux extrémités puis de façon généralisée en épargnant la face. Chez la fille, elle était apparue à un an aux plis axillaires, et inguinaux et au bas de l'abdomen et associait des macules hyper- et hypopigmentées. La réticulation était indéterminée de type moucheté (*Figure 47*). Aucune donnée histologique des zones hyperpigmentées n'était disponible. Les 3 cas inclus étaient liés à une mutation du gène de la kératine 5. Un autre cas décrit ci-après était déclenché par une prise de Bexarotène (182).

Figure 47 : Réticulation indéterminée dans le cadre d'une EBS avec pigmentation mouchetée.

Macules pigmentées de réticulation mouchetée, de taille « M-I » des extrémités.
Figure extraite de Bergant Suhodolčan A, et al. « Epidermolysis bullosa simplex with mottled pigmentation: the first Slovenian case » (178).

h) Dyschromatose universelle héréditaire

Un cas de dyschromatose universelle héréditaire était rapporté (183). Il s'agissait d'un garçon de 13 ans qui avait depuis l'âge de 3 mois, des troubles pigmentaires d'aggravation progressive touchant le tronc, la région glutéale, les membres et épargnant le visage, les paumes et les plantes. Cliniquement, il s'agissait de macules hyper- et hypopigmentées de réticulation indéterminée, polymorphe d'aspect moucheté et confluent (*Figure 48*). L'histologie montrait un épiderme normal avec un nombre et une distribution dans les normes de mélanocytes dendritiques le long de la jonction dermo-épidermique mais avec de nombreux mélanophages et corps de Civatte dans le derme papillaire. Un nombre réduit de mélanocytes peut être observé dans les zones hypopigmentées, ainsi qu'une hyperkératose modérée, et un infiltrat lymphocytaire périvasculaire (184). Chez ce patient, pas d'autres signes n'étaient notés en dehors d'une leucokératose orale mis sur le compte d'un « *morsicatio buccarum* » en lien avec un tic de mordillement après analyse histologique.

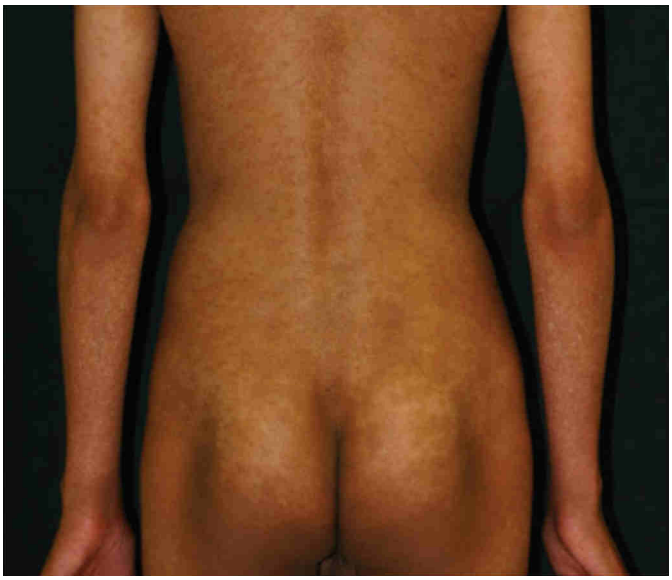

Figure 48 : Réticulation indéterminée dans le cadre d'une dyschromatose universelle héréditaire.

Hyper- et hypopigmentation de réticulation polymorphe avec un aspect confluent au niveau lombaire et glutéal et un aspect moucheté au niveau des avant-bras.
Figure extraite de Sorensen RH, et al. «Dyschromatosis Universalis Hereditaria with Oral Leukokeratosis-A Case of Mistaken Identity and Review of the Literature » (183).

i) Dyschromatose dans un syndrome de type PEHO

Un cas inhabituel de dyschromatose était décrit dans un syndrome de type PEHO (Progressive Encephalopathy, Hypsarrhythmia and Optic atrophy) chez un garçon de 4 ans, apparue de façon progressive, initialement dans les plis puis sur le tronc et les extrémités (185). Il s'agissait de macules hyper- et hypopigmentées de réticulation indéterminée d'aspect moucheté. L'histologie d'une zone pigmentée montrait une hyperpigmentation marquée de la basale sans hyperplasie mélanocytaire ni anomalie dermo-épidermique.

j) Hypermélanose naevoïde linéaire et convolutée

Un cas d'hypermélanose linéaire et convolutée était inclus concernant un homme de 33 ans qui se plaignait d'une hyperpigmentation depuis l'âge de 2 ans, asymétrique initialement localisée au tronc puis aux extrémités (186). Cliniquement, il s'agissait de macules hyperpigmentées de réticulation indéterminée blaschkolinéaires, confluentes au centre et réticulée en périphérie (*Figure 49*). Aucune donnée histologique n'était disponible dans cette revue.

Figure 49 : Réticulation indéterminée dans le cadre d'une hypermélanose naevoïde linéaire et convolutée.

Macules et nappes hyperpigmentées homogènes, blaschkolinéaires, dont la bordure irrégulière en carte de géographie réalise une réticulation branchée, de taille « M-I ».
Figure extraite de Naveen KN, et al. « Linear and whorled nevoid hypermelanosis with dermatoscopic features » (186).

2) Dermatoses acquises

a) Papillomatose confluente et réticulée de Gougerot-Carteaud

Notre revue comprenait 21 cas de PCRGC (156,187–204). Le ratio H/F était à 0,75. L'âge moyen du début des lésions était d'environ 22 ans. Les patients étaient de phototype foncé dans 14 cas (67%) et de phototype clair dans 7 cas (33%). Les lésions étaient principalement localisées au niveau de la poitrine (71%), du dos (48%), du cou (43%), des plis (38%) et de l'abdomen (33%). Elles touchaient les membres supérieurs dans 3 cas ou les membres inférieurs dans 2 cas. Cliniquement, il s'agissait de macules (52%) mais plus souvent de papules ou plaques (76%) brunes hyperkératosiques « veloutées », de réticulation indéterminée (18 cas), branchée (1 cas) ou mixte (2 cas), mais confluentes au centre et donnant un aspect réticulé en périphérie dans 20 cas (95%) (*Figure 50*). Les lésions étaient fixes et permanentes. Un cas évoluait par poussées. Histologiquement, il existait des degrés variables d'hyperkératose (81%), d'acanthose (67%) et de papillomatose (100%), une hyperpigmentation basale (24%) et un infiltrat lymphocytaire superficiel périvasculaire (67%). Il existait une obésité ou un surpoids dans 1/3 des cas, et une atteinte similaire chez un parent du premier degré dans 3 cas.

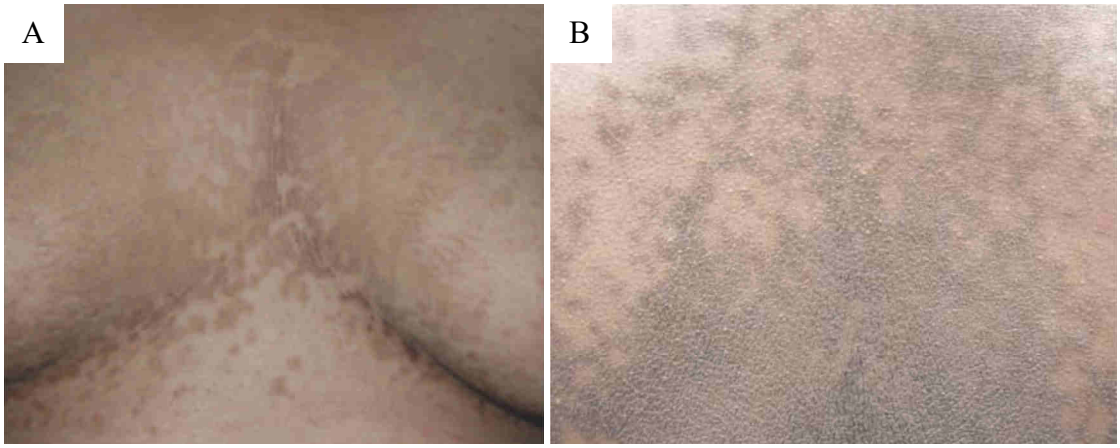

Figure 50 : Réticulation dans le cadre d'une papillomatose confluente et réticulée de Gougerot-Carteaud.

A. Papules et plaques pigmentées, veloutées confluentes de taille « M-I » de la poitrine.
Figure extraite de Tirado-Sánchez A, et al. « Tacrolimus in confluent and reticulated papillomatosis of Gougerot Carteaud: Correspondence ». (189)

B. Papules pigmentées de réticulation mixte confluentes en plaques et de taille « M-I » du dos.
Figure extraite de Berk D. «Confluent and Reticulated Papillomatosis Response to 70% Alcohol Swabbing » (203).

b) Prurigo Pigmentosa

Dix-sept cas étaient décrits dans cette revue de la littérature, avec une prédominance féminine puisque le ratio H/F était à 0,21 soit environ 5 femmes pour 1 homme (205–216). La moyenne d'âge au début des lésions était de 21 ans. Il y avait 9 cas de phototype clair et 8 cas de phototype foncé. Cette dermatose touchait principalement le dos dans 14 cas (82%), le cou (y compris la nuque) dans 12 cas (70%) et la poitrine dans 11 cas (65%), Elle évoluait par poussées récurrentes dans 13 cas (76%) et était déclenché pars des troubles alimentaires (jeûne, régime, vomissements) dans 6 cas (35%). Sémiologiquement, il existait des macules (76%), des papules (82%), des plaques (35%) ou des vésicules (29%) érythémateuses ou pigmentées correspondant à des lésions d'âge différent avec 2 phases : une phase inflammatoire papulo-vésiculeuse prurigineuse d'environ 1 semaine puis une phase pigmentée. La réticulation était indéterminée (14 cas) parfois confluente (*Figure 51*) ou mixte (3 cas) (*Figure 52*). Sur le plan histologique, on observait dans tous les cas un infiltrat lymphocytaire périvasculaire superficiel à degré variable, lichénoïde dans 3 cas, associé à un infiltrat neutrophilique avec exocytose dans 5 cas (29%), et quelques polynucléaires éosinophiles dans 5 cas (29%). Une spongiose était observée dans 10 cas (59%), une acanthose dans 8 cas (47%), une nécrose épidermique dans 5 cas (29%), une parakératose dans 4 cas et la formation de vésicules était décrite dans 2 cas. Une dermite de l'interface était observée dans 8 cas (47%) et une incontinence pigmentaire dans 6 cas (35%).

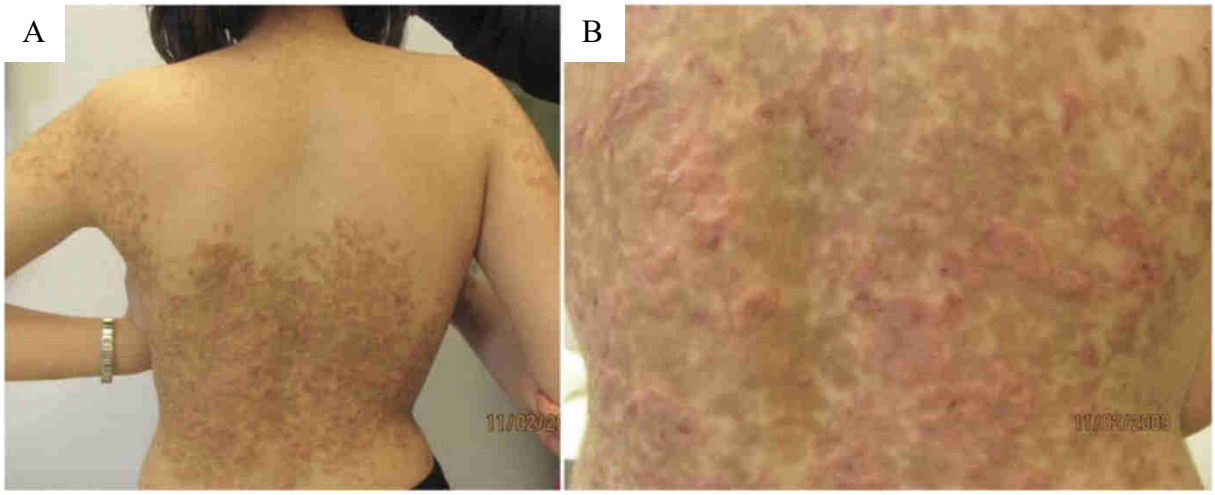

Figure 51 : Réticulation indéterminée dans le cadre d'un prurigo pigmentosa.

A. Éruption bilatérale et symétrique du dos. B. Gros plan : plaques érythémateuses parfois annulaires, papules, vésicules et hyperpigmentation confluente et étroite de taille « L-I ».
Figure extraite de Hijazi M, et al. « Prurigo Pigmentosa: A Clinicopathologic Study of 4 Cases From the Middle East » (211).

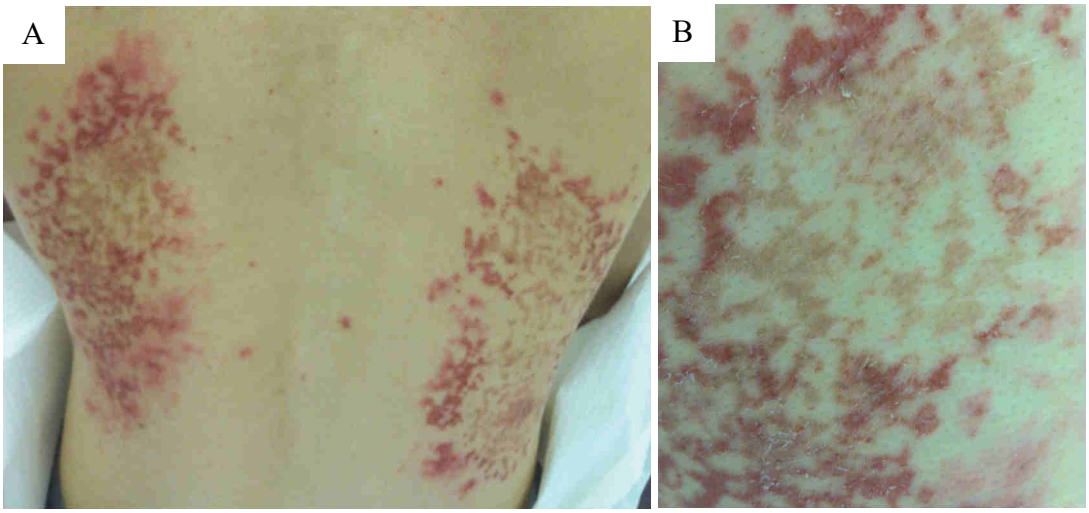

Figure 52 : Réticulation mixte dans le cadre d'un prurigo pigmentosa.

A. Éruption bilatérale et symétrique du dos. B. Gros plan : plaques érythémato-squameuses en périphérie et pigmentées au centre de réticulation mixte de taille « M-I ».
Figure extraite de Ilkovitch D. « Is prurigo pigmentosa an inflammatory version of confluent and reticulated papillomatosis? » (209).

c) Hyperpigmentation iatrogène

Il y avait 11 cas d'hyperpigmentation iatrogène. Trois cas secondaires à la prise de diltiazem, sept cas secondaires à une chimiothérapie, et un cas secondaire à la prise de bexarotène. Le ratio H/F était de 0,38 et la moyenne d'âge d'apparition des lésions était de 66 ans. Les lésions étaient généralisées dans 3 cas (27%) ou localisées au tronc dans 5 cas (45%), aux membres

inférieurs dans 3 cas (27%) ou au visage dans 3 cas (27%). Elles étaient permanentes chez tous les patients avec aggravation progressive dans 3 cas (27%). Un prurit de degré variable était présent dans un quart des cas. Cliniquement, il s'agissait constamment de macules hyperpigmentées, de réticulation indéterminée dans 9 cas sur 11 (81%), linéaire ou mouchetée et de taille variable. L'histologie, décrite dans 8 cas sur 11, était variable et montrait principalement une incontinence pigmentaire dans 7 cas (87%), une dermite de l'interface de degré variable dans 4 cas (50%), une atrophie épidermique dans 3 cas (37,5%), et une hyperpigmentation des kératinocytes basaux dans 2 cas (25%).

Il y avait un cas d'hyperpigmentation généralisée, polymorphe, survenue après 13 cycles de cyclophosphamide dans le cadre d'un syndrome de Sézary (217). Son aspect était polymorphe, moucheté dans le dos et confluent en nappe sur les membres. Il n'y avait pas d'atteinte unguéale ni muqueuse. La pigmentation s'était estompée 7 mois après l'arrêt du cyclophosphamide avec récidive à la reprise d'un protocole de type CHOP (cyclophosphamide, doxorubicine, vincristine, prednisone).

Les 6 autres cas d'hyperpigmentations secondaires aux chimiothérapies concernaient le paclitaxel (seul ou en association), la vincristine, l'idarubicine, la cytarabine, la doxorubicine, la iomustine, le méthotrexate, l'étoposide et l'ifosfamide (en association) (218,219). L'hyperpigmentation était de réticulation indéterminée et linéaire dans 4 cas sur 6 (*Figure 53*), branchée dans un cas (*Figure 54*) ou mixte dans un cas. Elle touchait principalement le tronc et était apparue 2 à 18 semaines après le début de la chimiothérapie. Dans un cas il y avait des lésions inflammatoires et un prurit avant l'apparition de l'hyperpigmentation. L'histologie montrait une incontinence pigmentaire dans 3 cas, une hyperpigmentation des kératinocytes basaux dans 2 cas et une atrophie épidermique dans un cas. Dans un cas il était noté des troubles de maturation kératinocytaire avec des dépôts de mélanine dans la couche cornée. A noter que dans 2 cas pour lesquels aucune biopsie cutanée n'a été réalisé, une analyse en microscopie

confocale a permis d'observer une augmentation de mélanine dans les kératinocytes basaux. Dans 50% des cas, la résolution des lésions était complète 3 à 6 mois après l'arrêt de la chimiothérapie.

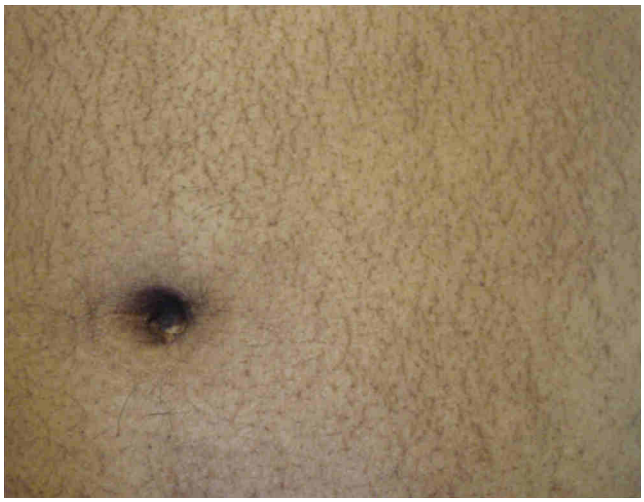

Figure 53 : Hyperpigmentation iatrogène de réticulation indéterminée linéaire.

Hyperpigmentation de réticulation indéterminée linéaire de taille « F-P » de l'abdomen apparue après 2 injections de méthotrexate associé à l'étoposide et l'ifosfamide.
Figure extraite de Necessary CA, et al.« Reticulated hyperpigmentation following chemotherapy for radiation-induced osteosarcoma » (218).

Figure 54 : Hyperpigmentation iatrogène de réticulation branchée.

Hyperpigmentation de réticulation branchée de taille « L-G » du dos après 2 cures de chimiothérapie par carboplatine et paclitaxel pour un cancer de l'ovaire métastatique chez une femme de 76 ans.
Figure extraite de Masson Regnault M, et al. « Chemotherapy-Related Reticulate Hyperpigmentation: A Case Series and Review of the Literature » (219).

Un cas d'hyperpigmentation mouchetée et généralisée associée à l'apparition d'une fragilité cutanée était décrit après la prise de bexarotène dans un contexte de lymphome T cutané en association à des séances de photophérèse et des dermocorticoïdes locaux (182). Une forme silencieuse d'EBS avec pigmentation mouchetée révélée par les effets des rétinoïdes sur les niveaux de kératine épidermique était évoqué après avoir mis en évidence une mutation hétérozygote dans le gène de la kératine 5. A 6 mois, l'hyperpigmentation persistait malgré l'arrêt du bexarotène et l'administration de prednisone per os.

Il y avait 3 cas d'hyperpigmentation secondaire à la prise de diltiazem (220,221). Elle était de réticulation indéterminée d'aspect moucheté et fine et touchait le visage dans les 3 cas. Elle était périfolliculaire dans un cas (*Figure 55*). L'histologie montrait une dermite de l'interface avec incontinence pigmentaire dans les 3 cas, et une atrophie épidermique dans 2 cas. Le délai d'apparition entre le début du traitement et l'apparition des lésions était de 5 à 13 ans. Après arrêt du diltiazem, sa résolution était presque complète en plusieurs mois (>6 mois).

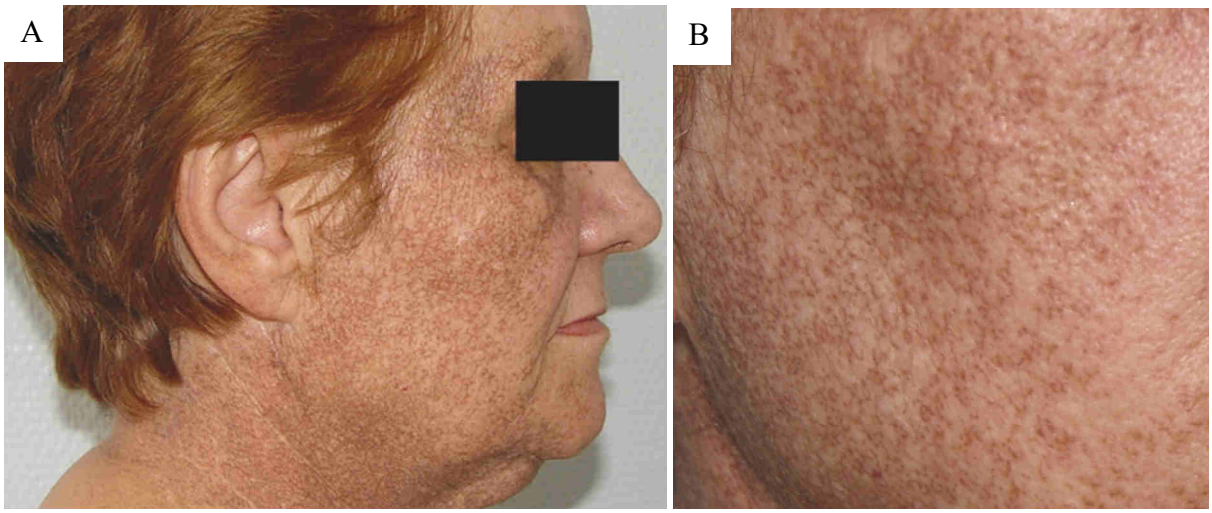

Figure 55 : Hyperpigmentation faciale secondaire à la prise de diltiazem.

A. Hyperpigmentation du visage épargnant les zones centro-faciales. B. Gros plan : macules pigmentées de réticulation périfolliculaire de taille « F-P ».
Figure extraite de Jaka A, et al. « Photodistributed reticulated hyperpigmentation related to diltiazem » (223).

d) Dermatose en terre sèche

Quatre cas de dermatose en terre sèche étaient inclus (222,223). Le ratio H/F était équilibré et égal à 1 et la moyenne d'âge au début des lésions était de 13 ans. Leur distribution était généralisée dans un cas (tronc et membres) et localisée aux joues dans un cas, au cou dans un cas et au pénis dans un cas. Il s'agissait de papules et plaques hyperpigmentées (100%) ou de macules (25%) de réticulation indéterminée (*Figure 56*). L'histologie, disponible seulement dans un cas, montrait une hyperkératose orthokératosique surmontant une couche cornée normale réalisant un aspect « double » de la couche cornée. La coloration au PAS montrait quelques levures au sein de la couche cornée. La disparition des lésions était complète après frottement vigoureux avec de l'alcool à 70°C.

Figure 56 : Hyperpigmentation de réticulation indéterminée dans le cadre d'une dermatose en terre sèche.

Macules et papules pigmentées des bras, de réticulation indéterminée de taille « F-P ».
Figure extraite de Gusdorf L, Cribier B. « Dermatose en terre sèche : aspects anatomo-cliniques » (222).

e) Amylose cutanée primaire dyschromique

Deux cas d'amylose cutanée primaire étaient inclus (224,225). Il s'agissait de 2 garçons qui avaient depuis l'âge de 6 et 8 ans des troubles pigmentaires touchant l'ensemble du corps et épargnant les mains, les pieds et le visage dans un cas. Cliniquement, il s'agissait de macules hyper- et hypopigmentées, parfois atrophiques de réticulation indéterminée de type moucheté ou polymorphe et de taille indéterminable. L'histologie montrait dans les 2 cas des dépôts

amyloïdes amorphes dans le derme papillaire. Dans un cas, il était noté une hyperkératose, une hypergranuleuse et un élargissement des papilles. Dans un des deux cas, il était observé une dysmorphie faciale, l'absence de barbe et de moustache et une atteinte unguéale et muqueuse de l'hyperpigmentation. Aucun antécédent de photosensibilité, de dermatose inflammatoire ou de maladie systémique n'était décrite.

f) Lupus érythémateux discoïde

Il y avait un cas de lupus érythémateux discoïde induit après exposition à la chaleur (« lupus ab igne ») chez une patiente de 60 ans suivie depuis 10 ans pour un lupus érythémateux systémique (226). Il s'agissait d'une plaque atrophique prurigineuse avec une hyperpigmentation périphérique et centrale de réticulation indéterminée du milieu du dos. L'histologie montrait un infiltrat lymphoplasmocytaire périvasculaire en bande sous épidermique avec vacuolisation de la basale, des nécroses kératinocytaires, des bouchons cornés avec parakératose et un épaississement de la membrane basale à la coloration au PAS.

g) Maladie chronique du greffon contre l'hôte

Un cas de maladie du greffon contre l'hôte (GVH) était inclus (227). Il s'agissait d'une femme de 61 ans traitée pour une leucémie lymphoïde chronique depuis 10 ans ayant reçu une greffe allogénique de moelle 18 mois avant de se présenter en consultation pour un érythème non prurigineux du tronc et des bras associé à des ulcérations buccales, un syndrome pseudo-grippal, et des diarrhées. Quelques mois plus tard, cette éruption a évolué vers une hyperpigmentation réticulée généralisée. Il s'agissait de macules hyperpigmentées et de plaques lichénifiées de réticulation indéterminée, polymorphe, mouchetée et confluente, de taille indéterminable. L'analyse histologique montrait un infiltrat lymphocytaire superficiel périvasculaire avec une vacuolisation de la membrane basale, des nécroses kératinocytaires, une incontinence pigmentaire, une hypergranuleuse et une hyperorthokératose.

Tableau 10 : Caractéristiques des principales dermatoses réticulées pigmentées héréditaires.

Causes (nombre de cas)	**Ratio H/F**	**Âge**	**Type de réticulation**	**Taille**	**Lésions élémentaires**	**Distribution**	**Signes associés**	**Histologie des lésions pigmentées**
Maladie de Dowling-Degos (13)	0,3/1	23	RI (100%)	F-P (8-61%) M-I (3-23%) F-I (2-15%)	macules (12-92%) papules (4-31%) pigmentées	plis (12-92%) tronc (9-69%) membres (4-31%) visage (4-31%) région périnéale (3-23%)	comédons, cicatrices déprimées, kystes épidermoïdes (38%)	ND (0) allongement et ramification des crêtes épidermiques (100%), hyperpigmentation basale (100%), infiltrat inflammatoire dermique (5-38%), incontinence pigmentaire (4-31%), acanthose (4-31%), hyperkératose (3-23%), kystes cornés (7- 54%)
Maladie de Galli-Galli (3)	0,3/1	40	RI (100%)	M-I (2-67%) F-P (1-33%)	papules rouges-brunes hyperkératosiques (100%) confluentes (2-67%) macules (1-33%)	cou, tronc(100%) pli axillaire (67%) pli inguinal (33%) face (33%) membres supérieurs (67%) membres inférieurs (33%)	prurit (100%) pseudo-comédons et cicatrices joues (33%)	ND (0) acanthose avec allongement des crêtes épidermiques (3-100%), amincissement suprapapillaire (2-67%), hyperorthokératose (2-67%), acantholyse suprabasale (100%), bouchons cornés (2-67%), hyperpigmentation basale (2-67%), infiltrat lymphocytaire périvasculaire (2-67%)
Acropigmentation réticulée de Kitamura et variante (10)	0/10	10	RI (100%)	F-P (8-80%) M-I (2-20%)	macules pigmentées (100%)	dos des mains (100%) dos des pieds (7-70%) visage (7-70%) tronc (4-40%)	puits palmaires (8-80%)	ND (3-30%) hyperpigmentation des crêtes épidermiques (100%) ; allongement des crêtes épidermiques (7-87%), hyperorthokératose (3-37%) , atrophie de l'épiderme supra-papillaire (1-12%), incontinence pigmentaire (1-12%)

Dyskératose congénitale (7)	7/0	17	RI (5-71%) RM (2-29%)	ID (3-43%) M-I (3-43%) F-P (1)	macules hyperpigmentées (7-100%) macules hypopigmentées (3-43%) atrophie (2-29%)	cou (6-86%) poitrine (6-86%), dos (2-29%), membres inférieurs (5-71%) visage (2-29%) abdomen (1)	dystrophie unguéale (100%) leucoplasie (6-86%) épiphora (4-57%) troubles dentaires (2-29%) hyperhydrose hyperkératose palmaire (2-29%) cytopénie(s) (100%)	ND (5-71%) atrophie épidermique (100%), dermite de l'interface (100%), incontinence pigmentaire (100%), hyperkératose (50%), infiltrat lymphohistiocytaire périvasculaire (50%), fibrose et télangiectasies dans le derme papillaire (50%)
Pigmentation liée à l'X (5)	5/0	4	RI (100%)	ID (4-80%) M-I (1)	macules pigmentées (100%) macules hypopigmentées (2-40%) poïkilodermie (1)	généralisée (100%) visage (3-60%)	sourcils arqués et racine frontale relevée (100%) ; atteinte ophtalmologique (4-80%) ; hypohidrose (4-80%) ; infection des VAS à répétition (100%); retard de croissance (2-40%) ; troubles dentaires(1)	ND (1) hyperkératose (2-50%), acanthose (2-50%), hyperpigmentation basale et incontinence pigmentaire du derme superficiel (4-75%), dépôts d'amyloïde dans le derme papillaire (2-50%), légère infiltration lymphohistiocytaire périvasculaire (2-50%)
Dysplasie ectodermique (4)	3/1	5	RI (100%)	F-P (2-50%) F-I (1) ID (1)	macules pigmentées (100%) macules hypopigmentées (3-75%)	généralisé (3-75%) tronc et pli axillaire (1-25%)	dystrophie unguéale (3-75%) ; alopécie (3-75%) ; retard de croissance (2-50%); dysmorphie faciale (2-50%); xérose (2-50%); perte des dermatoglyphes (2-50%)	ND (2-50%) aucune anomalie (1-50%) incontinence pigmentaire et corps apoptotiques des couches basales (1-50%)
Epidermolyse bulleuse (3)	2/1	nné	RI (2-67%) RM (1-33%)	M-I (2-67%) L-G (1-33%)	macules hyperpigmentées (100%) hypopigmentées (1-33%)	généralisé (2-67%) tronc, plis (1-33%)	ND (3)	ND (3)

RV : réticulation vraie ; RB : réticulation branchée ; RM : réticulation mixte ; RI : réticulation indéterminée ; M-I : cadre intermédiaire (1-5mm) et espace réticulé intermédiaire (3-10mm) ; F-P : cadre fin (<1mm) et espace réticulé petit (<3mm) ; L-I : cadre large (>5mm) et espace réticulé intermédiaire; L-G : cadre large et espace réticulé grand (>10mm);) ; F-I : cadre fin et espace réticulé intermédiaire ; ID : indéterminable ; ND : non disponible

Tableau 11 : Caractéristiques des principales dermatoses réticulées pigmentées acquises.

Causes (nombre de cas)	Ratio H/F	Âge	Type de réticulation	Taille	Lésions élémentaires	Distribution	Signes associés	Histologie
Papillomatose confluente et réticulée de Gougerot-Carteaud [21]	0,75/1	22	RI [18- 86%] RM [2-9%] RB [1-5%]	M-I [19-90%] F-P [1-5%] L-I [1-5%]	macules [11-52%] papules ou plaques [16-76%]	poitrine [15-71%] dos [10-48%] abdomen [7-33%] cou [9-43%] plis [8-38%] membres [4-19%]	obésité (33%)	ND (2-9%) hyperkératose [17-89%], acanthose [14-74%], papillomatose [100%], infiltrat lymphocytaire périvasculaire superficiel [14-74%], hyperpigmentation basale [5-26%], présence de levures [1]
Prurigo Pigmentosa [17]	0,21/1	21	RI [14-82%] RM [3-18%]	M-I [12-71%] L-I [4-23%] L-G [1]	macules [13-76%] papules ou plaques [15-88%] érythémateuses et/ou pigmentées vésicules [5-29%]	dos [14-82%] poitrine [11-65%] cou [12-70%] membre supérieur [4-23%] abdomen [3-18%]	prurit (94%)	ND (0) hyperkératose [3-17%], parakératose [4-23%], nécrose épidermique [5-29%], spongiose [10-59%], acanthose [8-47%], infiltrat lymphocytaire [17-100%], avec neutrophiles [5-29%], dermite de l'interface [8-47%], incontinence pigmentaire [6-35%], exocytose [6-35%]
Hyperpigmentation iatrogène [11]	0,38/1	66	RI [9-81%] RM [1-9%] RB [1-9%]	F-P [5-45%] M-I [4-36%] L-G [1-9%] ID [1-9%]	macules pigmentées [100%]	généralisé [3-27%] tronc [5-45%] membres inférieurs [3-27%] visage [3-27%]	prurit (25%)	ND (3-27%) dermite de l'interface de degré variable [4-50%], incontinence pigmentaire [6-87%], atrophie épidermique [3-37%], hyperpigmentation basale [2-25%], nécroses kératinocytaires [2-25%], kératinocytes atypiques et dépôt de mélanine dans la couche cornée [1-12%]
Dermatose en terre sèche [4]	1/1	13	RI [100%]	F-P [3-75%] M-I [1-25%]	papules et plaques pigmentées [4-100%] macules [1-%]	généralisé [1-25%] cou [1-25%] joues [1-25%] pénis [1-25%]	aucun	ND (75%) hyperorthokératose surmontant une couche cornée normale, PAS: quelques levures au sein de la couche cornée.

RV : réticulation vraie ; RB : réticulation branchée ; RM : réticulation mixte ; RI : réticulation indéterminée ; M-I : cadre intermédiaire (1-5mm) et espace réticulé intermédiaire (3-10mm) ; F-P : cadre fin (<1mm) et espace réticulé petit (<3mm) ; L-I : cadre large (>5mm) et espace réticulé intermédiaire; L-G : cadre large et espace réticulé grand (>10mm);) ; F-I : cadre fin et espace réticulé intermédiaire ; ID : indéterminable ; ND : non disponible

2.2. Lésions inflammatoires pures

Quatre cas de prurigo pigmentosa au stade précoce étaient décrits (206,211,213). Les lésions étaient de réticulation indéterminée, confluente dans la moitié des cas et touchaient le tronc de façon constante. L'histologie montrait principalement une spongiose, une dermite de l'interface, une acanthose variable et une exocytose de neutrophiles.

Un cas de maladie de Galli-Galli avec des lésions inflammatoires pures était décrit (151) (*Figure 41.B*).

2.3. Lésions atrophocicatricielles

Un cas de syndrome de Goltz était inclus (228). Il s'agissait d'une petite fille de 2 ans qui avait dès la naissance des érosions linéaires qui ont guéri en laissant des cicatrices réticulées. Les lésions étaient généralisées (tronc et extrémités). Il s'agissait de macules atrophiques, cicatricielles, hypopigmentées et prurigineuses de réticulation indéterminée (*Figure 57*). L'histologie montrait une atrophie épidermique avec un derme hypoplasique composé de minces faisceaux de collagène avec de la graisse sous-cutanée et des glandes sudorales eccrines dans le derme superficiel, séparés uniquement par de fines fibres de collagène.

Figure 57 : Lésions atrophocicatricielles de réticulation indéterminée dans le cadre d'un syndrome de Goltz.

Macules atrophiques et cicatricielles de réticulation stellaire, de taille « M-I » de l'abdomen.
Figure extraite de Jain A, et al. «A rare multisystem disorder: Goltz syndrome - Case report and brief overview» (123).

Il y avait 4 cas de dermatose érosive et vésiculeuse congénitale avec cicatrices réticulées (229–232). Le ratio H/F était de 1/1 et pour tous les cas les lésions avaient débuté dans la période néonatale par des érosions et des vésicules de distribution généralisée. Les nouveau-nés étaient prématurés dans 50% des cas. Après plusieurs mois à quelques années d'évolution, il s'agissait de macules hypopigmentées atrophiques de réticulation mixte la plupart du temps (75%) (*Figure 58.A*) ou indéterminée de type confluent (25%) (*Figure 58.B*). A la phase aiguë, l'histologie montre une nécrose épidermique, une vésiculation sous-épidermique ou un épiderme érodé avec un infiltrat dermique de neutrophiles ou mixte et aucun signe de vascularite ou de thrombose. Après cicatrisation, on observe une fibrose avec perte de structures eccrines (50 à 100% des cas de la revue) (233). Dans notre revue, un cas était associé à une hyperthermie et une hypohydrose dans les zones de cicatrices, à une cécité et des troubles neurologiques secondaires à une hémorragie intraventriculaire.

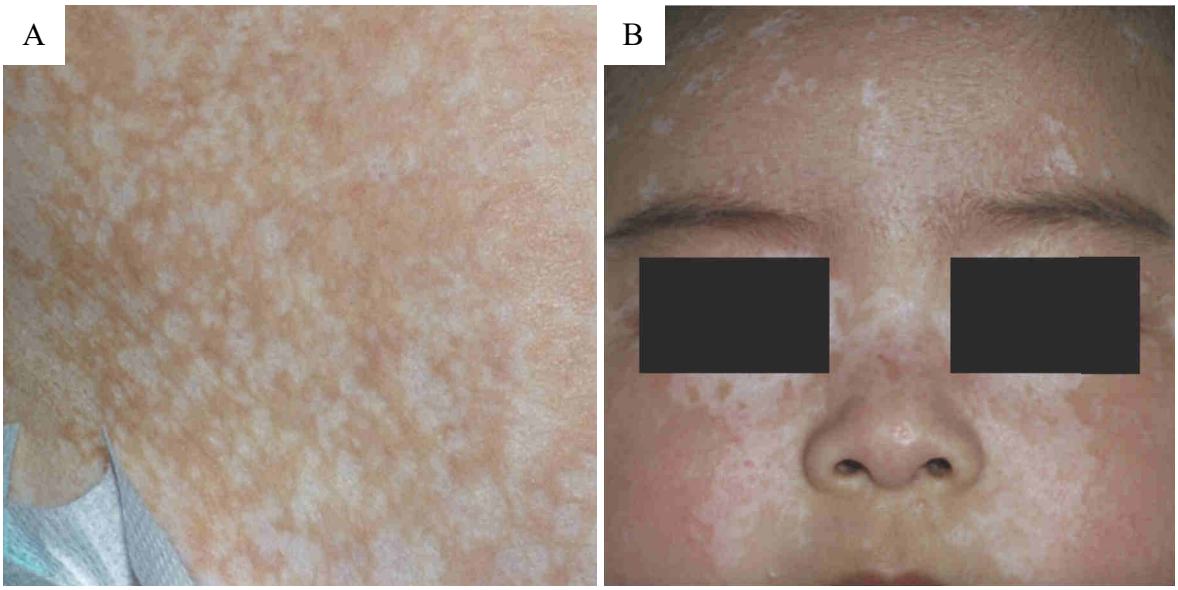

Figure 58 : Lésions atrophocicatricielles dans le cadre d'une dermatose érosive et vésiculeuse congénitale avec cicatrices réticulées.

A. Macules hypopigmentées de réticulation mixte de taille « M-I » de l'abdomen.
Figure extraite de Tlougan BE, et al. « Congenital erosive and vesicular dermatosis with reticulated supple scarring: Unifying clinical features » (231).

B. Macules hypopigmentées de réticulation indéterminée, confluente du visage et de taille indéterminable.
Figure extraite de Ma D-L. « Congenital erosive and vesicular dermatosis healing with reticulated supple scarring with extensive facial involvement » (232).

2.4. Lésions vasculaires télangiectasiques

Deux cas d'hémangiome infantile et un cas de radiodermite étaient inclus (234,235). Ils se manifestaient principalement par des macules érythémateuses ou violacées associées à des télangiectasies arborescentes, de réticulation branchée sur des zones localisées et asymétrique. La réticulation pouvait être liée à l'érythème sous-jacent (*Figure 59.A*) ou aux télangiectasies arborescentes (*Figure 59.B*). Une ulcération étaient présentes dans 2 cas sur 3. Une atrophie était présente dans la radiodermite.

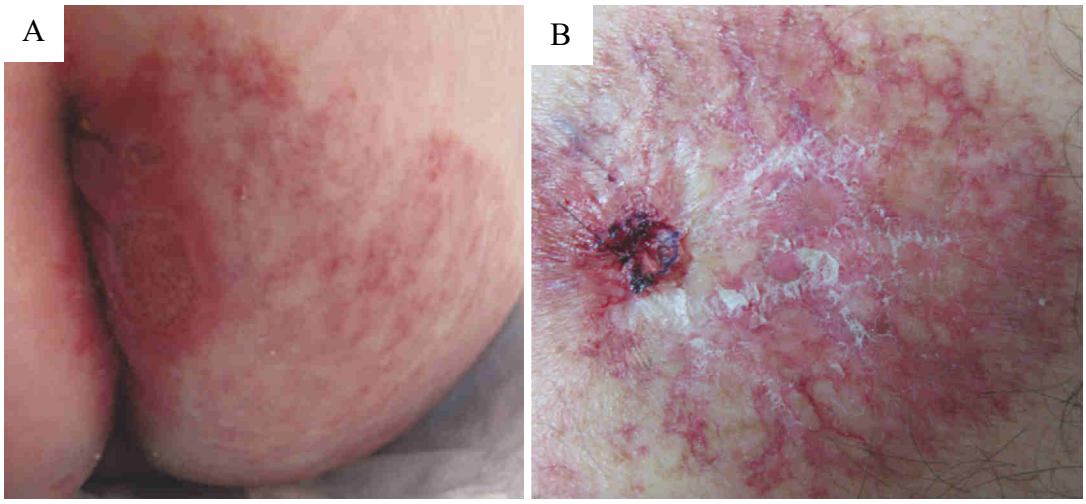

Figure 59 : Réticulation branchée dans le cadre de dermatoses vasculaires télangiectasiques.

A. Érythème de réticulation branchée de taille « M-I » associé à une ulcération dans le cadre d'un hémangiome infantile.
Figure extraite de Martin JM, et al. « Infantile hemangiomas with minimal or arrested growth: A retrospective case series » (234).

B. Télangiectasies arborescentes de taille « F-P » associées à une atrophie et une ulcération dans le cadre d'une radiodermite.
Figure extraite de Spiker A, et al. « Fluoroscopy-Induced Chronic Radiation Dermatitis » (235).

D. Analyse morphologique fine

1. Livedo

Au-delà du type de réticulation et de la taille des mailles, d'autres paramètres ont été recueillis comme le comportement du livedo à la vitropression, la présence d'altérations épidermiques, l'infiltration des lésions, la présence d'une atrophie, d'un érythème sous-jacent ou de télangiectasies et la présence de douleurs locales spontanées ou d'une sensibilité à la palpation

(*Tableaux 12 et 13*). La taille du cadre et de l'espace de réticulation semblait finalement peu discriminative.

Le caractère effaçable ou non à la vitropression du livedo était décrit de façon objective dans seulement 30 cas. Il y avait 13 cas de livedo s'effaçant à la vitropression et 17 cas ne s'effaçant pas à la vitropression. Dans les cas non précisés, nous avons considéré que tout ce qui était décrit comme érythémateux s'effaçait à la vitropression et que tout ce qui était décrit comme pigmenté ne s'effaçait pas à la vitropression. Il y avait ainsi 39 cas de livedo qui s'effaçait à la vitropression et 33 cas qui ne s'effaçait pas à la vitropression. Il restait 50 cas (41%) pour lesquels il était impossible de trancher.

Parmi les cas de livedo ne s'effaçant pas à la vitropression, il y avait 14 cas de livedo érythémato-violacé, dont 8 cas de livedo purpurique (ou purpura rétiforme). Le type de réticulation le plus souvent associé était le livedo branché (11 cas sur 14), principalement lié à des maladies de systèmes impliquant une atteinte vasculaire. Il y avait également 19 cas de livedo hyperpigmenté comportant principalement les livedos de réticulation mixte (11 cas sur 19) en lien avec une dermite des chaufferettes et de réticulation indéterminée (4 cas sur 18) en lien avec les vasculopathies livédoïdes.

Il y avait 55 cas de livedo sans signes cutanés associés et 67 cas de livedo associé à des signes cutanés locaux (altérations épidermiques, infiltration, papules ou nodules, douleurs locales, atrophie, érythème sous-jacent ou télangiectasies). Il y avait plus de livedos ne s'effaçant pas à la vitropression dans le groupe « avec signes cutanés associés ». La réticulation mixte et la réticulation vraie étaient plus représentées dans le groupe « sans signes cutanés associés » alors que la réticulation branchée était plus observée dans le groupe « avec signes cutanés associés ». Les livedos associés à du purpura, des ulcérations, de la nécrose, des papules, des nodules, une infiltration, ou des douleurs locales étaient plus souvent de réticulation branchée et secondaires à des maladies de système impliquant une atteinte vasculaire. Les livedos associés à des bulles,

des érosions ou des desquamations étaient plus souvent de réticulation mixte en lien avec une dermite des chaufferettes. Les livedos associés à une atrophie ou des télangiectasies étaient en lien avec des malformations vasculaires congénitales comme l'hamartome musculaire lisse, la myofibromatose infantile, ou la *cutis marmorata telangiectatica congenita.* Des lésions atrophiques étaient également observées dans les vasculopathies livédoïdes.

Grâce à l'ensemble de ces éléments, nous avons pu identifier plusieurs patrons de livedo.

a. Réticulation vraie

Le livedo de réticulation vraie défini par des mailles régulières et fermées, de distribution généralisée ou localisée aux membres inférieurs de façon symétrique. Il peut être permanent ou fluctuant selon l'orthostatisme ou la température et il ne s'accompagne pas de signes cutanés. Il correspond le plus souvent à des troubles vasomoteurs comme dans un bas débit circulatoire (livedo secondaire à une méningite à *E. coli)* (*Figure 7*) ou comme dans une vasoconstriction artériolaire secondaire à une prise médicamenteuse (amantadine) (*Figure 5.A*).

b. Réticulation branchée

On observait plusieurs patrons de livedo branché, défini par des lignes ramifiées et irrégulières ne formant jamais de mailles complètes :

- le livedo non infiltré à mailles larges (cadre de réticulation > 5mm) et grandes (espace réticulé > 10mm), bleu-violacé, intense sans signes cutanés associés comme dans le syndrome de Sneddon (*Figure 16*) ;
- le livedo branché avec nécrose ou ulcération comme dans l'angioendothéliomatose réactionnelle (*Figure 18*), la vasculopathie livédoïde (*Figure 23*) ou dans le cadre d'un sepsis sévère et d'une mutation du facteur V de Leiden (*Figure 22*) ;
- le livedo branché de type purpura rétiforme comme dans une embolisation iatrogène (*Figure 8.A*), une thrombocytémie essentielle (*Figure 11.A*), une artérite à cellules géantes (*Figure 14*) ou une hyperoxalurie ;

- le livedo branché, plus large au centre évoluant souvent vers la nécrose secondaire aux injections d'acide hyaluronique (*Figure 9.A*), ou à l'administration de gemcitabine (*Figure 17*) ;
- le livedo branché infiltré de taille variable correspondant le plus souvent à des artériolopathies inflammatoires comme la périartérite noueuse (*Figure 12*), le déficit en ADA2, la sarcoïdose systémique (*Figure 15.B*), ou la lèpre lépromateuse (*Figure 20*) ;
- le livedo branché atrophique ou télangiectasique correspondant à des malformations vasculaires comme la *cutis marmorata telangiectatica congenita* ou l'hamartome musculaire lisse (*Figure 24*).

c. Réticulation mixte

On observait plusieurs patrons de livedo de réticulation mixte défini par des mailles complètes mais irrégulières, ou des lignes branchées formant plusieurs fois des mailles complètes, ne correspondant donc pas strictement à une réticulation vraie ni branchée :

- le livedo hyperpigmenté à mailles fermées ou ouvertes, en « roue dentée » correspondant le plus souvent à une dermite des chaufferettes (8 cas sur 12) (*Figure 26.B*). Ce patron était également observé dans le cadre d'une hyperhomocystéinémie (*Figure 28*), de livedo idiopathique (*Figure 27*), ou secondaire à une anesthésie locorégionale (*Figure 31*) ;
- le livedo à mailles fermées et irrégulières, bleu violacé, intense, très ramifié de la maladie des agglutinines froides (*Figure 29*) ;
- le livedo mixte, érythémateux bien limité avec un érythème sous-jacent d'une malformation capillaire (*Figure 32*) ;
- le livedo mixte atrophique comme dans la myofibromatose infantile (*Figure 33*).

d. Réticulation indéterminée

On peut identifier plusieurs patrons de livedo de réticulation indéterminée :

- le patron stellaire et pigmenté de la vasculopathie livédoïde (*Figure 34*) ;
- le patron angulaire comme dans un cas rare de livedo associé à une dermatomyosite (*Figure 35)* ou la thrombocytémie essentielle (*Figure 11*) ;
- le patron confluent du livedo avec évolution vers un purpura fulminans comme dans un sepsis sevère à *Capnocytophaga canimorsus* (*Figure 36*) ;
- le patron tacheté observé dans un cas de phéochromocytome (*Figure 19.B).*

Tableau 12 : Caractéristiques des livedos avec ou sans signes cutanés associés.

	Livedos sans signes cutanés associés	**Livedos avec signes cutanés locaux**
Vitropression		
• positive	18 (33%)	21 (31%)
• négative	14 (25%)	19 (28%)
• ND	23 (42%)	27 (40%)
Réticulation		
• branchée	21 (38%)	37 (55%)
• mixte	23 (42%)	19 (28%)
• vraie	9 (16%)	5 (7%)
• indéterminée	2 (4%)	6 (9%)
Histologie (atteinte vasculaire ou périvasculaire)		
• thrombose	8 (13%)	16 (24%)
• occlusion vasculaire autre	0	12 (18%)
• vascularite	4 (7%)	14 (21%)
• granulomes périvasculaires	1 (2%)	2 (3%)
• corps étranger périvasculaire	1 (2%) (silicone)	1 (1%) (larves)
• prolifération vasculaire	0	5 (7%)
• capillaires dilatés	3 (4%)	8 (12%)
• infiltrat inflammatoire périvasculaire	6 (11%)	12 (18%)
• hémosidérose, extravasation hématies	0	5 (7%)
• ND	33 (60%)	15 (28%)

ND : non disponible

Tableau 13 : Caractéristiques morphologiques et histologiques des livedos associés à des signes cutanés locaux.

Signes cutanés associés (nombre de cas)	**Type de réticulation**	**Causes**	**Histologie**[$]
purpura (rétiforme, pétéchial, fulminans) (10)	RB (8-80%) RM (1-10%) RI (1-10%)	hyperoxalurie (1), artérites à cellules géantes (1), phéochromocytome (1), thrombocytémie essentielle (1), anguillulose maligne (1), embolisation iatrogène (2), périartérite noueuse cutanée (1), infection à *C. canimorsus* (1), vasculopathie livédoïde (1)	ND (2-20%) **thrombose** (4-50%) **; occlusion vasculaire** (3-37%) **:** cristaux de calcium (1), corps étranger (2) ; **vascularite** (1-12%) ; corps étranger interstitiel périvasculaire (1) ; extravasation d'hématies (2)
nécrose, ulcérations (24)	RB (14-58%) RM (4-17%) RI (5-21%) RV (1-4%)	angioendothéliomatose réactionnelle (3), périartérite noueuse cutanée (2), induit par la gemcitabine (2), injection d'acide hyaluronique (2), emboles de cholestérol (1), embolisation iatrogène (1), cryoglobulinémie, sepsis sévère à *P. aeruginosa* (1), hamartome musculaire lisse (1), hyperoxalurie (1), paragangliome métastatique (1), vasculopathie livédoïde (6), dermatomyosite (1), leucémie à cellules NK (1)	ND (3-12%) **thrombose** (8-38%) **; occlusion vasculaire** (4-19%) : cristaux de calcium (1), cholestérol (1), corps étranger (2) ; **vascularite** (2-9%) ; dilatation vasculaire (4-19%) ; infiltrat inflammatoire périvasculaire (5-24%) ; prolifération cellules musculaires lisses (1-5%) ; prolifération vasculaire (3-14%) ; nécrose épidermique (3-14%) ; fibrose dermique (3-14%) ; hémosidérose ou extravasation d'hématies (3-14%)
bulles, érosions, desquamation (10)	RB (1-10%) RM (7-70%) RV (2-20%)	dermite des chaufferettes (7) hyperhomocystéinémie livedo idiopathique	ND (3-30%) **thrombose** (2-29%); prolifération vasculaire (1-14%) ; dilatation capillaire (4-57%) ; cellules endothéliales atypiques (2-29%) ; dermite d'interface (2-29%), hyperpigmentation basale (1-14%) ; incontinence pigmentaire (1-14%); infiltrat lymphocytaire périvasculaire (4-57%) ; atypies et nécroses kératinocytaires (1) ; orthohyperkératose (1), décollement (1), atrophie (2); nécrose épidermique (1), parakératose (1)

papules, nodules, infiltration [14]	RB (10-71%) RM (2-14%) RI (1-7%) RV (1-7%)	périartérite noueuse cutanée (5), vascularite à ANCA (1), panniculite ossifiante (1), lèpre lépromateuse (1), déficit en ADA2 (1), métastases intravasculaires (2), artériopathie oblitérante (1), sarcoïdose systémique (1), dermatomyosite (1)	ND [1-7%] **thrombose** [1-8%] **; vascularite** [7-54%] **; occlusion vasculaire** [2-15%] (cellules tumorales); granulomes périvasculaires [1-8%]; dilatation capillaire [1-8%]; infiltrat inflammatoire périvasculaire [2-15%] ; calcifications vasculaires et panniculite septale [1]
atrophie [6]	RB (1-17%) RM (3-50%) RI (2-33%)	vasculopathie livédoïde (3), hamartome musculaire lisse (1), myofibromatose infantile (1), *cutis marmorata telangiectatica congenita* (1)	ND [2-33%] **thrombose** [1-25%] **;** prolifération cellules musculaires lisses non spécifique [1-25%] ; dilatation vasculaire [2-50%] ; fibrose dermique [2-50%] ; hémosidérose [1-25%]
érythème sous-jacent [2]	RM (2-100%)	syndrome mégalencéphalie-malformation capillaire (2)	ND [2-100%]
télangiectasies [3]	RB (2 -67%) RV (1-33%)	*cutis marmorata telangiectatica congenita,* dermite des chaufferettes, hamartome musculaire lisse	ND [2-67%] prolifération cellules musculaires lisses [1] ; dilatation vasculaire [1]
douleurs locales spontanées ou sensibilité à la palpation [25]	RB (15-60%) RM (7-28%) RI (28%) RV (1-4%)	emboles de cholestérol (2), embolisation iatrogène (1), injection acide hyaluronique (3), gemcitabine (2), thrombocytémie essentielle (2), hyperoxalurie (2), cryoglobulinémie (2), angioendothéliomatose réactionnelle (2), vasculopathie livédoïde (2), artérite à cellules géantes (1), périartérite noueuse cutanée (1), leucémie à cellules NK (1), lupus érythémateux systémique (1), livedo idiopathique (1), dermite des chaufferettes (1)	ND [3-12%] **thrombose** [11-50%] **; occlusion vasculaire** [6-27%] : cristaux de calcium [2], de cholestérol [1], corps étranger [3] ; **vascularite** [2-9%] ; prolifération vasculaire [3-14%] ; dilatation vasculaire [1-4%] ; infiltrat lymphocytaire périvasculaire [3-14%] ; fibrose dermique [2-9%] ;hémosidérose [1-4%]; nécrose épidermique [1-4%]

RV : réticulation vraie ; RB : réticulation branchée ; RM : réticulation mixte ; RI : réticulation indéterminée ; ND : non disponible
[$] : pourcentage parmi les données disponibles

2. Dermatoses réticulées autres que le livedo

Les patrons de réticulation identifiés s'appuyaient moins sur les types de réticulation prédéfinis et plus sur la taille du cadre et de l'espace réticulé. L'arrangement des lésions, leur distribution (généralisée, ptychotropique, acrale), et la présence d'une composante épidermique étaient d'autant plus discriminants. Les *Tableaux 14 à 17* regroupent les dermatoses réticulées pigmentées selon leurs caractéristiques sémiologiques fines.

Il faut tout d'abord différencier les troubles pigmentaires (associé ou non à une phase inflammatoire), les dermatoses atrophocicatricielles, et les dermatoses vasculaires. Puis différents patrons de réticulation ont été identifiés.

- Parmi les troubles pigmentaires :
  - la réticulation large et étroite associant des macules ou des plaques pigmentées ou inflammatoires sur le dos comme dans le prurigo pigmentosa (*Figure 51 et 52*) ;
  - la réticulation hyperkératosique « veloutée », confluente de taille intermédiaire sur le tronc ou les plis comme dans la papillomatose confluente et réticulée de Gougerot-Carteaud (*Figure 50*) ou la réticulation hyperkératosique fine sans arrangement ni distribution évidente de la dermatose en terre sèche (*Figure 56*) ;
  - la réticulation hyperkératosique érythémateuse ou pigmentée et prurigineuse, confluente et ptychotropique de la maladie de Galli-Galli (*Figure 41*) ;
  - la réticulation fine « pseudo-moucheté » acrale comme dans l'acropigmentation réticulée de Kitamura (*Figure 42*), ptychotropique comme dans la maladie de Dowling-Degos (*Figure 40*) ou généralisée de l'épidermolyse bulleuse simple avec pigmentation mouchetée (*Figure 47*) ;
  - la réticulation diffuse et polymorphe avec aspect moucheté parfois associée à une hypopigmentation comme dans la dyskératose congénitale (*Figures 43 et 44*), la pigmentation réticulée liée à l'X (*Figure 45*), les dysplasies ectodermiques (*Figure*

46), la dyschromatose universelle héréditaire (*Figure 48*) ou l'amylose cutanée primaire dyschromique ;

- la réticulation linéaire non blaschkoïde du tronc des causes iatrogènes (chimiothérapie) (*Figures 53 et 54*) ;
- la réticulation linéaire blaschkoïde généralisée de l'hypermélanose naevoïde linéaire et convolutée (*Figure 49*) ;
- la réticulation fine « périfolliculaire » du visage dans les causes iatrogènes (diltiazem) (*Figure 55*), la dermite de contact (*Figure 37)*, le lichen plan pigmentogène (*Figure 39*), ou des membres dans la dyskératose congénitale (*Figure 43*) ;
- la réticulation polygonale comme dans l'érythrodermie congénitale ichtyosiforme non bulleuse (*Figure 38*).

▪ Parmi les autres dermatoses réticulées :

- 10) la réticulation stellaire atrophique et cicatricielle comme dans le syndrome de Goltz (*Figure 57*) ou la dermatose érosive et vésiculeuse congénitale avec cicatrices réticulées (*Figure 58*) ;
- 11) la réticulation arborescente de télangiectasies branchées et fines parfois associées à une atrophie comme dans l'hémangiome infantile ou la radiodermite (*Figure 59.B*).

Tableau 14 : Causes des troubles pigmentaires réticulées palpables.

Érythème ou hyperpigmentation	Hyperpigmentation
Kératose lichénoïde chronique Maladie de Galli-Galli PCRGC Prurigo Pigmentosa	Dermatose en terre sèche Maladie de Dowling-Degos PCRGC Prurigo Pigmentosa

PCRGC : Papillomatose confluente et réticulée de Gougerot-Carteaud

Tableau 15 : Causes des troubles pigmentaires réticulées non palpables.

Hyperpigmentation seule	Hypo- et hyperpigmentation	Hypopigmentation seule	Érythème et hyperpigmentation
Acropigmentation réticulée de Kitamura Dyskératose congénitale Dysplasie ectodermique EBS avec pigmentation mouchetée EBS généralisée sévère Hyperpigmentation iatrogène Hypermélanose naevoïde linéaire et convolutée Lichen plan pigmentogène Maladie de Dowling-Degos Pigmentation réticulée liée à l'X PCRGC Prurigo pigmentosa	Amylose cutanée primaire dyschromique Dyschromatose (syndrome PEHO) Dyschromatose universelle héréditaire Dysplasie ectodermique EBS avec pigmentation mouchetée Dysplasie ectodermique Dyskératose congénitale Maladie du greffon contre l'hôte chronique Pigmentation réticulée liée à l'X Hyperpigmentation réticulée génitale associée à un vitiligo Lupus érythémateux discoïde	Acropigmentation réticulée de Kitamura (variante) Érythrodermie congénitale ichtyosiforme non-bulleuse	Dermite de contact post-inflammatoire

PCRGC : Papillomatose confluente et réticulée de Gougerot-Carteaud ; PEHO : Progressive Encephalopathy, Hypsarrhythmia and Optic atrophy ; EBS : épidermolyse bulleuse simple

Tableau 16 : Causes des troubles pigmentaires réticulées selon leur sous-patron.

Confluent	Pseudo-moucheté	Polymorphe
Acropigmentation réticulée de Kitamura Dermatose en terre sèche Maladie de Dowling-Degos Maladie de Galli-Galli PCRGC	Acropigmentation réticulée de Kitamura Amylose cutanée primaire dyschromique Dyschromatose (syndrome PEHO) Dysplasie ectodermique EBS avec pigmentation mouchetée Hyperpigmentation iatrogène (diltiazem, bexarotène) Maladie de Dowling-Degos Maladie de Galli-Galli Pigmentation réticulée liée à l'X	Amylose cutanée primaire dyschromique Dyschromatose universelle héréditaire Dyskératose congénitale Hyperpigmentation iatrogène Maladie du greffon contre l'hôte chronique Pigmentation réticulée liée à l'X

(suite)

Périfolliculaire	Linéaire	Polygonale
Dermite de contact post-inflammatoire Dyskératose congénitale Hyperpigmentation iatrogène (diltiazem) Lichen plan pigmentaire	Hypermélanose naevoïde linéaire et convolutée (blaschkoïde) Hyperpigmentation iatrogène (chimiothérapies) (non blaschkoïde)	Érythrodermie congénitale ichtyosiforme non-bulleuse

PCRGC : Papillomatose confluente et réticulée de Gougerot-Carteaud ; PEHO : Progressive Encephalopathy, Hypsarrhythmia and Optic atrophy ; EBS : épidermolyse bulleuse simple

Tableau 17 : Causes des troubles pigmentaires réticulées selon leur distribution.

Généralisé	Tronc	Membres
Amylose cutanée primaire dyschromique Dyschromatose universelle héréditaire Dysplasie ectodermique EBS avec pigmentation mouchetée EBS généralisée sévère Hypermélanose naevoïde linéaire et convolutée Hyperpigmentation iatrogène Kératose lichénoïde chronique Maladie de Dowling-Degos Maladie du greffon contre l'hôte chronique Pigmentation réticulée liée à l'X	Amylose cutanée primaire dyschromique Dermatose en terre sèche Dyskératose congénitale Hyperpigmentation iatrogène (chimiothérapie) Lupus érythémateux discoïde Maladie de Dowling-Degos PCRGC Pigmentation réticulée liée à l'X Prurigo Pigmentosa	Acropigmentation réticulée de Kitamura Amylose cutanée primaire dyschromique Dermatose en terre sèche Dyskératose congénitale Érythrodermie congénitale ichtyosiforme non-bulleuse Hyperpigmentation iatrogène (chimiothérapies) Maladie de Dowling-Degos PCRGC

(suite)

Ptychotropique	Acrale	Visage	OGE
Dyschromatose (syndrome PEHO) Dysplasie ectodermique EBS avec pigmentation mouchetée Maladie de Dowling-Degos Maladie de Galli-Galli PCRGC	Acropigmentation réticulée de Kitamura	Acropigmentation réticulée de Kitamura Dermatose en terre sèche Dermite de contact post-inflammatoire Dyskératose congénitale Hyperpigmentation iatrogène (diltiazem) Lichen plan pigmentogène Maladie de Dowling-Degos Pigmentation réticulée liée à l'X	Dermatose en terre sèche Hyperpigmentation réticulée génitale associée à un vitiligo Maladie de Dowling-Degos

OGE : organes génitaux externes ; PCRGC : Papillomatose confluente et réticulée de Gougerot-Carteaud ; PEHO : Progressive Encephalopathy, Hypsarrhythmia and Optic atrophy ; EBS : épidermolyse bulleuse simple

E. Analyse histologique

L'analyse histologique était disponible dans 165 cas sur 241, soit dans 68% des cas. Dans 120 cas sur 165 (72%), il y avait une image histologique associée à la description.

1. Livedo

L'histologie était disponible dans 74 cas (61%) : dans 50% des réticulations vraies, dans 74% des réticulations branchés, dans 48% des réticulations mixtes, et dans 63% des réticulations indéterminés.

Une thrombose était plus souvent observée dans les livedos de réticulation mixte, branchée ou indéterminée.

Une occlusion vasculaire autre ou une vascularite étaient plus observées dans les réticulations branchées.

Un infiltrat lymphocytaire périvasculaire était observé dans 71% des cas de réticulations vraies contre 25%, 20%, et 40% pour les réticulations branchées, mixte et indéterminées (respectivement).

L'histologie était disponible dans 52 cas (78%) des livedos associés à des signes cutanés locaux et dans 22 cas (40%) des livedos sans signes cutanés. Les *Tableaux 12 et 13* résument les caractéristiques histologiques des livedos associés ou non à des signes cutanés.

Une atteinte vasculaire à type de thrombose, d'occlusion ou de vascularite était presque 2 à 3 fois plus observées dans les livedos avec signes cutanés locaux.

Les thromboses ou les occlusions vasculaires étaient plus présentes dans les livedos purpuriques, ulcérés, nécrotiques ou douloureux.

Une vascularite était plus observée en cas de livedo infiltré.

2. Dermatoses réticulées autres que le livedo

Les *Tableaux 10 et 11* résument les caractéristiques histologiques des principales dermatoses réticulées.

Parmi les troubles pigmentaires, l'histologie était disponible dans 87 cas sur 111 (78%) dont 70 cas avec une image histologique associée à la description.

Dans le prurigo pigmentosa, un infiltrat neutrophilique était plus souvent observé lorsque les lésions étaient érythémateuses. Aucune différence histologique n'était mise en évidence entre les différents types de réticulation, les catégories de taille, la nature confluente ou large et étroite de la réticulation.

Dans la papillomatose confluente et réticulée de Gougerot-Carteaud, aucune différence histologique n'était mise en évidence entre les différents types de réticulation, les catégories de taille, la nature confluente ou non, et les lésions élémentaires.

L'analyse histologique de la dermatose en terre sèche, décrite dans seulement un cas, semble se différencier de la papillomatose réticulée de Gougerot-Carteaud par une hyperkératose plus marquée, que la papillomatose ou l'acanthose et sans infiltrat inflammatoire dermique.

Un infiltrat lymphocytaire périvasculaire et une acanthose étaient les principales similitudes histologiques retrouvées entre la papillomatose confluente et réticulée de Gougerot-Carteaud et le prurigo pigmentosa.

Chez les patients atteints de maladie de Dowling-Degos et d'acropigmentation réticulée de Kitamura, une hyperkératose et une incontinence pigmentaire étaient plus observées dans les cas avec patron confluent que non confluent. En effet, l'hyperkératose et l'incontinence étaient présentes dans 5 cas sur 12 et 5 cas sur 12, respectivement dans le groupe confluent *versus* 1 cas sur 11 et 0 cas sur 11, respectivement, dans le groupe non confluent. Un allongement et une hyperpigmentation des crêtes épidermiques étaient constamment observés pour ces 2 entités à réticulation fine « pseudo-mouchetée ».

Concernant le patron de réticulation diffus et polymorphe parfois moucheté et associé à une hypopigmentation, l'histologie était décrite dans seulement 53% des cas chez les patients atteints de dyskératose congénitale, de pigmentation réticulée liée à l'X, de dysplasies ectodermiques, ou de dyschromatose universelle héréditaire. L'incontinence pigmentaire était présente dans 7 cas sur 9 soit 100% des cas où l'histologie était disponible.

L'analyse histologique des hyperpigmentations iatrogènes linéaires montrait principalement une hyperpigmentation de la basale et une incontinence pigmentaire. Celle des hyperpigmentations fines du visage montrait une atrophie épidermique, une dermite d'interface et une incontinence pigmentaire.

Parmi les 6 cas de réticulation fine périfolliculaire, 3 cas n'avaient pas de description histologique et 3 cas (un cas de dyskératose congénitale, un cas d'hyperpigmentation secondaire au diltiazem et un cas de lichen plan pigmentogène) avaient une analyse histologique montrant une atrophie épidermique, une dermite de l'interface et une incontinence pigmentaire.

Parmi les dermatoses réticulées atrophocicatricielles, dans seulement 3 cas sur 6 l'analyse histologique était renseignée. Elle montrait une atrophie épidermique dans 2 cas, une fibrose dans les 2 cas de dermatose érosive avec cicatrices réticulées, et une hypoplasie du derme dans le Syndrome de Goltz.

Concernant les dermatoses vasculaires, l'histologie était disponible seulement dans le cas de la radiodermite et montrait une dilatation des vaisseaux superficiels, des faisceaux de collagène épaissis et sclérosés, et une perte des structures annexielles.

IV. Discussion

Nous avons inclus et analysé 241 cas de dermatoses réticulées rapportés dans la littérature. Ils ont ensuite été classés selon les types de réticulation et les tailles prédéfinis et nous avons pu identifier différents patrons de réticulation. Nous avons choisi de traiter à part les livedos puisqu'ils répondent à une définition sémiologique claire et correspondent à un cadre nosologique à part entière (cf. « Introduction »).

Il y avait 122 cas de livedos et 119 cas de dermatoses réticulées autres. Parmi les dermatoses réticulées autres, il y avait 111 cas de pigmentations réticulées, 5 cas de lésions atrophocicatricielles, et 3 cas de lésions télangiectasiques. Nous avons inclus parmi les pigmentation réticulées, les 5 cas de lésions inflammatoires pures que composaient le prurigo pigmentosa et la maladie de Galli-Galli qui sont également deux dermatoses pigmentées.

La moyenne d'âge au début des lésions était de 43 ans pour les livedos, contre 24 ans pour les pigmentations réticulées. Le seul fait que les livedos soient plus souvent acquis que les pigmentations réticulées ne suffit pas à expliquer cette différence. En effet, en ne tenant compte que des formes acquises, l'âge moyen du début des lésions était de 46 ans pour les livedos contre 31 ans pour les pigmentations réticulées avec une médiane multipliée par 2 (49 ans vs. 22 ans).

Il existait une prédominance féminine et le ratio homme/femme était relativement équilibré entre les livedos (0,8) et les autres dermatoses réticulées (0,7).

Le phototype du patient n'était pas toujours précisé et devait être estimé à l'aide des photographies ; ainsi dans 12% des cas, il ne pouvait être évalué. Il y avait seulement 14% de patients au phototype foncé dans les cas de livedos contre 55% dans les dermatoses réticulées autres. Une des raisons pourrait être que les lésions érythémato-violacées comme le livedo soient moins visibles sur peau foncée, donc sous-diagnostiquées. On peut également évoquer la présence de séquelles pigmentées plus communes sur peau foncée (236) ou une consanguinité

plus fréquente dans certaines ethnies de phototype foncé rendant les dermatoses héréditaires plus fréquentes que chez les personnes de phototype clair.

Les principales causes de réticulation vraie, branchée et mixte appartenaient au cadre nosologique des livedos tandis que la réticulation indéterminée était plus observée dans les autres dermatoses réticulées. Ceci peut être expliqué par le fait que nous nous sommes intuitivement appuyés sur les aspects morphologiques des livedos pour prédéfinir les types de réticulation puisque le livedo est l'exemple type de la réticulation.

A. Livedos

1. Causes et diagnostics différentiels

Selon la définition sémiologique décrite dans la partie « matériel et méthodes », nous avons inclus parmi les causes de livedos, 24 cas de dermite des chaufferettes, 2 cas de malformation capillaire, 2 cas d'hamartome musculaire lisse, un cas de *cutis marmorata telangiectatica congenita,* un cas de dysplasie fibromusculaire artérielle et un cas de myofibromatose infantile. A posteriori, la classification de ces entités nosologiques au sein des livedos peut être discutée d'autant plus que toutes ne nécessitent pas le même raisonnement diagnostique que les livedos. S'il est évident que la dermite des chaufferettes, les malformations capillaires et les hamartomes musculaires lisses sont des diagnostics différentiels des livedos, cela l'est moins pour les 3 autres entités. La *cutis marmorata telangiectatica congenita* est considérée, dans le « Bolognia » et le « Rook » (10) comme une cause de livedo congénital alors qu'elle est considérée comme un diagnostic différentiel dans le Précis de dermatologie et le « Fitzpatrick » (6). La dysplasie fibromusculaire artérielle est une artériopathie non athérosclérose et non inflammatoire touchant les artères de moyens calibres et rarement responsable d'une atteinte cutanée (99). Sa place au sein des causes de livedos semble justifiée. Enfin, la myofibromatose infantile, tout comme la *cutis marmorata telangiectatica congenita* est associée à une atrophie

et semble être liée à une malformation vasculaire (129). Cependant, toutes ces entités impliquent une atteinte vasculaire expliquant leur aspect morphologique de livedo.

Après avoir identifié les patrons de réticulation, nous avons pu remettre en question certains diagnostics évoqués par les auteurs.

Le livedo réticulé décrit dans le cadre d'un phéochromocytome par *Buckley et al*. (*Figure 18.B*) (84) d'aspect plutôt tacheté semble correspondre à des taches de Bier et non à un livedo.

Trois cas de livedo dont le cadre nosologique n'était pas clairement défini par les auteurs peuvent a posteriori faire évoquer le diagnostic de dermite des chaufferettes.

Un cas de livedo idiopathique dans un contexte d'hyperIgM polyclonale (118). Les lésions dessinaient un patron de type « roue dentée ». Les lésions étaient bien limitées à la face interne des cuisses, mais touchaient également le dos des mains et étaient symétriques. La patiente n'avait rapporté aucune exposition à des radiations infra-rouges après un interrogatoire répété. L'histologie était compatible avec une dermite des chaufferettes, en dehors de potentiels thrombi décrits dans les capillaires.

Un cas de livedo idiopathique associé à des symptômes neurologiques périphériques (*Figure 27*). Le livedo était en « roue dentée » et localisé au côté gauche du tronc mais sensible à la palpation. L'histologie des biopsies cutanées du cadre et de l'espace réticulé montrait seulement un infiltrat lymphocytaire périvasculaire superficiel sans autre anomalie et le bilan immunologique était négatif. Aucune donnée de l'interrogatoire n'était disponible concernant une éventuelle exposition à une source de chaleur.

Un cas de livedo associé à une hyperhomocystéinémie (Figure 28). La bonne limitation des lésions à la face antérieure des jambes, l'aspect rouge-brun du livedo associé à des altérations épidermiques (croûtes et desquamation) et surtout le patron en « roue dentée » font discuter la possibilité d'une dermite des chaufferettes. Aucune donnée de l'interrogatoire n'était disponible concernant une éventuelle exposition et aucune biopsie cutanée n'a été réalisée.

Cependant, l'amélioration par l'aspirine et les antécédents de fausses couches multiples doivent faire éliminer toute autre pathologie thrombo-occlusive.

Parmi les livedos, la réticulation vraie ne représentait que 12% contre 48% pour la réticulation branchée. Nous pouvons discuter ici d'un biais de publication. En effet, la plupart des cas cliniques faisant l'objet de publications sont des cas de livedos s'intégrant dans des maladies systémiques et sont donc le plus souvent des cas de livedo ramifié. Les livedos physiologiques ou idiopathiques, le plus souvent réticulé, ne sont que très peu publiés.

2. Analyse morphologique

Les livedos de réticulation vraie étaient principalement généralisés ou localisés aux membres inférieurs et symétriques. Les livedos branchés et indéterminés étaient plus souvent localisés et touchaient principalement les membres inférieurs de façon asymétrique. Ces résultats confortent l'analogie qui peut être faite entre les livedos de réticulation vraie et branchée de notre revue avec les livedos réticulés et ramifiés décrits dans les ouvrages de référence (6,9). Le livedo réticulé est ainsi le plus souvent secondaire à une anomalie diffuse de la circulation sanguine comme des troubles vasomoteurs. Le livedo ramifié quant à lui est le plus souvent secondaire à une anomalie focale de la microvascularisation cutanée bien que cela puisse rentrer dans le cadre d'une maladie systémique (ex : syndrome de Sneddon).

Les livedos mixtes étaient le plus souvent localisés aux membres inférieurs ou au tronc sans franche prédominance pour le caractère symétrique ou asymétrique. Après avoir éliminé la dermite des chaufferettes, un livedo de réticulation mixte devrait probablement être interprété comme un livedo branché.

Le caractère fixe ou fluctuant du livedo était peu décrit dans les articles dans cette revue ne permettant aucune interprétation. Dans les ouvrages de référence, il est reconnu que le livedo réticulé est le plus souvent transitoire et fluctuant, aggravé par le froid et l'orthostatisme et

s'atténue voire disparait lors du réchauffement. Le livedo ramifié peut fluctuer selon la température ambiante et l'orthostatisme mais jamais disparaitre (6,9,237).

Presque deux tiers des livedos se manifestaient par un cadre large et un espace réticulé grand. Le seul critère de la taille des mailles semblait ainsi peu discriminatif. Cependant, nos catégories de taille prédéfinies ne permettaient pas de différencier les livedos avec un cadre de réticulation (épaisseur des mailles) > 5 mm et <10 mm de ceux avec un cadre > 10 mm. Or, il semblerait que dans certains livedos pathologiques comme dans le syndrome de Sneddon (*Figure 16*), l'épaisseur des mailles soit supra-centimétrique (238).

De plus, dans une même pathologie, il pouvait être observé une différence de taille du cadre et de l'espace réticulé selon la topographie du livedo. En effet, on observe, chez une patiente atteinte d'un syndrome de Sneddon (*Figure 16*), que les mailles des membres supérieurs sont plus petites et moins larges que celles de la région glutéale et lombaire, tandis que chez une patiente atteinte d'une maladie des agglutinines froides les mailles des jambes sont plus larges et plus grandes que celles du dos (*Figure 29*). Comme évoqué dans l'introduction, ces différences de taille dans une même pathologie pourraient être liées au calibre et à l'emplacement des vaisseaux atteints, dépendant ainsi de l'architecture de la microvascularisation de la zone atteinte et du type de vaisseaux touchés par la maladie (11).

Selon le Précis de dermatologie, le livedo réticulé est un érythème qui blanchi à la vitropression tandis que le livedo ramifié peut ne pas s'effacer à la vitropression. Notre revue de la littérature semble conforter ce point : presque tous les livedos érythémato-violacés ne s'effaçant pas à la vitropression étaient secondaires à une maladie systémique. Cependant, le manque de donnée sur le caractère effaçable ou non à la vitropression dans cette revue est probablement le reflet de son manque d'intérêt en pratique. Effectivement, par expérience, en dehors des livedos purpuriques qu'il est facile et nécessaire de reconnaitre, tous les livedos semblent s'effacer après une vitropression plus ou moins longue.

Les lésions livédoïdes hyperpigmentés étaient secondaires à une dermite des chaufferettes ou à une vasculopathie livédoïde. L'analyse morphologique et la topographie des lésions permettent alors de s'orienter facilement vers l'une ou l'autre entité.

Lorsque le livedo est associé à des signes cutanés locaux, ceux-ci devraient avoir plus d'importance que le type de réticulation en lui-même lors de l'orientation diagnostique.

Enfin, les patrons stellaire et angulaire des livedos peuvent être considérés comme un livedo branché et bénéficier du même raisonnement diagnostique puisqu'ils semblent correspondre aux mêmes orientations étiologiques.

Le *Tableau 18* résume les caractéristiques sémiologiques du livedo réticulé et ramifié.

3. Histologie et mécanismes sous-jacents

Des biopsies cutanés étaient plus souvent réalisées en cas de livedos de réticulation branchée et indéterminée, et en cas de signes cutanés locaux. Ceci renforce le fait que le livedo branché, ulcéré, nécrotique ou purpurique est bien considéré comme pathologique dans les esprits des cliniciens et qu'il doit toujours faire rechercher une cause systémique.

Nos résultats montrent que les thromboses ou les occlusions vasculaires étaient plus présentes dans les livedos purpuriques, ulcérés, nécrotiques ou douloureux, ce qui est largement documenté dans la littérature tout comme le fait qu'une vascularite, notamment de type périartérite noueuse, était plus observée en cas de livedo infiltré (6).

B. Troubles pigmentaires réticulés

1. Causes et diagnostics différentiels

Les troubles pigmentaires associés ou non à des lésions inflammatoires étaient les plus représentés et méritent une attention particulière.

Les principales dermatoses réticulées pigmentées héréditaires étaient la maladie de Dowling-Degos, la maladie de Galli-Galli, l'acropigmentation réticulée de Kitamura et variante, la

dyskératose congénitale, la pigmentation liée à l'X, les dysplasies ectodermiques et l'épidermolyse bulleuse simple. Les principales dermatoses réticulées pigmentées acquises étaient la papillomatose réticulée de Gougerot-Carteaud, le prurigo pigmentosa, la dermite des chaufferettes, l'hyperpigmentation iatrogène et la dermatose en terre sèche.

Il y avait un cas d'hyperpigmentation iatrogène de réticulation branchée du dos (*Figure 54*) dont l'aspect pouvait faire évoquer un eczéma craquelé, et ce d'autant plus qu'il s'agissait du seul cas pour lequel il était décrit des lésions précessives à type d'inflammation et de prurit. Aucune donnée histologique n'était disponible pour appuyer notre hypothèse mais l'analyse en microscopie confocale montrait une augmentation de la pigmentation des kératinocytes basaux ce qui va plutôt à l'encontre du diagnostic d'eczéma dont la pigmentation serait plutôt liée à une incontinence pigmentaire (236).

Bien que cette revue ne soit pas exhaustive (cf. partie 3 : limites), elle reflète les principaux troubles pigmentaires considérés comme réticulés décrits dans l'introduction (*Tableau 2*).

2. Analyse morphologique

La réticulation était majoritairement de type indéterminée et de taille « F-P » ou « M-I ». Au contraire des livedos, le type de réticulation était moins discriminant que la taille des lésions, leur arrangement, leur distribution et l'éventuelle altération de la surface cutanée.

Nous avons identifié différents « sous-patrons » de réticulation : confluent, pseudo-moucheté, périfolliculaire, linéaire, polygonale, et polymorphe.

Le patron « pseudo-moucheté » faisait référence à des macules millimétriques plus ou moins proches les unes des autres. En théorie, il semble important de différencier les lésions mouchetées des lésions réticulées. En pratique, il était parfois très difficile de distinguer les macules réticulées fines, des macules rondes mouchetées a fortiori lorsque l'arrangement confluent de lésions mouchetées donnait un aspect réticulé (ex : *Figures 42 et 46*). Cependant, dans certains cas, il était possible d'observer que les macules fines réalisaient un angle, un « zig-

zag » ou une étoile donnant ainsi l'aspect réticulé (ex : maladie de Dowling-Degos, *Figure 40* ou EBS avec pigmentation mouchetée, *Figure 47*).

De la même façon, il est légitime de se demander pourquoi les dermatoses linéaires figurent dans cette revue et comment une dermatose linéaire peut être également réticulée. En pratique, les lésions peuvent être linéaires et réticulées (ex : hyperpigmentation iatrogène, *Figure 53*), ou avoir une distribution linéaire globale et focalement un aspect réticulé (ex : hypermélanose naevoïde linéaire et convolutée, *Figure 49*). Par ailleurs, il est possible qu'une entité nosologique puisse se manifester par des lésions réticulées chez un patient et des lésions linéaires chez un autre patient comme dans la dysplasie ectodermique, ou la pigmentation réticulée liée à l'X chez la fille liée au phénomène de lyonization (23). Nous pouvons cependant choisir d'écarter les troubles pigmentaires caractérisés par leur linéarité et de les considérer comme un diagnostic différentiel des pigmentations réticulées (*Tableau 19*).

3. Histologie et mécanismes sous-jacents

L'histologie était disponible dans 78% des cas des troubles pigmentaires. Cependant, les descriptions histologiques des articles étaient parfois pauvres, et pouvait être erronées du fait de la variabilité inter-lecteurs. De plus, les images histologiques n'étaient pas toujours de bonne qualité et interprétables.

Le *Tableau 20* résume les principales dermatoses pigmentées réticulées selon leurs caractéristiques histologiques principales en lien avec la pigmentation.

Au sein d'une même entité parmi les plus représentées, il ne semblait y avoir aucune différence histologique entre les différents types de réticulation, les catégories de taille, l'arrangement ou la distribution des lésions.

Quelques similitudes étaient observées sur le plan histologique.

L'analyse histologique de la dermatose en terre sèche et de la papillomatose confluente et réticulée de Gougerot-Carteaud montrait une hyperorthokératose, une acanthose et une

papillomatose. En effet bien qu'elle ne soit pas décrite dans cette revue, il peut être observé une acanthose et une papillomatose dans la dermatose en terre sèche (239). Cependant, l'*acanthosis nigricans* qui n'a pas d'aspect réticulé a une histologie similaire à la papillomatose confluente et réticulée de Gougerot-Carteaud (240).

Un infiltrat lymphocytaire périvasculaire et une acanthose étaient observée dans la papillomatose confluente et réticulée de Gougerot-Carteaud et le prurigo pigmentosa mais le manque de spécificité de ces 2 atteintes histologiques ne permet aucune conclusion.

Chez les patients atteints de maladie de Dowling-Degos et d'acropigmentation réticulée de Kitamura, une hyperkératose et une incontinence pigmentaire étaient plus observées en cas de patron confluent laissant penser qu'ils pourraient jouer un rôle dans l'arrangement confluent des lésions. Par ailleurs, un allongement et une hyperpigmentation des crêtes épidermiques étaient constamment observés dans ces 2 entités. Celles-ci ayant une hyperpigmentation de réticulation fine similaire, il est possible que ces anomalies histologiques jouent un rôle important dans la morphologie de ces 2 entités et qu'elles pourraient contribuer à la réticulation.

L'épidermolyse bulleuse avec pigmentation mouchetée (EBS-MP) a un patron sémiologique similaire à l'acropigmentation réticulée de Kitamura et à la maladie de Dowling-Degos. Elle est liée à une mutation du gène de la kératine 5 ou de la kératine 14. *Uttam et al*, proposait que la perturbation de la cytoarchitecture de la kératine induite par les mutations génétiques pouvait altérer la distribution des granules de mélanine et des organites dans les kératinocytes et ainsi expliquer le patron « moucheté » de l'hyperpigmentation dans l'EBS-MP (241). Ce mécanisme a également été évoqué plus tard dans la maladie de Dowling-Degos causée également par une mutation de la kératine 5 (242). L'acropigmentation réticulée de Kitamura est causée par une perte de fonction du gène ADAM10 codant pour une métalloprotéinase qui active la signalisation Notch (243) et qui pourrait également être impliquée dans la distribution et le transport des mélanosomes dans les kératinocytes (158,162).

Enfin, une atrophie épidermique, une dermite de l'interface et une incontinence pigmentaire étaient observées dans la réticulation périfolliculaire. Ce patron a déjà été décrit notamment en dermoscopie. On le trouve particulièrement sur le visage où les appareils pilosébacés sont plus développés qu'ailleurs et forment de véritables trous étant régulièrement espacées. Le cadre de la réticulation correspondant en lui-même la pigmentation et l'espace réticulé correspondant à l'espace laissé libre par le follicule pilosébacé. Il est mieux décrit en dermoscopie car le cadre est fin et l'espace réticulé est petit mais il reste visible macroscopiquement (17). Cependant, ce patron existe aussi sur les membres, notamment dans la dyskératose congénitale et un des auteurs suggèrent que la cause du patron réticulé de l'hyperpigmentation dans la dyskératose congénitale est liée à l'atrophie de l'épiderme, l'hyperplasie des capillaires et le dépôt de pigment mélanique à proximité des vaisseaux (165). La lecture des photographies histologiques des autres dermatoses pigmentées réticulées de cette revue ainsi que celles des ouvrages de référence en dermatopathologie, n'a pas mis en évidence de franche distribution périvasculaire des dépôts de mélanine permettant d'appuyer cette hypothèse (244,245).

Ainsi, les mécanismes qui sous-tendent la réticulation des troubles pigmentaires restent difficiles à mettre en évidence et des études anatomopathologiques précises et ciblées sur les zones réticulées et non réticulées pourraient peut-être permettre d'aider à mieux les comprendre.

C. Autres dermatoses réticulées

Les dermatoses réticulées autres que les livedos et les troubles pigmentaires comprenaient des lésions inflammatoires pures, des lésions atrophocicatricielles, et des lésions télangiectasiques. Les dermatoses vasculaires télangiectasiques comprenaient l'hémangiome infantile et la radiodermite. On peut, a posteriori, y inclure les malformations vasculaires réticulées avec aspect de livedo décrites ci-dessus.

Les dermatoses atrophiques et cicatricielles étaient représentées par le syndrome de Goltz ou la dermatose érosive et vésiculeuse congénitale avec cicatrices réticulées. On peut également citer l'épidermolyse bulleuse simple généralisé sévère qui était responsable de lésions hyperpigmentées et cicatricielles (181) et l'atrophie blanche (94). Non présente dans cette revue, la dermatoporose peut également être responsable de lésions atrophiques et cicatricielles stellaires (246).

Les dermatoses inflammatoires de cette revue étaient des entités pouvant comporter des séquelles pigmentaires (prurigo pigmentosa, maladie de Galli-Galli). La kératose lichénoïde chronique peut également être considérée comme une dermatose inflammatoire avec hyperpigmentation. Il y avait un cas de dermite de contact allergique du visage associant des lésions érythémateuses et pigmentées péri-orales (*Figure 37*) (133). Bien que les auteurs ne l'évoquait pas, une mélanose de Riehl peut être discutée puisque celle-ci est définie par une dermite de contact pigmentée (247,248). Une ochronose secondaire à l'hydroquinone associée et potentialisée par la dermatite de contact était évoqué par les auteurs mais aucune donnée histologique n'était disponible pour confirmer ou infirmer ces diagnostics.

Nous proposons d'isoler nosologiquement une catégorie spécifique : les troubles réticulés de la kératinisation. Ils sont définis par une atteinte de la différenciation épidermique impliquant les phénomènes moléculaires, biochimiques et morphologiques qui transforment la cellule souche de l'épiderme en une cellule cornée. Cette catégorie est une catégorie « transversale » impliquant principalement certains troubles pigmentaires réticulés mais également des dermatoses inflammatoires (eczéma craquelé) ou atrophocicatricielles (épidermolyse bulleuse simple généralisée sévère). Ainsi toute dermatose réticulée impliquant une kératinopathie ou d'autres protéines nécessaires au processus de kératinisation peut être classée en trouble réticulé de la kératinisation (*Tableau 21*).

D. Limites

Une des limites de ce travail est probablement le manque de reproductibilité pour classer les photographies selon le type de réticulation et selon la taille du cadre et de l'espace réticulé. Nous avons essayé de diminuer ce risque en définissant de manière opérationnelle les types de réticulation et les catégories de taille. Cependant, il n'était pas toujours évident, malgré les définitions précises décrites dans la partie « matériel et méthode » de trancher et de classer avec certitude chaque photographie. Il existait parfois plusieurs types de réticulation chez un même patient (ex : *Figure 23*) ou, comme mentionné ci-dessus, différentes tailles rendant la classification difficile. Les tailles du cadre et de l'espace de réticulation étaient souvent difficiles à estimer par le manque de repère corporel et/ou l'absence de mesures précises des lésions dans la description. Lorsque les lésions ne dessinaient pas de vrai réseau, notamment dans les réticulations de type indéterminé, le cadre et l'espace de réticulation étaient parfois difficiles à définir (ex : *Figure 45 ; Figure 58.B*).

De plus, cette revue n'est pas une revue systématique de la littérature et beaucoup de dermatoses réticulées n'y sont pas décrites. En effet, 198 articles ont été exclus dont 36 articles pour lesquels les lésions n'étaient pas jugées comme réticulées, 31 articles pour lesquels la description n'était pas adéquate, 8 qui n'étaient pas accessibles et 6 pour lesquels les photographies n'étaient pas exploitables et. Parmi eux se trouvait, par exemple, des cas de carence en vitamine B12 (249), de mélanose de Riehl (250) ou de mélasma qui sont des dermatoses décrites comme pouvant être réticulées (248,251).

Les poïkilodermies n'étaient pas représentées dans cette revue et il aurait probablement fallu intégrer d'autres mots clés dans la base de données PUBMED-MEDLINE afin de trouver des articles les concernant. Dans seulement un cas de pigmentation réticulée liée à l'X, une poïkilodermie était décrite.

De même, il y avait peu de dermatoses inflammatoires réticulées comme la mucinose érythémateuse réticulée ou l'eczéma craquelé.

Du fait de la non-exhaustivité de cette revue, et à cause des biais de publication, il est évident que la fréquence des pathologies dans cette revue n'était pas représentative.

Ainsi devant des lésions réticulées, 5 grands cadres nosologiques sont à différencier : les livedos, les dermatoses vasculaires autres, les troubles pigmentaires, les dermatoses atrophiques et cicatricielles et les dermatoses inflammatoires. Une catégorie spécifique peut-être isolée nosologiquement : les troubles réticulées de la kératinisation.

L'étude sémiologique fine des livedos et des troubles pigmentaires permet de reconnaitre différents patrons de réticulation conduisant à orienter le diagnostic étiologique.

Le livedo se divise principalement en 2 types sémiologiques qu'il est indispensable de distinguer (*Tableau 18*).

Les troubles pigmentaires réticulés se distinguent principalement selon leur caractère héréditaire et acquis en séparant les poïkilodermies qui sont facilement reconnaissables, puis selon leur distribution et la présence d'altération de surface.

Les figures 60, 61 et 62 proposent un algorithme diagnostique face aux dermatoses réticulées, et plus particulièrement face à un livedo et à un trouble pigmentaire.

Tableau 18 : Caractéristiques sémiologiques du livedo réticulé et ramifié.

D'après le « Fitzpatrick » (237).

	Livedo réticulé	Livedo ramifié
Type de réticulation	vraie et régulière, mailles fermées épaisseur des mailles < 1cm taille des mailles stable	branchée, mixte, angulaire, stellaire, ou irrégulière, mailles ouvertes épaisseur des mailles < 1cm ou > 1cm taille des mailles variable
Distribution	symétrique diffus, membres inférieurs et supérieurs voir tronc	asymétrique localisé ou diffus
Blanchiment à la vitropression	complète	complète, partielle ou nulle (purpura)
Lésions cutanées locales associées	aucune	purpura, nécrose, ulcération, papules, nodules
Symptômes	asymptomatique	douleurs ; symptômes associés à la maladie causale
Facteurs aggravants/ atténuants	aggravé par le froid et l'orthostatisme atténué voir résolu par le réchauffement	aggravé par le froid et l'orthostatisme pas de résolution complète
Mécanismes / causes (cf. Figure 61)	- bénin (physiologique, idiopathique) - troubles vasomoteurs (médicamenteux (amantadine))	- pathologique

Tableau 19 : Causes de troubles pigmentaires linéaires.

D'après le « Bolognia» et le « Guide de l'examen clinique et du diagnostic en dermatologie » (18,252).

Pigmentations blaschkolinéaires	- Hypermélanose naevoïde linéaire et convolutée - Incontinentia pigmenti - Syndrome de McCune-Albright - Atrophodermie linéaire de Moulin - Dysplasie ectodermique liée à l'X (chez la fille) - Pigmentation réticulée liée à l'X (chez la fille) - Naevus épidermique verruqueux - Chimérisme - Séquelles pigmentées de dermatoses inflammatoires blaschkolinéaires : blaschkite, lichen, psoriasis)
Autres pigmentations linéaires	- Lignes de démarcation pigmentaire - Séquelles pigmentées de dermatoses linéaires exogènes (phytophotodermatose) ou endogènes (lymphangite, thrombose veineuse superficielle, zona) - Hyperpigmentations flagellées : toxique (bléomycine, champignon shiitaké), dermatomyosite, maladie de Still

Tableau 20 : Principaux troubles pigmentaires réticulés selon leurs caractéristiques histologiques principales.
D'après le « Weedon's Skin Pathology » et le « Dermatologie de la clinique à la microscopie » (244,245)

	Hyperpigmentation basale	Incontinence pigmentaire	Modifications épidermiques
Héréditaires	Acropigmentation réticulée de Kitamura EBS avec pigmentation mouchetée Maladie de Dowling-Degos* Maladie de Galli-Galli* Pigmentation réticulée liée à l'X* Dyschromatoses : dyschromatose universelle héréditaire*, dyschromatose symétrique héréditaire*	Dyskératose congénitale Dysplasies ectodermiques (dermopathie pigmentaire réticulée, syndrome de Naegeli-Franceschetti-Jadassohn)	Acropigmentation réticulée de Kitamura Maladie de Dowling-Degos Maladie de Galli-Galli Poïkilodermies congénitales*
Acquis	Mélasma * Hyperpigmentation iatrogène* (chimiothérapies)	Post-inflammatoire : - Dermatoses lichénoïdes : kératose lichénoïde chronique, maladie du greffon contre l'hôte, mélanose de Riehl, prurigo pigmentosa, lichen plan pigmentogène - Dermatoses de contact : eczéma Hyperpigmentation iatrogène (chimiothérapies, diltiazem)	Dermatose en terre sèche Dermite des chaufferettes* Papillomatose confluente et réticulée de Gougerot-Carteaud Poïkilodermies (mycosis fongoïde, dermatomyosite, lupus érythémateux, poïkilodermie de Civatte, radiodermite)

* une incontinence pigmentaire modérée peut être observée

Tableau 21 : Troubles réticulés de la kératinisation et mécanismes associés.
D'après le Précis de dermatologie (253)

Causes		Gènes / Mécanismes impliqués
Héréditaires	Épidermolyse bulleuse simple	kératines 5 et 14
	Ichtyoses érythrodermie congénitale ichtyosiforme non-bulleuse	corps lamellaires (kératinosomes) (ALOX12B/ALOXE3/ABDH5)
	érythrokératodermie variable type Mendes da Costa	connexines (*Cx31/GJB3*)
	Maladie de Dowling-Degos Maladie de Galli-Galli	kératine 5
	Syndrome de Naegeli-Franceschetti-Jadassohn Dermopathie pigmentaire réticulée	kératine 14
Acquis	Eczéma craquelé	altération génétique de la barrière épidermique facteurs environnementaux dérégulation immunitaire
	Dermatose en terre sèche	inconnus
	Papillomatose réticulée de Gougerot-Carteaud	réponse anormale à la colonisation de la peau par des germes et/ou facteurs génétiques

Figure 60 : Cadres nosologiques à identifier face à une dermatose réticulée.

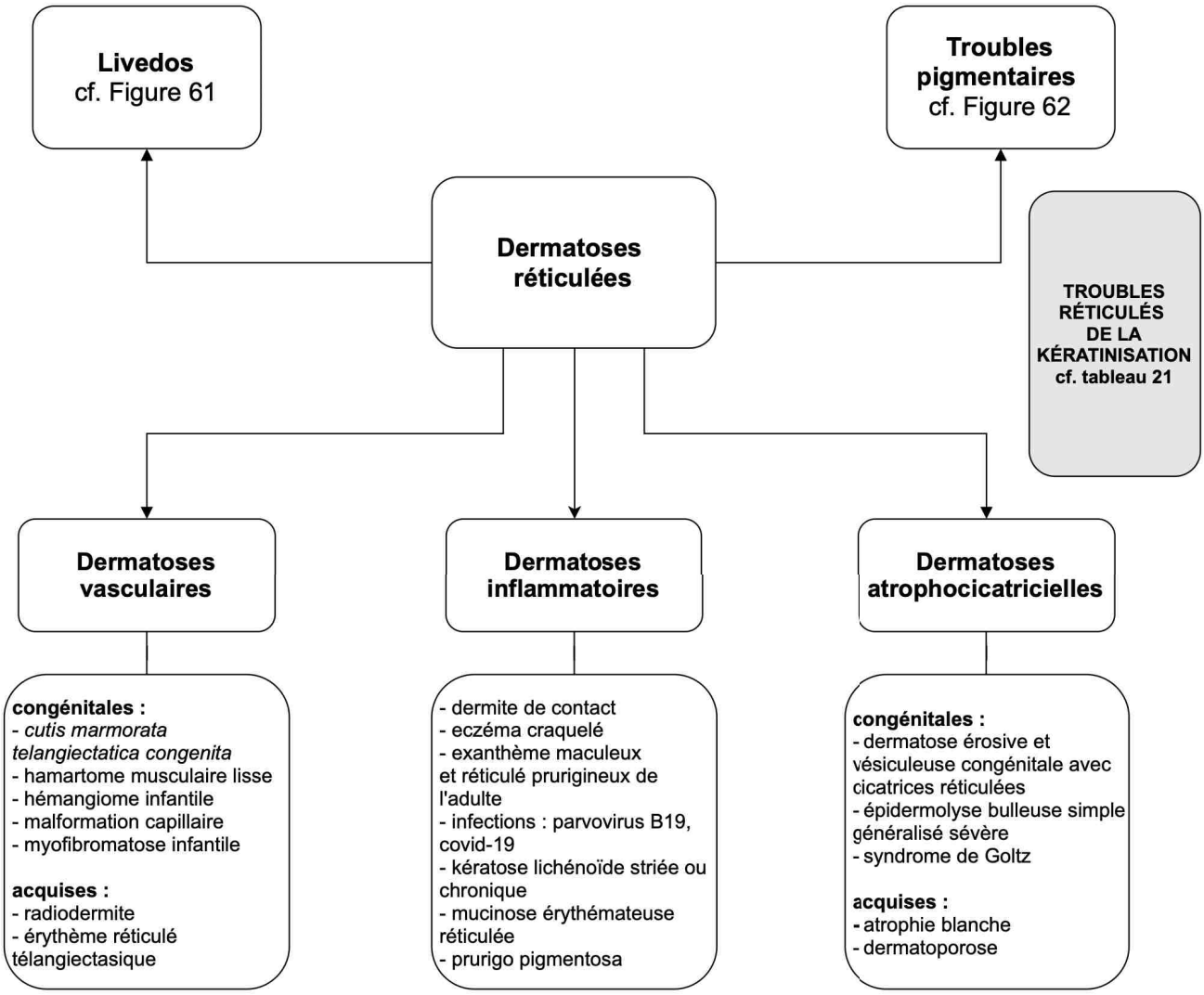

Figure 61 : Algorithme diagnostique face à un livedo.

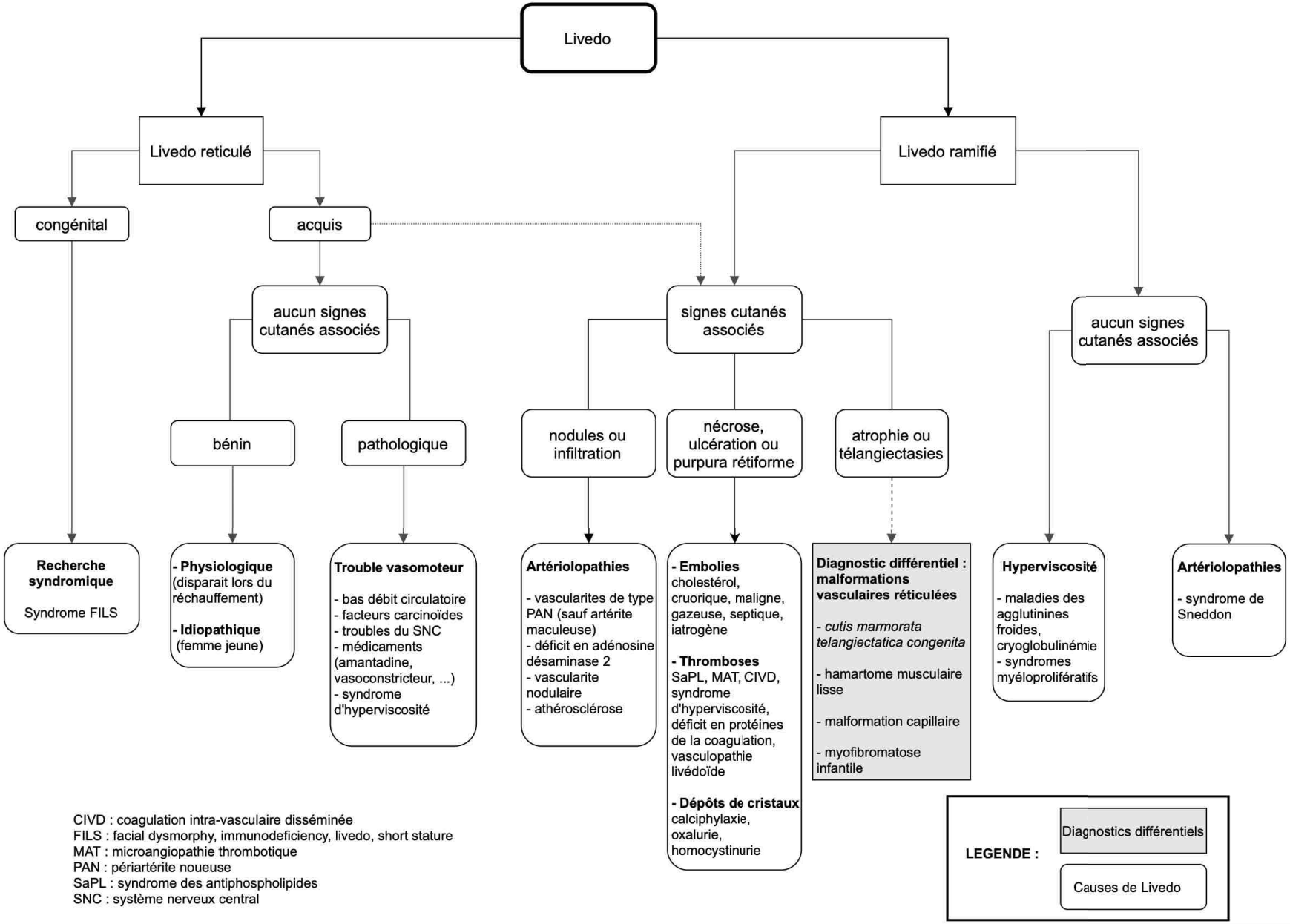

Figure 62 : Algorithme diagnostique face à un trouble pigmentaire réticulé.

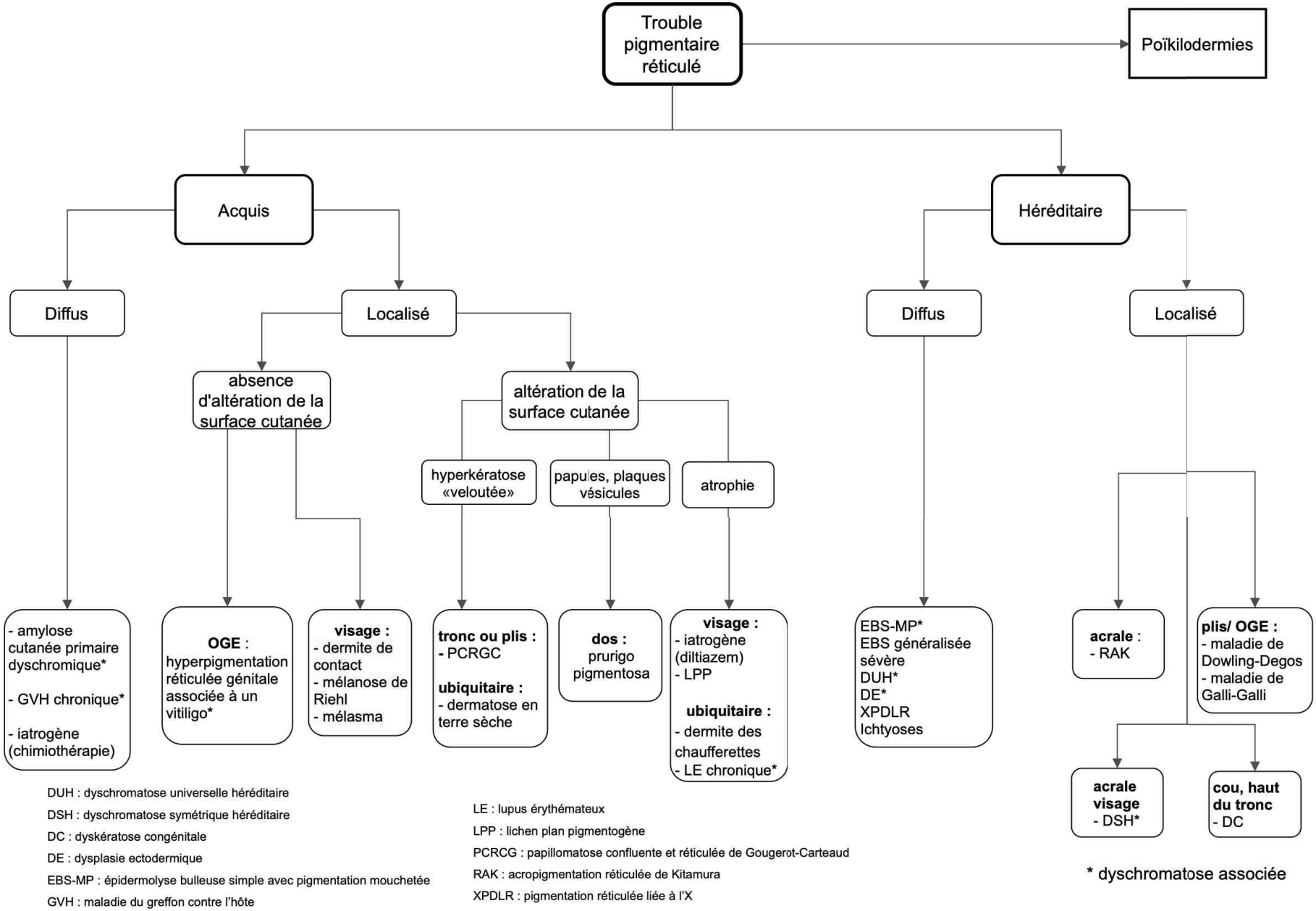

V. CONCLUSIONS

Les dermatoses réticulées sont des maladies qui dessinent des anneaux, des losanges ou des trapèzes, complets ou partiels, plus ou moins réguliers, épargnant des zones de peau saine. Elles regroupent de nombreuses maladies dont se distinguent deux grands groupes, les livedos et les troubles pigmentaires.

Le livedo est défini par des marbrures qui dessinent des mailles violacées délimitant des zones de coloration normale. Il résulterait de la disposition anatomique de la microvascularisation cutanée. Sémiologiquement, on décrit deux formes : le livedo réticulé, le plus souvent physiologique, et le livedo ramifié toujours pathologique. Il peut être congénital, idiopathique ou secondaire à une maladie responsable d'anomalies de la circulation sanguine. Les troubles pigmentaires réticulés peuvent être congénitaux ou acquis. Ils sont causés par différents mécanismes dont certains résultent d'une anomalie du pigment mélanique, comme les hyperpigmentations post-inflammatoires, alors que d'autres sont liés à un trouble de la kératinisation ou à une pigmentation exogène. À ce jour, il n'existe aucun consensus sur la définition d'une « pigmentation réticulée » et ce terme est utilisé de manière imprécise pour un spectre d'affections acquises et congénitales de morphologies différentes, parfois mouchetées, parfois poïkilodermiques. Enfin, il existe d'autres causes de dermatoses réticulées, notamment des dermatoses inflammatoires. Si, pour le livedo, les mécanismes ont déjà été évoqués, l'origine de la réticulation des autres dermatoses réticulées reste à élucider.

L'objectif principal de cette thèse était de faire l'inventaire des dermatoses réticulées et de décrire les différents patrons de réticulation ; un objectif secondaire était de déterminer si la réticulation pouvait être expliquée par la microscopie et quelles en sont les bases anatomiques. Pour ce faire, nous avons prédéfini 4 types de réticulation : vraie, branchée, mixte ou indéterminée ainsi que des catégories de taille du cadre et de l'espace de réticulation. Une

recherche bibliographique a été faite dans la banque PUBMED-MEDLINE à l'aide des mots clés *« reticulated dermatosis »* et *« livedo »* en sélectionnant les articles en anglais ou en français publiés entre 2010 et 2020. Nous avons ensuite classé les photographies analysées dans l'un des types de réticulation et par catégories de taille et nous avons identifié différents patrons de réticulation. Enfin, les caractéristiques histopathologiques des entités ont été étudiées pour essayer d'expliquer la réticulation sur le plan microscopique. Nous avons également étudié la façon dont est abordée la réticulation dans les principaux ouvrages de référence en dermatologie.

Au total, nous avons inclus 241 cas de lésions réticulées dans 211 articles. Il existait une prédominance féminine (ratio H/F = 0,7) et la moyenne d'âge du début des lésions était de 35 ans. Il y avait 16 cas de réticulation vraie (7%), 63 cas de réticulation branchée (26%), 57 cas de réticulation mixte (23%), 105 cas de réticulation indéterminée (44%).

Il y avait 122 cas de livedos : 14 cas de réticulation vraie, 58 cas de réticulation branchée, 42 cas de réticulation mixte et 8 cas de réticulation indéterminée. La majorité des cas se manifestaient par un livedo ayant un cadre large (> 5 mm) et un grand espace réticulé (> 10 mm). Les patrons identifiés s'appuyaient sur les types de réticulation prédéfinis, la présence d'une atrophie ou de télangiectasies, le caractère purpurique ou hyperpigmenté, la présence d'altérations épidermiques ou d'une infiltration. La taille du cadre et de l'espace de réticulation semblait finalement peu discriminative. Nous avons identifié plusieurs patrons de livedo : 1) le livedo à mailles régulières et fermées sans signes cutanés associés correspondant probablement à des troubles vasomoteurs comme dans un bas débit circulatoire (livedo secondaire à une méningite à *E. coli*) ou comme dans une vasoconstriction artériolaire secondaire à une prise médicamenteuse (amantadine); 2) le livedo intense, bleu-violacé, branché à mailles larges et grandes, sans signes cutanés associés comme dans le syndrome de Sneddon, ou mixte, très ramifié de la maladie des agglutinines froides; 3) le livedo branché ou mixte avec nécrose,

ulcération ou évoluant vers un purpura rétiforme ou angulaire correspondant aux pathologies thrombotiques ou occlusives telles que l'angioendothéliomatose réactionnelle, les embolisations iatrogènes ou la vasculopathie livédoïde ; 4) le livedo branché ou mixte infiltré correspondant le plus souvent à des artériolopathies inflammatoires comme la périartérite noueuse ; 5) le livedo hyperpigmenté à mailles fermées ou ouvertes, en « roue dentée » correspondant le plus souvent à une dermite des chaufferettes ; 6) le livedo branché ou mixte atrophique avec télangiectasies correspondant à des malformations vasculaires comme la *cutis marmorata telangiectatica congenita* ou l'hamartome musculaire lisse.

Sur le plan histologique, une atteinte vasculaire à type de thrombose, d'occlusion ou de vascularite était plus souvent observée dans le groupe réticulation branchée. Une vascularite était plus observée en cas de livedo infiltré alors qu'une occlusion vasculaire ou des thromboses étaient plus observées dans les livedos purpuriques, ulcérés, nécrotiques ou douloureux.

Il y avait 119 cas de dermatoses réticulées autres que les livedos : 2 cas de réticulation vraie, 5 cas de réticulation branchée, 15 cas de réticulation mixte et 97 cas de réticulation indéterminée. La majorité des cas se manifestait par un cadre intermédiaire (1-5 mm) ou fin (< 1 mm) et un espace réticulé intermédiaire (3-10 mm) ou petit (< 3 mm). Dans plusieurs cas, la taille n'était pas déterminable. Il y avait 106 cas de troubles pigmentaires dont 10 cas associés à des lésions inflammatoires, 5 cas de lésions inflammatoires pures, 5 cas de lésions atrophiques et cicatricielles, et 3 cas de lésions télangiectasiques. Les patrons de réticulation s'appuyaient moins sur les types de réticulation prédéfinis et plus sur la taille du cadre et de l'espace réticulé. L'arrangement des lésions, leur distribution (généralisée, ptychotropique, acrale), et la présence d'une composante épidermique (papules, hyperkératose) étaient d'autant plus discriminants. Nous avons identifié différents patrons de réticulation. Parmi les troubles pigmentaires : 1) la réticulation large et étroite associant des macules ou des plaques pigmentées ou inflammatoires sur le dos comme dans le prurigo pigmentosa ; 2) la réticulation confluente et « veloutée » de

taille intermédiaire sur le tronc ou les plis comme dans la papillomatose confluente et réticulée de Gougerot-Carteaud ou la réticulation hyperkératosique et fine sans arrangement ni distribution évidente de la dermatose en terre sèche ; 3) la réticulation hyperkératosique érythémateuse ou pigmentée, prurigineuse, confluente et ptychotropique de la maladie de Galli-Galli ; 4) la réticulation fine « pseudo-mouchetée » acrale comme dans l'acropigmentation réticulée de Kitamura ou ptychotropique comme dans la maladie de Dowling-Degos ; 5) la réticulation diffuse et polymorphe avec aspect moucheté parfois associée à une hypopigmentation comme dans la dysplasie ectodermique, la dyskératose congénitale ou la pigmentation réticulée liée à l'X ; 6) la réticulation linéaire non blaschkoïde du tronc des causes iatrogènes (chimiothérapie) ; 7) la réticulation linéaire blaschkoïde généralisée de l'hypermélanose naevoïde linéaire et convolutée ; 8) la réticulation fine « périfolliculaire » du visage dans les causes iatrogènes (diltiazem) ou le lichen plan pigmentaire, ou des membres dans la dyskératose congénitale ; 9) la réticulation polygonale comme dans l'érythrodermie congénitale ichtyosiforme non bulleuse. Parmi les autres dermatoses réticulées : 10) la réticulation stellaire atrophique et cicatricielle comme dans le syndrome de Goltz ou la dermatose érosive et vésiculeuse congénitale avec cicatrices réticulées ; 11) la réticulation arborescente de télangiectasies branchées et fines parfois associées à une atrophie comme dans la radiodermite ou l'hémangiome infantile.

Sur le plan histologique, quelques similitudes ont été observées : allongement et hyperpigmentation des crêtes épidermiques dans les réticulations fines de la maladie de Dowling-Degos et l'acropigmentation réticulée de Kitamura, ou atrophie épidermique, dermite de l'interface et incontinence pigmentaire dans la réticulation périfolliculaire.

Ainsi devant des lésions réticulées, 5 grands cadres nosologiques sont à différencier : les livedos, les causes vasculaires autres, les troubles pigmentaires, les dermatoses atrophiques et cicatricielles et les causes inflammatoires. Une catégorie spécifique peut-être isolée

nosologiquement : les troubles réticulés de la kératinisation. Au sein des livedos et des troubles pigmentaires, différents patrons de réticulation peuvent être identifiés permettant d'orienter le diagnostic étiologique. Ce travail contribue à montrer une fois de plus l'origine vasculaire de la réticulation du livedo et à montrer que, selon sa morphologie, il est possible de s'orienter vers différents mécanismes physiologiques et donc vers différentes entités. Les mécanismes qui sous-tendent la réticulation des troubles pigmentaires restent plus difficiles à mettre en évidence et des études anatomopathologiques précises et ciblées sur les zones réticulées et non réticulées pourraient permettre d'aider à mieux les comprendre.

Vu,

Strasbourg, le 31 18/21

Le président du jury de thèse

Professeur Bernard CRIBIER

Vu et approuvé,

Strasbourg, le 01 SEP. 2021

Administrateur provisoire de la Faculté de Médecine, Maïeutique et Sciences de la Santé

Professeur Jean SIBILIA

REFERENCES

1. Saurat J-H, Lipsker D, Thomas L, Borradori L, Lachapelle J-M. Chapitre 1 : La démarche diagnostique en dermatologie. In: Dermatologie et infections sexuellement transmissibles. 6th ed. Elsevier Masson; 2017.

2. Saurat J-H, Lipsker D, Thomas L, Borradori L, Lachapelle J-M. Chapitre 17-10: Dermatoses figurées. In: Dermatologie et infections sexuellement transmissibles. 6ème. Elevier Masson; 2017. p. 974.

3. Kang S., Amagai M., Bruckner AL., Enk A.H., Margolis D.J, Mc Michael A.J et al. Chapitre 1 : Fundamentals of Clinical Dermatology: Morphology and Special Clinical Considerations. In: Fitzpatrick's Dermatology. 9th ed. Mc Graw Hill Education,; 2019. p. 10.

4. Sardana K, Goel K, Chugh S. Reticulate pigmentary disorders. Indian J Dermatol Venereol Leprol. 2013;79(1):17.

5. CEDEF. Livedo - Université de Strasbourg; SIDES NG [Internet]. [cited 2021 May 10]. Available from: https://sides.uness.fr/elearning/course/view.php?id=17166

6. Saurat J-H, Lipsker D, Thomas L, Borradori L, Lachapelle J-M. Chapitre 14-9 : Livedos. In: Dermatologie et infections sexuellement transmissibles. 6th ed. Elsevier Masson; 2017. p. 804–8.

7. Saurat J-H, Lipsker D, Thomas L, Borradori L, Lachapelle J-M. Chapitre 14-1 : Eléments de biologie vasculaire. In: Dermatologie et infections sexuellement transmissibles. 6th ed. Elsevier Masson; 2017. p. 753.

8. Kang S., Amagai M., Bruckner AL., Enk A.H., Margolis D.J, Mc Michael A.J et al. Chapitre 9 : Cutaneous Vasculature. In: Fitzpatrick's Dermatology. 9th ed. Mc Graw Hill Education,; 2019. p. 116–29.

9. Bolognia JL, Schaffer J, Cerroni L. Chapitre 106 : Other Vascular Disorders. In: Dermatology. 4th ed. Elsevier; 2018. p. 1847–50.

10. Griffiths C, Barker J, Bleiker T, Chalmers R, Creamer D. Chapitre 125.6 : Cutaneous Reactions to Cold and Heat. In: Rook's textbook of dermatology. 9th ed. Wiley Blackwell; 2016. p. 3436–8.

11. Parsi K, Partsch H, Rabe E, Ramelet AA. Reticulate eruptions: Part 2. Historical perspectives, morphology, terminology and classification. Australasian Journal of Dermatology. 2011 Aug;52:237–44.

12. Bolognia JL, Schaffer J, Cerroni L. Chapitre 106 : Other Vascular Disorders. In: Dermatology. 4th ed. Elsevier; 2018. p. 1848.

13. Lipsker D. Chapitre 22 : Livedo. In: Guide de l'examen clinique et du diagnostic en dermatologie. 2nd ed. Elsevier Masson; 2020.

14. Saurat J-H, Lipsker D, Thomas L, Borradori L, Lachapelle J-M. Chapitre 9-1 : Physiologie du système pigmentaire. In: Dermatologie et infections sexuellement

transmissibles. 6th ed. Elsevier Masson; 2017. p. 405–12.

15. Saurat J-H, Lipsker D, Thomas L, Borradori L, Lachapelle J-M. Chapitre 9-3 : Hypermélanoses. In: Dermatologie et infections sexuellement transmissibles. 6th ed. Elsevier Masson; 2017. p. 429.

16. Saurat J-H, Lipsker D, Thomas L, Borradori L, Lachapelle J-M. Chapitre 1-1 : Terminologie dermatologique et lésions élémentaires. In: Dermatologie et infections sexuellement transmissibles. 6th ed. Elsevier Masson; 2017. p. 6.

17. Lipsker D. Chapitre 3 : Lésions planes. In: Guide de l'examen clinique et du diagnostic en dermatologie. 2nd ed. Elsevier Masson; 2020.

18. Lipsker D. Chapitre 17 : Lésions hyperpigmentées. In: Guide de l'examen clinique et du diagnostic en dermatologie. 2nd ed. Elsevier Masson; 2020.

19. Bolognia JL, Schaffer J, Cerroni L. Chapitre 67 : Disorders of Hyperpigmentation. In: Dermatology. 4th ed. Elsevier; 2018. p. 1131–9.

20. Kang S., Amagai M., Bruckner AL., Enk A.H., Margolis D.J, Mc Michael A.J et al. Chapitre 77 : Hypermelanoses. In: Fitzpatrick's Dermatology. 9th ed. Mc Graw Hill Education,; 2019. p. 1351–87.

21. Masson E. Érythème cutané télangiectasique après implantation d'une pompe à morphine [Internet]. EM-Consulte. [cited 2021 May 13]. Available from: https://www.em-consulte.com/article/120745

22. Kang S., Amagai M., Bruckner AL., Enk A.H., Margolis D.J, Mc Michael A.J et al. Chapitre 75 : Albinism and Other Genetic Disorders of Pigmentation. In: Fitzpatrick's Dermatology. 9th ed. Mc Graw Hill Education,; 2019. p. 1324.

23. Saurat J-H, Lipsker D, Thomas L, Borradori L, Lachapelle J-M. Chapitre 17-10: Dermatoses figurées. In: Dermatologie et infections sexuellement transmissibles. 6th ed. Elsevier Masson; 2017. p. 974–5.

24. Chen J-F, Liu Y-C, Chen Y-F, Chiang C-P, Wang W-M. Erythema Ab igne after footbath with Chinese herbal remedies. Journal of the Chinese Medical Association. 2011 Jan;74(1):51–3.

25. Fox M, Tahan S, Kim CC. Livedo Reticularis: A Side Effect of Interferon Therapy in a Pediatric Patient with Melanoma: Interferon Therapy in a Pediatric Patient. Pediatric Dermatology. 2012 May;29(3):333–5.

26. Ono S, Tanizaki H, Miyachi Y, Kabashima K. Late onset of livedo reticularis induced by amantadine treatment concomitant with erythrocytosis. European Journal of Dermatology. 2012 Mar;22(2):273–4.

27. Sheriff FG, Howlett WP, Kilonzo KG. Post-partum pituitary insufficiency and livedo reticularis presenting a diagnostic challenge in a resource limited setting in Tanzania: a case report, clinical discussion and brief review of existing literature. BMC Endocr Disord. 2012 Dec;12(1):4.

28. Pachlopnik Schmid J, Lemoine R, Nehme N, Cormier-Daire V, Revy P, Debeurme F, et al. Polymerase ε1 mutation in a human syndrome with facial dysmorphism, immunodeficiency, livedo, and short stature ("FILS syndrome"). Journal of Experimental Medicine. 2012 Dec 17;209(13):2323–30.

29. Rose AE, Saggar V, Boyd KP, Patel RR, McLellan B. Livedo reticularis. Dermatology Online Journal [Internet]. 2013 [cited 2020 Dec 6];19(12). Available from: https://escholarship.org/uc/item/4rk7z79h

30. Turan E, Cimen V, Kutlu Haytoglu NS, Gode ED, Gurel MS. A case of bullous erythema ab igne accompanied by anemia and subclinical hypothyroidism. Dermatology Online Journal [Internet]. 2014 [cited 2020 Dec 6];20(4). Available from: https://escholarship.org/uc/item/3rc4251k

31. Sundriyal D, Kumar N, Kumar G, Walia M. Livedo reticularis heralding hypercalcaemia of malignancy. BMJ Case Rep [Internet]. 2014 May 15 [cited 2020 Dec 6];2014. Available from: https://www.ncbi.nlm.nih.gov/pmc/articles/PMC4024535/

32. Semira, Sameem F, Wafai Z, Zulfkar Q. Livedo reticularis associated with dapsone therapy in a patient with chronic urticaria. Indian J Pharmacol. 2014;46(4):438.

33. Lopes A-A, Champion V, Bonacorsi S, Mitanchez D. Livedo Reticularis: A Presenting Sign of Escherichia Coli Sepsis in a Newborn. Fetal and Pediatric Pathology. :5.

34. Millsop JW, Sharon VR, Petukhova T, Fung MA, Kiuru M. Chemotherapy reaction induced by ixabepilone, a microtubule stabilizing agent, mimicking extramammary Paget's disease in a patient with breast carcinoma. J Cutan Pathol. 2016 Dec;43(12):1215–9.

35. Helmandollar KJ, Hoverson KR, Meyerle JH. Amantadine-induced livedo reticularis in a child treated off label for neurobehavioral disorders. Cutis. 2018 Sep;102(3):E8–9.

36. LeVault KM, Sapra A, Bhandari P, O'Malley M, Ranjit E. Erythema Ab Igne: A Mottled Rash on the Torso. Cureus [Internet]. 2020 Jan 11 [cited 2021 Feb 18]; Available from: https://www.cureus.com/articles/26132-erythema-ab-igne-a-mottled-rash-on-the-torso

37. Verheyden M, Grosber M, Gutermuth J, Velkeniers B. Relapsing symmetric livedo reticularis in a patient with COVID-19 infection. J Eur Acad Dermatol Venereol [Internet]. 2020 Nov [cited 2021 Feb 23];34(11). Available from: https://onlinelibrary.wiley.com/doi/10.1111/jdv.16773

38. Danowski KM, Morrison M, Ghaferi J, Cotton J. Hydrophilic Polymer Embolization: An Emerging Cause of Livedo Reticularis. J Cutan Pathol. 2014 Nov;41(11):813–5.

39. Jimenez-Cauhe J, Suarez-Valle A, Ferrer-Gomez A, Rajjoub Al-Mahdi E, Moreno García del Real C. Acral livedo racemosa after endovascular procedure. Int J Dermatol [Internet]. 2020 Jun [cited 2021 Feb 16];59(6). Available from: https://onlinelibrary.wiley.com/doi/abs/10.1111/ijd.14623

40. Martínez-Sánchez D, Romero-Maté A, Romero-Figueroa K, Borbujo J. Unilateral livedo reticularis after kidney graft embolization with polyvinyl alcohol microspheres: Correspondence. British Journal of Dermatology. 2011 Jun;164(6):1400–2.

41. Ma C, Vu CT, Knebel RJ, Brassard A, Fung MA, Tartar D. Image Gallery: Transient localized livedo racemosa following liver embolization procedure for metastatic neuroendocrine tumour. Br J Dermatol. 2018 Nov;179(5):e195–e195.

42. Campos SL de A, Brasileiro A, João A, Lopes MJP. Livedo reticularis after intra-articular hyaluronic acid injection. Indian Journal of Dermatology, Venereology, and Leprology. 2017 Jan 9;83(5):602.

43. Park KY, Son IP, Li K, Seo SJ, Hong CK. Reticulated Erythema After Nasolabial Fold Injection with Hyaluronic Acid: The Importance of Immediate Attention: Dermatologic Surgery. 2011 Nov;37(11):1697–9.

44. Borregón-Nofuentes P, Avilés-Izquierdo JA, Martínez-Izquierdo MÁ, Ribé-Bernal L, Pulido-Pérez A, Moya-González MD, et al. Livedo Reticularis and Skin Necrosis Due to Hyaluronic Acid Embolism. JAMA Dermatol. 2013 Mar 1;149(3):373.

45. Al-Niaimi F, Cox NH. Postural livedo reticularis in a patient with cholesterol embolization syndrome. European Journal of Dermatology. 2011 May 1;21(2):276–7.

46. Tonneijck L, Fuijkschot WW, Schouten M, Siegert CEH. A 76-year-old male with a blue toe and livedo reticularis. 2013;71(5):2.

47. Carmona Sánchez P, González Serrano MT, Serrano Simón JM. Spontaneous multivisceral cholesterol crystal embolism presenting as livedo reticularis. Medicina Intensiva (English Edition). 2018 May;42(4):e4.

48. Duman N, Şahin S. Lesson of the month 1: Sudden onset postural livedo reticularis, cyanotic toes and multiorgan failure. Clin Med. 2014 Jun;14(3):314–5.

49. Eberl M, Fink AM, Jurecka W. Facial livedo racemosa as a warning sign of cholesterol embolism from atherosclerotic plaques of the carotid artery. Journal of the American Academy of Dermatology. 2011 Jun;64(6):1203–5.

50. Relia N, Gokden N, Kulshrestha S, Swaminathan S. Monoclonal cryoglobulinemia, livedo reticularis, and renal failure. Kidney International. 2012 Jul;82(1):118.

51. Correia J, Machado S, Selores M. A reticulated erythema of the lower limbs: Images of the Month. J Paediatr Child Health. 2017 May;53(5):511–2.

52. Gambichler T, Matip R. Erythromelalgia and Livedo Reticularis in a Patient with Essential Thrombocythemia, Acquired von Willebrand Disease, and Elevated Anti-Phospholipid Antibodies. Ann Dermatol. 2012;24(2):214.

53. Pielasinski U, Haro R, Santonja C, Kutzner H, Requena L. Essential Thrombocythemia Presenting as Localized Livedo Reticularis: The American Journal of Dermatopathology. 2013 Apr;35(2):e22–5.

54. Inoue S, Okiyama N, Okune M, Shiraki N, Kessoku R, Fujimoto M. Clinical and histological characteristics of livedo racemosa in essential thrombocythemia: A report of two cases and review of the published works. J Dermatol. 2017 Jan;44(1):84–7.

55. Torres-Navarro I, Garcia-Bustos V, Botella-Estrada R, Rojas-Ferrer N, Moral-Moral P. Advanced type 1 hyperoxaluria presenting as livedo racemosa in a patient with end-stage renal disease. Indian J Dermatol Venereol Leprol. 2019;85(5):493.

56. Jorquera-Barquero E, Súarez-Marrero MC, Fernández Girón F, Borrero Martín JJ. Oxalosis and Livedo Reticularis. Actas Dermo-Sifiliográficas (English Edition). 2013 Nov;104(9):815–8.

57. Jiang G, Jiang S, Yang C-S, Lei T-C. Purple livedo reticularis. Int J Dermatol. 2016 Mar;55(3):e121–2.

58. Akitsu M, Ishiguro N, Kawashima M. Case of cutaneous polyarteritis nodosa with clinical and histopathological features similar to those of livedo vasculopathy. J Dermatol. 2017 Feb;44(2):210–1.

59. Barnes P, Chapman C, Fett N. Painful subcutaneous nodules in a patch of livedo reticularis. Int J Dermatol. 2017 Mar;56(3):e44–6.

60. Matsumoto A, Al-Rohil RN, Bravin M, Anderson L, Wroblewski D, Carlson JA. Cutaneous polyarteritis nodosa localized to a region of lymphedema secondary to *Streptococcus viridans* cellulitis and multiple surgeries: Cutaneous polyarteritis nodosa localized to a region of lymphedema. J Cutan Pathol. 2017 Feb;44(2):210–6.

61. Varela-Veiga A, Aliste C, Vázquez-Veiga HA, Sánchez-Aguilar MD. Livedo reticularis in the legs. Medicina Clínica (English Edition). 2017 Oct;149(8):e41.

62. Miyazawa R, Tanei R, Tsuchida M, Sugihara T. A case of MPO-ANCA-positive cutaneous polyarteritis nodosa with livedo racemosa arising from immune-deposit-positive necrotizing vasculitis. G Ital Dermatol Venereol [Internet]. 2020 Jul [cited 2021 Feb 11];155(3). Available from: https://www.minervamedica.it/index2.php?show=R23Y2020N03A0357

63. Gupta S. Lymphocytic thrombophilic arteritis presenting as localized livedo racemosa. Australasian Journal of Dermatology. 2010;4.

64. Dion J, Bachmeyer C, Moguelet P, Lescure F-X, Pagnoux C. Livedo Reticularis and Erythematous Macules of the Forearms Indicating Cutaneous Microscopic Polyangiitis. The American Journal of Medicine. 2010 Nov;123(11):e5–6.

65. Creaser J, Green PJ, Hanly JG, Walsh NM. Broken Livedo: Clue to a Systemic Disease. Am J Dermatopathol. 2012;34(7):755–6.

66. Zafar S, Gonzalez-Santiago TM, Khezri F, Gibson LE, Comfere NI. Reticulate erythema associated with violaceous papules on the forearms: Reticulate erythema with papules. Int J Dermatol. 2013 Mar;52(3):297–9.

67. Uffelmann NC, Kozel J, Chaudhry SB, Vidal CI. Reticulated lesion as an early diagnostic sign for giant cell arteritis. Dermatol Online J. 2012 Jun 15;18(6):6.

68. Alnami A, Alkhayal N, Alkhodair R. A rare manifestation of systemic sarcoidosis with livedo reticularis–like eruption in a pediatric patient: A case report. JAAD Case Reports. 2019 Apr;5(4):392–4.

69. Duboys S, Cante V, Monégier du Sorbier C, Guillet G. Sarcoïdose cutanée à type de livédo. Annales de Dermatologie et de Vénéréologie. 2016 May;143(5):372–6.

70. Cirillo G, Tessitore A, Cirillo M, Salemi F, Liguori S, Esposito S, et al. Livedo and ischemic strokes: diagnostic hints of a rare condition. Neurol Sci. 2013 Nov;34(11):2073–5.

71. Berciano J. Livedo racemosa generalisata: an anthological vision through Vladímir Lébedev painting. J Neurol. 2019 Jul;266(7):1801–2.

72. Timoney I, Flynn A, Leonard N, Wynne B. Livedo racemosa: a cutaneous manifestation of Sneddon's syndrome. BMJ Case Rep. 2019 Nov;12(11):e232670.

73. Pichard DC, Ombrello AK, Hoffmann P, Stone DL, Cowen EW. Early-onset stroke, polyarteritis nodosa (PAN), and livedo racemosa. Journal of the American Academy of Dermatology. 2016 Aug;75(2):449–53.

74. Xu LY, Liu A, Kerr HA. Livedo reticularis from amantadine. Skinmed. 2011 Oct;9(5):320–1.

75. Barrera F, Browning JC. Likely Amantadine-Induced Livedo Reticularis in a Child. Pediatric Dermatology. 2012 May;29(3):329–30.

76. Zemtsov A, Omueti-Ayoade K, Zemtsov R, Yang M. Livedo reticularis as an initial clinical manifestation of gemcitabine-induced hemolytic uremic syndrome: Letters to the Editor. The Journal of Dermatology. 2012 May;39(5):487–9.

77. Tognetti L, Garosi G, Rongioletti F, Fimiani M, Rubegni P. Livedo racemosa and hemolytic uremic syndrome induced by gemcitabine. Int J Dermatol. 2016 Oct;55(10):e555–6.

78. Rot U, Ledinek AH. Interferons beta have vasoconstrictive and procoagulant effects: A woman who developed livedo reticularis and Raynaud phenomenon in association with interferon beta treatment for multiple sclerosis. Clinical Neurology and Neurosurgery. 2013 Dec;115:S79–81.

79. Melrose EG, Willis M, Swick BL. Livedo reticularis following use of norepinephrine (noradrenaline): a case report. Clin Exp Dermatol. 2016 Jun;41(4):442–3.

80. Camacho D, Machan S, Pilesanski U, Revelles JM, Martín L, Requena L. Generalized Livedo Reticularis Induced by Silicone Implants for Soft Tissue Augmentation: The American Journal of Dermatopathology. 2012 Apr;34(2):203–7.

81. Tey HL, Leong AMWM, Cao T, Gan EY. Severe atherosclerosis and a bewildering reticulated rash. Int J Dermatol. 2016 Feb;55(2):e103–4.

82. Bhattacharjee R, Vinay K, De D, Sinha A, Saikia UN. Reticulate erythema with ulceration. Indian Journal of Dermatology, Venereology, and Leprology. 2017 Jan 9;83(5):622.

83. Singer C, Mallon D, Auguston B, Lam M, Foster R. Reactive angioendotheliomatosis presenting as livedo racemosa secondary to propylthiouracil. Pathology. 2020 Jun;52(4):494–6.

84. Buckley SA, Lessing JN, Mark NM. Livedo Reticularis in a Patient With Pheochromocytoma Resolving After Adrenalectomy. The Journal of Clinical Endocrinology & Metabolism. 2013 Feb;98(2):439–40.

85. Shrikrishnapalasuriyar N, Noyvirt M, Evans P, Gibson B, Foden E, Kalhan A. Livedo reticularis: a cutaneous clue to an underlying endocrine crisis. Endocrinology, Diabetes & Metabolism Case Reports [Internet]. 2018 Apr 12 [cited 2021 Feb 3];2018. Available from: https://edm.bioscientifica.com/view/journals/edm/2018/1/EDM17-0170.xml

86. Frydman AS, Nolan BJ, Zajac JD. Intestinal Pseudo-Obstruction and Livedo Reticularis: Rare Manifestations of Catecholamine Excess. The American Journal of Medicine. 2020 Sep;133(9):e526–7.

87. Formiga C, Pacheco K, Jeunon T. Reticulated Purpura in the Abdomen of a Severely Ill Patient: The American Journal of Dermatopathology. 2017 Aug;1.

88. Naveen K, Athanikar S, Hegde S, Athanikar V. Livedo reticularis in type 2 lepra reaction: A rare presentation. Indian Dermatol Online J. 2014;5(2):182.

89. Manalo IF, Smith MK, Cheeley J, Jacobs R. A dermatologic manifestation of COVID-19: Transient livedo reticularis. Journal of the American Academy of Dermatology. 2020 Aug;83(2):700.

90. Johnston J, Noakes R, Davidson K. Atypical presentation of livedo racemosa in a factor V Leiden heterozygous positive patient with *Pseudomonas aeruginosa* urosepsis. Australas J Dermatol. 2017 Aug;58(3):e144–7.

91. Savell AS, Morris B, Heaphy MR. Cutaneous metastasis of urothelial carcinoma resulting in vascular occlusion and livedo racemosa. JAAD Case Reports. 2020 Jun;6(6):574–6.

92. Vasudevan B, Verma R, Pragasam V, Badad A. Livedo Reticularis Due to Pellagra in a Two Year Old Child. Indian J Dermatol. 2014;59(3):317.

93. Lekich C, Parsi K. Heterotopic ossification of small saphenous vein and panniculitis ossificans of chronic venous insufficiency presenting with livedo racemosa. Phlebology. 2014 Jul;29(6):401–6.

94. Parsi K, Kang M, Abbott L. Livedo vasculopathy: Ablation of the affected vessels to prevent recurrent ulcerations. Phlebology. 2019 Oct;34(9):582–97.

95. El Amraoui M, Hjira N. Livédo atypique et révélateur!? Pan Afr Med J [Internet]. 2018 [cited 2021 Feb 3];29. Available from: http://www.panafrican-med-journal.com/content/article/29/91/full/

96. Wirotpaisankul P, Wannaprasert T, Treesirichod A. Cutis Marmorata Telangiectatica Congenita: Clinical Features in 7 Cases. J Med Assoc Thai. 2016;99:S227–30.

97. Fernandez-Flores A, Saeb-Lima M. Combined cutaneous smooth muscle hamartoma and nevus flammeus. J Cutan Pathol. 2014 Jul;41(7):612–6.

98. Vivehanantha S, Browne F, Bowen C, Brundler M-A, Hughes J, Moss C, et al. A congenital smooth muscle hamartoma masquerading as a reticulate vascular naevus. Clin Exp Dermatol. 2013 Jun;n/a-n/a.

99. Makino T, Horikawa S, Hongo K, Ichida F, Furuichi M, Ueda C, et al. Livedo racemosa presenting with congenital fibromuscular dysplasia: Correspondence. British Journal of Dermatology. 2010 Dec;163(6):1362–4.

100. Miller K, Hunt R, Chu J, Meehan S, Stein J. Erythema ab igne. Dermatology Online Journal [Internet]. 2011 Oct 1 [cited 2020 Dec 1];17(10). Available from: https://escholarship.org/uc/item/47z4v01z

101. Seghers AC, Breathnach S. A reticulated eruption on the lower abdomen in a 17 year old girl. BMJ. 2012 Jan 13;344(jan13 1):e359–e359.

102. Palmer MJ, Lee A, O'Keefe R. Cutaneous reactive angiomatosis associated with erythema ab igne: Erythema ab igne associated with CRA. Australasian Journal of Dermatology. 2015 Feb;56(1):e24–7.

103. Brzezinski P, Ismail S, Chiriac A. Radiator-induced erythema ab igne in 8-year-old girl. Rev chil pediatr. 2014 Apr;85(2):239–40.

104. Dizdarevic A, Karim O, Bygum A. A Reddish Brown Reticulated Hyperpigmented Erythema on the Abdomen of a Girl: A Quiz. Acta Derm Venerol. 2014;94(3):365–7.

105. Artifoni M, Perrin F, Cassagnau E, Pistorius MA, Barbarot S, Durant C. A Strange Livedo. Arthritis & Rheumatology. 2014 Jun;66(6):1681–1681.

106. Morrison M, Cotton J, LaFond A, Usatine RP. What is your diagnosis? How would you treat this patient? The Journal of Family Practice. 2014;63(9):3.

107. Brazzelli V, Grassi S, Barruscotti S, Croci G, Borroni G. Erythema ab igne induced by laptop computer: an emerging disease among adolescents? G Ital Dermatol Venereol [Internet]. 2020 Feb [cited 2021 Mar 4];155(1). Available from: https://www.minervamedica.it/index2.php?show=R23Y2020N01A0099

108. Bae E, Cohen JM, Grudberg SC. Hyperpigmented Reticulated Patch in an Older Man. JAMA. 2016 Feb 16;315(7):699.

109. Salvio AG, Nunes AJ, Angarita DPR. Laptop computer induced erythema ab igne: a new presentation of an old disease. An Bras Dermatol. 2016 Oct;91(5 suppl 1):79–80.

110. Sendelweck MA, Fathi R, Nguyen NV, Fuller E. Lower extremity reticulated hyperpigmentation with bullae. Int J Dermatol. 2016 Nov;55(11):1179–80.

111. Miquelestorena-Standley E, Saleh A, Lataste A, Sorbier C, Machet L. Livedo Reticularis on the Lower Limbs in a Patient with Lupus Erythematosus: A Quiz. Acta Derm Venerol. 2017;97(9):1148–9.

112. Aria AB, Chen L, Silapunt S. Erythema Ab Igne from Heating Pad Use: A Report of Three Clinical Cases and a Differential Diagnosis. Cureus [Internet]. 2018 May 16 [cited 2021 Feb 4]; Available from: https://www.cureus.com/articles/12208-erythema-ab-igne-from-heating-pad-use-a-report-of-three-clinical-cases-and-a-differential-diagnosis

113. Cantor AS, Bartling SJ. Laptop computer-induced hyperpigmentation. Dermatology Online Journal [Internet]. 2018 [cited 2021 Apr 5];24(12). Available from: https://escholarship.org/uc/item/6k37r9wm

114. Makarem NN. Symmetrical Reticulated Lower Extremity Rash. American Family Physician. 2019 Jul;100(1):2.

115. Riahi RR, Cohen PR, Robinson FW, Gray JM. Erythema ab igne mimicking livedo reticularis: Erythema ab igne. International Journal of Dermatology. 2010 Nov;49(11):1314–7.

116. Sprigle AM, Mackley CL, Kostelnik KE. Reticulated rash on the anterior thighs. Journal of the American Academy of Dermatology. 2010 Nov;63(5):922–3.

117. Corazza M, Minghetti S, Zauli S, Ricci M, Bettoli V. Asymptomatic Brownish Reticulate Patch on the Left Thigh: A Quiz. Acta Derm Venerol. 2010;90(5):555–8.

118. Endo Y, Miyachi Y, Yoshikawa Y. Idiopathic livedo reticularis concomitant with polyclonal IgM hypergammopathy. European Journal of Dermatology. 2011 Mar;21(2):266–7.

119. Bukavina L, Weaver J, Nagy T, Brodell RT, Mostow EN. Idiopathic livedo racemosa presenting with splenomegaly and diffuse lymphadenopathy. Cutis. 2016 Oct;98(4):E26–9.

120. Sebaratnam DF, Agar N. Livedo racemosa. Medical Journal of Australia. 2017 Oct;207(8):327–327.

121. Shiiya C, Ota M. Cold agglutinin disease presenting as livedo racemosa. CMAJ. 2017 Jun 5;189(22):E781–E781.

122. Sharma K, Patel A. Livedo Reticularis in Cold Agglutinin Disease. N Engl J Med. 2019 Sep 26;381(13):e27.

123. Jain S, Chatterjee D, Jain S, Dhir V. Scalp livedo – an unusual cause of severe headache in lupus. Rheumatology. 2020 May 1;59(5):1117–1117.

124. Criado PR, Alavi A, Valente NYS, Sotto MN. Amantadine-Induced Livedo Racemosa. The International Journal of Lower Extremity Wounds. 2016 Mar;15(1):78–81.

125. Quaresma MV, Gomes ACD, Serruya A, Vendramini DL, Braga L, Buçard AM. Amantadine-induced livedo reticularis - Case report. An Bras Dermatol. 2015 Oct;90(5):745–7.

126. Chew M, Aronowitz P. Primary livedo reticularis of the abdomen. CCJM. 2018 Mar;85(3):181–3.

127. Patel AN, Perkins W, Ravenscroft A, Varma S. Extraordinary reticulate hyperpigmentation occurring after Bier block: Correspondence. Clinical and Experimental Dermatology. 2013 Jan;38(1):94–5.

128. Knöpfel N, Theiler M, Rodríguez-Jiménez P, Happle R, Weibel L, Torrelo A. Sparing of the nipple-areola complex by capillary malformations: Vascular variant of the Bork–Baykal phenomenon. Pediatr Dermatol. 2019 Apr 15;pde.13844.

129. Zhong CS, Song H, Weiss A, Tan W-H, Coury S, Huang JT. Myofibromatosis presenting as reticulated vascular changes and subcutaneous atrophy in a patient with somatic mosaicism of *PDGFRB* mutation. Br J Dermatol. 2018 Dec;179(6):1408–9.

130. Agulló A, Hinds B, Larrea M, Yanguas I. Livedo Racemosa, Reticulated Ulcerations, Panniculitis and Violaceous Plaques in a 46-year-old Woman. Indian Dermatol Online J. 2018 Feb;9(1):47–9.

131. Sotiriou A. Acute generalized livedo racemosa caused by Capnocytophaga canimorsus identified by MALDI-TOF MS. International Journal of Infectious Diseases. 2015;33:196–8.

132. Brunet J, Lhermitte D, Seguin A, duCheyron D. Capnocytophaga canimorsus : une cause de défaillance multiviscérale accompagnée de livedo. Médecine et Maladies Infectieuses. 2017 Sep;47(5):370–3.

133. Tatebayashi M, Oiso N, Wada T, Suzuki K, Matsunaga K, Kawada A. Possible allergic contact dermatitis with reticulate postinflammatory pigmentation caused by hydroquinone. J Dermatol. 2014 Jul;41(7):669–70.

134. Escanilla C, Truffello D, Cevallos C, Arellano R, Del-Río M, Villarroel J, et al. Keratosis lichenoides chronica: First case reported in Chile. Dermatol Online J. 2019 May 15;25(5):13030/qt6jc473s4.

135. Khullar G, De D, Handa S. Reticulate pigmentation in non-bullous ichthyosiform erythroderma. Indian J Dermatol Venereol Leprol. 2016;82(4):462.

136. Orme CM, Kim RH, Brinster N, Elbuluk N, Franks AG. Lichen planus pigmentosus. Dermatology Online Journal. 2016;22(12):4.

137. Romero-Maté A, Miñano-Medrano R, Nájera-Botello L, Castaño-Pascual Á, Martíinez-Morán C, Borbujo J. Reticulate Genital Pigmentation Associated With Localized Vitiligo. Arch Dermatol [Internet]. 2010 May 1 [cited 2020 Dec 6];146(5). Available from: http://archderm.jamanetwork.com/article.aspx?doi=10.1001/archdermatol.2010.69

138. Shen Z, Chen L, Ye Q, Hao F, Vitorino M dos S, Yang X, et al. Coexistent Dowling-Degos disease and reticulate acropigmentation of kitamura with progressive seborrheic keratosis. Cutis. 2011 Feb;87(2):73–5.

139. Horner ME, Parkinson KE, Kaye V, Lynch PJ. Dowling-Degos Disease involving the vulva and back: Case report and review of the literature. Dermatology Online Journal [Internet]. 2011 Jul 1 [cited 2020 Dec 6];17(7). Available from: https://escholarship.org/uc/item/8xq4s916

140. Kort Khaddar R, Koubaa Mahjoub W, Zaraa I, Ben Sassi M, Ben Osman A, Chadli Debbiche A, et al. Maladie de Dowling-Degos étendue après PUVA thérapie prolongée. Annales de Dermatologie et de Vénéréologie. 2012 Jan;139(1):54–7.

141. Tsakok T, Sheth N, Suchak R, Calonje E, Neill S. Reticulate Hyperpigmentation of the Vulva —Quiz Case. Archives of Dermatology. 2012 Jan 1;148(1):113–8.

142. Yun JH, Kim JH, Choi JS, Roh JY, Lee JR. Treatment of Dowling-Degos disease with fractional Er:YAG laser. Journal of Cosmetic and Laser Therapy. 2013 Dec;15(6):336–9.

143. Hohmann CB, Köche B, Bonamigo RR, Dornelles ST, Cattani CAS. Case for diagnosis. Dowling-Degos disease. An Bras Dermatol. 2010 Apr;85(2):241–3.

144. Zimmermann CC, Sforza D, Macedo PM de, Azulay-Abulafia L, Alves M de FGS, Carneiro SC da S. Dowling-Degos disease: classic clinical and histopathological presentation. An Bras Dermatol. 2011 Oct;86(5):979–82.

145. Singh S, Khandpur S, Verma P, Singh M. Follicular Dowling Degos disease: A rare variant of an evolving dermatosis. Indian Journal of Dermatology, Venereology, and Leprology. 2013 Jan 11;79(6):802.

146. Gupta A, Huilgol SC. Successful treatment of Dowling-Degos disease using intense pulsed light: Treatment of DDD using IPL. Australasian Journal of Dermatology. 2015 Aug;56(3):e63–5.

147. González-Olivares M, Nájera L, García-Donoso C. Reticulate Hyperpigmentation of the Flexures. Actas Dermo-Sifiliográficas (English Edition). 2016 Dec;107(10):853–4.

148. Zhou C, Wen G-D, Soe LM, Xu H-J, Du J, Zhang J-Z. Novel Mutations in PSENEN Gene in Two Chinese Acne Inversa Families Manifested as Familial Multiple Comedones and Dowling-Degos Disease: Chinese Medical Journal. 2016 Dec;129(23):2834–9.

149. Pavlovsky M, Sarig O, Eskin-Schwartz M, Malchin N, Bochner R, Mohamad J, et al. A phenotype combining hidradenitis suppurativa with Dowling-Degos disease caused by a founder mutation in *PSENEN*. Br J Dermatol. 2018 Feb;178(2):502–8.

150. Bolognia JL, Schaffer J, Cerroni L. Chapitre 67 : Disorders of Hyperpigmentation. In: Dermatology. 4th ed. Elsevier; 2018. p. 1138.

151. Voth H, Landsberg J, Reinhard G, Refke M, Betz RC, Bieber T, et al. Efficacy of Ablative Laser Treatment in Galli-Galli Disease. Arch Dermatol. 2011 Mar 1;147(3):317.

152. Reisenauer AK, Wordingham SV, York J, Kokkonen EWJ, Mclean WHI, Wilson NJ, et al. Heterozygous frameshift mutation in keratin 5 in a family with Galli-Galli disease. Br J Dermatol. 2014 Jun;170(6):1362–5.

153. Ascha M, Irfan M, Piliang M. A 50-Year-Old Woman With Reticulate Hyperpigmentation. JAMA Dermatol. 2016 Apr 1;152(4):461.

154. Fahad AS, Al Shahwan H, Dayel SB. Treatment of reticulated acropigmentation of Kitamura with Q-switched alexandrite laser: Treatment of reticulated acropigmentation of Kitamura. International Journal of Dermatology. 2011 Sep;50(9):1150–2.

155. Kono M, Sugiura K, Suganuma M, Hayashi M, Takama H, Suzuki T, et al. Whole-exome sequencing identifies ADAM10 mutations as a cause of reticulate acropigmentation of Kitamura, a clinical entity distinct from Dowling-Degos disease. Human Molecular Genetics. 2013 Sep 1;22(17):3524–33.

156. Koguchi H, Ujiie H, Aoyagi S, Osawa R, Shimizu H. Confluent and reticulated papillomatosis associated with 15q tetrasomy syndrome. Acta Derm Venereol. 2013 Mar 27;93(2):202–3.

157. Tsutsumi M, Kono M, Akiyama M, Katoh N, Nakai N. Reticulate acropigmentation of Kitamura with a novel *ADAM10* mutation: A case report. J Dermatol. 2016 Aug;43(8):963–5.

158. Okamura K, Abe Y, Araki Y, Hozumi Y, Kawaguchi M, Suzuki T. Behavior of melanocytes and keratinocytes in reticulate acropigmentation of Kitamura. Pigment Cell Melanoma Res. 2016 Mar;29(2):243–6.

159. Cabral AR, Santiago F, Reis JP. Coexistence of reticulate acropigmentation of Kitamura and Dowling-Degos disease. Dermatol Reports. 2011 Sep 29;3(2):33.

160. García-Arpa M, Franco-Muñoz M, Flores-Terry MA, Ramos-Rodríguez C. Reticulate Acropigmentation of Kitamura and Nevus of Ito. Actas Dermo-Sifiliográficas (English Edition). 2017 Sep;108(7):675–7.

161. Rutt VL, Quinn KB, Zaenglein A. Speckled acral hypopigmentation in an adolescent. Pediatr Dermatol. 2018 Jan;35(1):e57–8.

162. Pan Y, Zhong W, Wang H, Yang Y, Lin Z. Reticulate acropigmentation of Kitamura with a novel mutation in *ADAM10*. Clin Exp Dermatol. 2019 Aug;44(6):700–3.

163. Das A, Das D, Ghosh A. Reticulate acropigmentation of Kitamura. Indian Pediatr. 2013 Oct;50(10):980–1.

164. Iraji F, Jamshidi K, Pourazizi M, Abtahi-Naeini B. Dyskeratosis Congenita Without Oral Involvement: A Rare Hereditary Disease. Oman Med J. 2015 May;30(3):212–5.

165. Sharma RK, Gupta M, Sood S, Gupta A. Dyskeratosis congenita: presentation of cutaneous triad in a sporadic case. BMJ Case Reports. 2018 Nov;11(1):e226736.

166. Ratnasamy V, Navaneethakrishnan S, Sirisena ND, Grüning N-M, Brandau O, Thirunavukarasu K, et al. Dyskeratosis congenita with a novel genetic variant in the DKC1 gene: a case report. BMC Med Genet. 2018 Dec;19(1):85.

167. Lee Y-P, Chao S-C, Lee JY-Y. Naevus anaemicus-like hypopigmented macules in dyskeratosis congenita: Whitish macules in dyskeratosis congenita. Australasian Journal of Dermatology. 2011 May;52(2):142–5.

168. Ward SC, Savage SA, Giri N, Alter BP, Cowen EW. Progressive reticulate skin pigmentation and anonychia in a patient with bone marrow failure. J Am Acad Dermatol. 2017 Dec;77(6):1194–8.

169. Coelho JD, Lestre S, Kay T, Lopes MJP, Fiadeiro T, Apetato M. Dyskeratosis congenita--two siblings with a new missense mutation in the DKC1 gene. Pediatr Dermatol. 2011 Aug;28(4):464–6.

170. Armengot-Carbó M, Rodrigo-Nicolás B, Gimeno-Carpio E. Reticulate hyperpigmentation and medullary aplasia. Actas Dermosifiliogr. 2013 Apr;104(3):249–50.

171. Xu Z, Lin Z. Image Gallery: Cutaneous findings in an adult with X-linked reticulate pigmentary disorder. Br J Dermatol. 2019 Feb;180(2):e37–e37.

172. Motaparthi K, Hall B. Reticulate Hyperpigmentation in a Man With Hypohidrosis and Sinopulmonary Infections. JAMA Dermatol. 2017 Aug 1;153(8):817.

173. Starokadomskyy P, Sifuentes-Dominguez L, Gemelli T, Zinn AR, Dossi MT, Mellado C, et al. Evolution of the skin manifestations of X-linked pigmentary reticulate disorder. Br J Dermatol [Internet]. 2017 Nov [cited 2021 Jan 21];177(5). Available from: https://onlinelibrary.wiley.com/doi/abs/10.1111/bjd.15586

174. Duman N, Ersoy-Evans S, Gököz Ö. Reticulate Pigmentation with Systemic Manifestations in a Child. Pediatr Dermatol. 2015 Nov;32(6):871–2.

175. Pezzani L, Brena M, Callea M, Colombi M, Tadini G. X-linked reticulate pigmentary disorder with systemic manifestations: A new family and review of the literature. Am J Med Genet. 2013 Jun;161(6):1414–20.

176. Belligni EF, Dokal I, Hennekam RCM. Prenatal and postnatal growth retardation, microcephaly, developmental delay, and pigmentation abnormalities: Naegeli syndrome, dyskeratosis congenita, poikiloderma Clericuzio type, or separate entity? European Journal of Medical Genetics. 2011 May;54(3):231–5.

177. Goel R, Bodh SA, Sardana K, Goel A. Dermatopathia Pigmentosa Reticularis with Salzmann's nodular degeneration of cornea: A rare association. Nepal J Ophthalmol. 2015 Jun;7(1):79–81.

178. Habib R, Ansar M, Mattheisen M, Shahid M, Ali G, Ahmad W, et al. A Novel Locus for Ectodermal Dysplasia of Hair, Nail and Skin Pigmentation Anomalies Maps to Chromosome 18p11.32-p11.31. Mantovani R, editor. PLoS ONE. 2015 Jun 26;10(6):e0129811.

179. Bergant Suhodolčan A, Dragoš V. Epidermolysis bullosa simplex with mottled pigmentation: the first Slovenian case. Acta Dermatovenerologica Alpina Pannonica et Adriatica [Internet]. 2014 Jun 25 [cited 2020 Dec 6];23(2). Available from: http://acta-apa.mf.uni-lj.si/journals/acta-dermatovenerol-apa/papers/10.15570/actaapa.2014.8/actaapa.2014.8.pdf

180. Geller L, Kristal L, Morel KD. Epidermolysis Bullosa Simplex with Mottled Pigmentation Due to a Rare Keratin 5 Mutation: Cutaneous Findings in Infancy. Pediatr Dermatol. 2013 Sep;30(5):631–2.

181. Lalor L, Titeux M, Palisson F, Fuentes I, Yubero MJ, Tasanen K, et al. Epidermolysis bullosa simplex–generalized severe type due to keratin 5 p.Glu477Lys mutation: Genotype-phenotype correlation and in silico modeling analysis. Pediatr Dermatol. 2019 Jan;36(1):132–8.

182. Trufant JW, Kreizenbeck GM, Carlson KR, Muthusamy V, Girardi M, Bosenberg MW. A transient epidermolysis bullosa simplex-like phenotype associated with bexarotene treatment in a G138E KRT5 heterozygote. Journal of Cutaneous Pathology. 2010 Nov;37(11):1155–60.

183. Sorensen RH, Werner KA, Kobayashi TT. Dyschromatosis Universalis Hereditaria with Oral Leukokeratosis-A Case of Mistaken Identity and Review of the Literature. Pediatr Dermatol. 2015 Nov;32(6):e283–7.

184. James W Patterson. Chapitre 10 : Disorders of pigmentation. In: Weedon's Skin Pathology. 4th ed. Churchill Livingstone; p. 334.

185. Helbig I, Fölster-Holst R, Brasch J, Hausser I, van Baalen A, Muhle H, et al. Dyschromatosis ptychotropica: an unusual pigmentary disorder in a boy with epileptic encephalopathy and progressive atrophy of the central nervous system—a novel entity? Eur J Pediatr. 2010 Apr;169(4):495–500.

186. Naveen KN, Reshme P. Linear and whorled nevoid hypermelanosis with dermatoscopic features. Dermatol Online J. 2014 Mar 17;20(3).

187. Rao Tn, Guruprasad P, Sowjanya C, Nagasridevi I. Confluent and reticulated papillomatosis: Successful treatment with minocycline. Indian J Dermatol Venereol Leprol. 2010;76(6):725.

188. Tamraz H, Raffoul M, Kurban M, Kibbi A-G, Abbas O. Confluent and reticulated papillomatosis: clinical and histopathological study of 10 cases from Lebanon: Confluent and reticulated papillomatosis. Journal of the European Academy of Dermatology and Venereology. 2013 Jan;27(1):e119–23.

189. Tirado-Sánchez A, Ponce-Olivera RM. Tacrolimus in confluent and reticulated papillomatosis of Gougerot Carteaud: Correspondence. International Journal of Dermatology. 2013 Apr;52(4):513–4.

190. Tseng H-W, Tseng H-H, Wu C-S. Confluent and Reticulate Papillomatosis Treated With Minocycline and Tazarotene. :4.

191. Jankowska-Konsur A, Maj J, Tupikowska M, Szepietowski JC, Toberer F, Hartschuh W, et al. Confluent Brownish Papules and Plaques on the Neck, Upper Chest and Back: A Quiz. :3.

192. Bernardes Filho F, Quaresma MV, Rezende FC, Kac BK, Nery JA da C, Azulay-Abulafia L. Confluent and reticulate papillomatosis of Gougerot-Carteaud and obesity: dermoscopic findings. An Bras Dermatol. 2014 Jun;89(3):507–9.

193. Açıkgöz G, Hüseynov S, Ozmen I, Oztürk Meral A, Gamsızkan M, Calışkan E. Confluent and reticulated papillomatosis (Gougerot-Carteaud syndrome) in two brothers. Acta Dermatovenerol Croat. 2014;22(1):57–9.

194. Maja N, Hocar O. Papillomatose confluente et réticulée de Gougerot-Carteaud: à propos d'un cas. Pan Afr Med J [Internet]. 2017 [cited 2021 Jan 12];26. Available from: http://www.panafrican-med-journal.com/content/article/26/207/full/

195. Henderson Berg M-H, Pehr K. Familial Confluent and Reticulated Papillomatosis in 2 Kindreds Including 3 Generations. J Cutan Med Surg. 2018 May;22(3):330–2.

196. Haque MS. An Unusual Variant of Confluent and Reticulated Papillomatosis Masquerading as Tinea Versicolor. Arch Dermatol. 2012 Apr 1;148(4):505.

197. Zhang C-H, Zhang C, Wu J, Shan S-J, Liu Q-Z, Fu Z, et al. Confluent and reticulated papillomatosis associated with hyperthyroidism. Eur J Dermatol. 2010 Dec;20(6):833–5.

198. Sakiyama T, Amagai M, Ohyama M. Chronology of confluent and reticulated papillomatosis: Spontaneous regression in a case after long-term follow-up may imply transient nature of the condition. J Dermatol. 2015 Mar;42(3):335–6.

199. Fukumoto T, Kozaru T, Sakaguchi M, Oka M. Concomitant confluent and reticulated papillomatosis and acanthosis nigricans in an obese girl with insulin resistance successfully treated with oral minocycline: Case report and published work review. J Dermatol. 2017 Aug;44(8):954–8.

200. Fite LP, Cohen PR. Polycystic Ovarian Syndrome-associated Confluent and Reticulated Papillomatosis: Report of a Patient Successfully Treated with Azithromycin. J Clin Aesthet Dermatol. 2017 Sep;10(9):30–5.

201. Kim MR, Kim S-C. Confluent and reticulated papillomatosis on the arm successfully treated with minocycline: Letter to the Editor. The Journal of Dermatology. 2010 Jul 22;37(8):749–50.

202. Kim JS, Paek JO, Kang HS, Yu HJ. Familial Confluent and Reticulate Papillomatosis Successfully Treated With Minocycline. :5.

203. Berk DR. Confluent and Reticulated Papillomatosis Response to 70% Alcohol Swabbing. Arch Dermatol. 2011 Feb 1;147(2):247.

204. Pham-Ledard A, Ezzedine K, Couprie B, Begueret H, Boralevi F, Taieb A. Papillomatose confluente et réticulée de Gougerot et Carteaud faciale ou hyperkeratotic head and neck Malassezia dermatosis ? Annales de Dermatologie et de Vénéréologie. 2010 Jun;137(6–7):451–4.

205. Wu C-Y. Pruritic brownish confluent reticulated papules over the trunk of a 30-year-old woman. Clinical and Experimental Dermatology. 2010;35(3):335–6.

206. Oh YJ, Lee M-H. Prurigo pigmentosa: a clinicopathologic study of 16 cases: Prurigo pigmentosa associated with diet. Journal of the European Academy of Dermatology and Venereology. 2012 Sep;26(9):1149–53.

207. Whang T, Kirkorian AY, Krishtul A, Phelps R, Shim-Chang H. Prurigo pigmentosa: Report of two cases in the United States and review of the literature. Dermatology Online Journal [Internet]. 2011 Dec 1 [cited 2021 Apr 27];17(12). Available from: https://escholarship.org/uc/item/6rv324m4

208. Missall TA, Pruden S, Nelson C, Fohn L, Vidal CI, Hurley MY. Identification of Helicobacter pylori in Skin Biopsy of Prurigo Pigmentosa: The American Journal of Dermatopathology. 2012 Jun;34(4):446–8.

209. Ilkovitch D. Is prurigo pigmentosa an inflammatory version of confluent and reticulated papillomatosis? J AM ACAD DERMATOL. 69(4):3.

210. Maan HS, Scott G, Mercurio MG. A Pruritic, Reticulated Bullous Eruption in a Healthy Young Man. JAMA Dermatol. 2014 Sep 1;150(9):1005.

211. Hijazi M, Kehdy J, Kibbi A-G, Ghosn S. Prurigo Pigmentosa: A Clinicopathologic Study of 4 Cases From the Middle East. The American Journal of Dermatopathology. 2014 Oct;36(10):800–6.

212. Gironi LC, Farinelli P, Giacalone A, Colombo E. The efficacy of minocycline in inflammatory dermatoses: a case of prurigo pigmentosa of prepubescent onset in Western world: Efficacy of antibiotics in inflammatory diseases. Dermatologic Therapy. 2015 Jul;28(4):239–42.

213. Onaygil E, Songur A, Kutlubay Z, Demirkesen C. Early stage prurigo pigmentosa : a case report. TJPATH [Internet]. 2015 [cited 2021 Feb 3]; Available from: http://www.turkjpath.org/doi.php?doi=10.5146/tjpath.2015.01333

214. Devred I, Sfecci A, Cardot-Leccia N, Lacour J-P, Passeron T. Prurigo pigmentosa au cours de la grossesse. Annales de Dermatologie et de Vénéréologie. 2019 Mar;146(3):215–8.

215. Bishnoi A, Banerjee N, Parsad D. Flexural Hyperpigmentation With Reticulation in an Adolescent Girl. JAMA Dermatol. 2019 Mar 1;155(3):377.

216. Al-Dawsari NA, Al-Essa A, Shahab R, Raslan W. Prurigo pigmentosa following laparoscopic gastric sleeve. Dermatol Online J. 2019 May 15;25(5).

217. Youssef M, Mokni S, Belhadjali H, Aouem K, Moussa A, Laatiri A, et al. Cyclophosphamide-induced generalised reticulated skin pigmentation: a rare presentation. Int J Clin Pharm. 2013 Jun;35(3):309–12.

218. Necessary CA, Roffwarg D, Ellis D. Reticulated hyperpigmentation following chemotherapy for radiation-induced osteosarcoma. Journal of the American Academy of Dermatology. 2014 Jul;71(1):e23–4.

219. Masson Regnault M, Gadaud N, Boulinguez S, Tournier E, Lamant L, Gladieff L, et al. Chemotherapy-Related Reticulate Hyperpigmentation: A Case Series and Review of the Literature. Dermatology. 2015;231(4):312–8.

220. Kubo Y, Fukumoto D, Ishigami T, Hida Y, Arase S. Diltiazem-associated photodistributed hyperpigmentation: Report of two Japanese cases and published work review: Diltiazem-associated hyperpigmentation. The Journal of Dermatology. 2010 Sep;37(9):807–11.

221. Jaka A, López-Pestaña A, Tuneu A, Lobo C, López-Núñez M, Ormaechea N. Photodistributed reticulated hyperpigmentation related to diltiazem. Dermatology Online Journal [Internet]. 2011 Jul 1 [cited 2020 Dec 1];17(7). Available from: https://escholarship.org/uc/item/4580r7rs

222. Gusdorf L, Cribier B. Dermatose en terre sèche : aspects anatomo-cliniques. Annales de Dermatologie et de Vénéréologie. 2016 Jun;143(6–7):446–52.

223. Oh CC, Oon HH, Tee SI, Jhingan A, Chong W-S. Terra Firma-Forme Dermatosis in Singaporean Patients: The “Alcohol Wipe” Sign. 2016;4.

224. Garg T, Marak A, Ahmed R, Chander R, Jain M. An unusual presentation of primary cutaneous amyloidosis. Dermatology Online Journal. 2017;23(8):5.

225. Verma S, Joshi R. Amyloidosis Cutis Dyschromica: A Rare Reticulate Pigmentary Dermatosis. Indian J Dermatol. 2015 Aug;60(4):385–7.

226. Berger E, Robinson M, Patel R, Jr AGF. Koebner phenomenon to heat in cutaneous (discoid) lupus erythematosus (lupus ab-igne). Dermatology Online Journal [Internet]. 2012 Dec 1 [cited 2020 Dec 6];18(12). Available from: https://escholarship.org/uc/item/9pv1n9f6

227. Tran K, Kaplan J, Kamino H, Latkowski J-A. Graft-vs-host disease. Dermatology Online Journal [Internet]. 2013 [cited 2020 Dec 6];19(12). Available from: https://escholarship.org/uc/item/9vp2x55j

228. Jain A, Chander R, Garg T, Nikita, Shetty GS. A rare multisystem disorder: Goltz syndrome – Case report and brief overview. Dermatology Online Journal [Internet]. 2010 Jun 1 [cited 2020 Dec 6];16(6). Available from: https://escholarship.org/uc/item/73v5d63s

229. Srinivas S, Mukherjee S, Hiremagalore R. Congenital erosive and vesicular dermatosis healing with reticulated supple scarring: Report of four cases. Indian J Dermatol Venereol Leprol. 2018;84(1):73.

230. Kong BY, Mancini AJ. Congenital erosive and vesicular dermatosis with reticulated supple scarring. Arch Dis Child Fetal Neonatal Ed. 2018 Jan;103(1):F78–F78.

231. Tlougan BE, Paller AS, Schaffer JV, Podjasek JO, Mandell JA, Nguyen XH, et al. Congenital erosive and vesicular dermatosis with reticulated supple scarring: Unifying clinical features. Journal of the American Academy of Dermatology. 2013 Dec;69(6):909–15.

232. Ma D-L. Congenital erosive and vesicular dermatosis healing with reticulated supple scarring with extensive facial involvement. Journal of the European Academy of Dermatology and Venereology. 2010 May;24(5):623–4.

233. Bolognia JL, Schaffer J, Cerroni L. Chapitre 34 : Vesiculopustular and Erosive Disorders in Newborns and Infants. In: Dermatology. 4th ed. Elsevier; 2018. p. 577.

234. Martin JM, Sanchez S, González V, Cordero P, Ramon D. Infantile hemangiomas with minimal or arrested growth: A retrospective case series. Pediatr Dermatol. 2019 Jan;36(1):125–31.

235. Spiker A, Zinn Z, Carter WH, Powers R, Kovach R. Fluoroscopy-Induced Chronic Radiation Dermatitis. The American Journal of Cardiology. 2012 Dec;110(12):1861–3.

236. Saurat J-H, Lipsker D, Thomas L, Borradori L, Lachapelle J-M. Chapitre 9-3 : Hypermélanoses. In: Dermatologie et infections sexuellement transmissibles. 6th ed. Elsevier Masson; 2017. p. 435.

237. Kang S., Amagai M., Bruckner AL., Enk A.H., Margolis D.J, Mc Michael A.J et al. Chapitre 148 : Vascular and Lymphatic Cutaneous Diseases. In: Fitzpatrick's Dermatology. 9th ed. Mc Graw Hill Education,; 2019. p. 2682–3.

238. Lipsker D. Chapitre 3 : Lésions planes - Erythème. In: Guide de l'examen clinique et du diagnostic en dermatologie. 2nd ed. Elsevier Masson; 2020.

239. James W Patterson. Chapitre 10: Disorders of pigmentation. In: Weedon's Skin Pathology. 4th ed. Churchill Livingstone; p. 343.

240. James W Patterson. Chapitre 19: Miscellaneous conditions. In: Weedon's Skin Pathology. 4th ed. Churchill Livingstone; p. 590.

241. Uttam J, Hutton E, Coulombe PA, Anton-Lamprecht I, Yu QC, Gedde-Dahl T, et al. The genetic basis of epidermolysis bullosa simplex with mottled pigmentation. Proceedings of the National Academy of Sciences. 1996 Aug 20;93(17):9079–84.

242. Betz RC, Planko L, Eigelshoven S, Hanneken S, Pasternack SM, Büssow H, et al. Loss-of-Function Mutations in the Keratin 5 Gene Lead to Dowling-Degos Disease. Am J Hum Genet. 2006 Mar;78(3):510–9.

243. Bolognia JL, Schaffer J, Cerroni L. Chapitre 67 : Disorders of Hyperpigmentation. In: Dermatology. 4th ed. Elsevier; 2018. p. 1139.

244. James W Patterson. Chapitre 10 : Disorders of pigmentation. In: Weedon's Skin Pathology. 4th ed. Churchill Livingstone; p. 332–43.

245. Cribier B, Battistella M. Dermatologie de la clinique à la microscopie. Elsevier Masson; 2015.

246. Saurat J-H, Lipsker D, Thomas L, Borradori L, Lachapelle J-M. Chapitre 18-4 : Vieillissement cutané. In: Dermatologie et infections sexuellement transmissibles. 6th ed. Elsevier Masson; 2017. p. 1011.

247. Bolognia JL, Schaffer J, Cerroni L. Chapitre 67 : Disorders of Hyperpigmentation. In: Dermatology. 4th ed. Elsevier; 2018. p. 1120.

248. Kang S., Amagai M., Bruckner AL., Enk A.H., Margolis D.J, Mc Michael A.J et al. Chapitre 77 : Hypermelanoses. In: Fitzpatrick's Dermatology. 9th ed. Mc Graw Hill Education,; 2019. p. 1381–2.

249. Kaur S, Goraya JS. Dermatologic findings of vitamin B12 deficiency in infants. Pediatr Dermatol. 2018 Nov;35(6):796–9.

250. On H rang, Hong WJ, Roh MR. Low-pulse energy Q-switched Nd:YAG laser treatment for hair-dye-induced Riehl's melanosis. Journal of Cosmetic and Laser Therapy. 2015 May 4;17(3):135–8.

251. Griffiths C, Barker J, Bleiker T, Chalmers R, Creamer D. Chapitre 88 : Acquired Pigmentary Disorders. In: Rook's textbook of dermatology. 9th ed. Wiley Blackwell; 2016. p. 2232.

252. Bolognia JL, Schaffer J, Cerroni L. Chapitre 67 : Disorders of Hyperpigmentation. In: Dermatology. 4th ed. Elsevier; 2018. p. 1125–31.

253. Saurat J-H, Lipsker D, Thomas L, Borradori L, Lachapelle J-M. Chapitre 7 : Maladies héréditaires de la jonction dermo-épidermique et troubles de la différenciation épidermique. In: Dermatologie et infections sexuellement transmissibles. 6th ed. Elsevier Masson; 2017. p. 309–75.

Faculté de médecine maïeutique et sciences de la santé
Université de Strasbourg

DECLARATION SUR L'HONNEUR

Document avec signature originale devant être joint :
- à votre mémoire de D.E.S.
- à votre dossier de demande de soutenance de thèse

Nom : DIELLOCNNÉ **Prénom :** Claire

Ayant été informé(e) qu'en m'appropriant tout ou partie d'une œuvre pour l'intégrer dans mon propre mémoire de spécialité ou dans mon mémoire de thèse de docteur en médecine, je me rendrais coupable d'un délit de contrefaçon au sens de l'article L335-1 et suivants du code de la propriété intellectuelle et que ce délit était constitutif d'une fraude pouvant donner lieu à des poursuites pénales conformément à la loi du 23 décembre 1901 dite de répression des fraudes dans les examens et concours publics,

Ayant été avisé(e) que le président de l'université sera informé de cette tentative de fraude ou de plagiat, afin qu'il saisisse la juridiction disciplinaire compétente,

Ayant été informé(e) qu'en cas de plagiat, la soutenance du mémoire de spécialité et/ou de la thèse de médecine sera alors automatiquement annulée, dans l'attente de la décision que prendra la juridiction disciplinaire de l'université

J'atteste sur l'honneur
Ne pas avoir reproduit dans mes documents tout ou partie d'œuvre(s) déjà existante(s), à l'exception de quelques brèves citations dans le texte, mises entre guillemets et référencées dans la bibliographie de mon mémoire.

A écrire à la main : « J'atteste sur l'honneur avoir connaissance des suites disciplinaires ou pénales que j'encours en cas de déclaration erronée ou incomplète »,

« J'atteste sur l'honneur avoir connaissance des suites disciplinaires ou pénales que j'encours en cas de déclaration erronée ou incomplète »

Signature originale :

A STRASBOURG, le 30/08/2021

Photocopie de cette déclaration devant être annexée en dernière page de votre mémoire de D.E.S. ou de Thèse.

RÉSUMÉ

Introduction : Les dermatoses réticulées regroupent deux grands groupes : les livedos, les troubles pigmentaires. Si, pour le livedo, les mécanismes lésionnels ont déjà été évoqué, l'origine de la réticulation des autres dermatoses réticulées reste à élucider. L'objectif principal de cette thèse était de faire l'inventaire des dermatoses réticulées et de décrire les différents patrons de réticulation ; un objectif secondaire était de déterminer si la réticulation pouvait être expliquée par la microscopie.

Matériel et méthodes : Nous avons prédéfini 4 types de réticulation : vraie, branchée, mixte ou indéterminée ainsi que des catégories de taille du cadre et de l'espace de réticulation. Une recherche bibliographique a été faite dans la banque PUBMED-MEDLINE à l'aide des mots clés *« reticulated dermatosis »* et *« livedo »*. Nous avons ensuite classé les photographies analysées dans l'un des types de réticulation et par catégories de taille et nous avons identifié différents patrons de réticulation. Enfin, les caractéristiques histopathologiques des entités de chaque catégorie ont été étudiées.

Résultats : Nous avons inclus 241 cas de lésions réticulées. Il existait une prédominance féminine (ratio H/F = 0,7) et la moyenne d'âge du début des lésions était de 35 ans.

Il y avait 122 cas de livedos : 14 cas de réticulation vraie, 58 cas de réticulation branchée, 42 cas de réticulation mixte et 8 cas de réticulation indéterminée. La majorité des cas se manifestaient par un livedo ayant un cadre large (>5mm) et un grand espace réticulé (>10mm). Les différents patrons identifiés s'appuyaient sur les types de réticulation prédéfinis auxquels on pouvait préciser la présence d'une atrophie ou de télangiectasies, le caractère purpurique ou hyperpigmenté, la présence d'altérations épidermiques, ou d'une infiltration.

Il y avait 119 cas de dermatoses réticulées autres : 2 cas de réticulation vraie, 5 cas de réticulation branchée, 15 cas de réticulation mixte et 97 cas de réticulation indéterminée. La majorité des cas se manifestait par un cadre intermédiaire (1-5mm) ou fin (<1mm) et un espace réticulé intermédiaire (3-10mm) ou petit (<3mm). Il y avait 111 cas de troubles pigmentaires, 5 cas de lésions atrophiques et cicatricielles, et 3 cas de lésions télangiectasiques. Les patrons de réticulation identifiés s'appuyaient moins sur les types de réticulation prédéfinis et plus sur la taille du cadre et de l'espace réticulé. L'arrangement des lésions, leur distribution et la présence d'une composante épidermique étaient également des éléments discriminants.

Discussion : Devant des lésions réticulées, 5 grands cadres nosologiques sont à différencier : les livedos, les causes vasculaires autres, les troubles pigmentaires, les dermatoses atrophiques et cicatricielles et les causes inflammatoires. Une catégorie spécifique peut-être isolée nosologiquement : les troubles réticulés de la kératinisation. Différents patrons de réticulation peuvent être identifiés permettant d'orienter le diagnostic étiologique. Ce travail contribue à montrer une fois de plus l'origine vasculaire de la réticulation du livedo et le lien entre sa morphologie et les mécanismes physiologiques sous-jacents. Les mécanismes qui sous-tendent la réticulation des troubles pigmentaires restent plus difficiles à mettre en évidence.

Rubrique de classement : DES de Dermatologie et Vénérologie

Mots-clés : dermatoses réticulées ; réticulation ; livedo ; troubles pigmentaires

Président : Monsieur le Professeur Bernard CRIBIER
Assesseurs : Monsieur le Professeur Dan LIPSKER
Monsieur le Docteur Cédric LENORMAND
Monsieur le Docteur Aurélien GUFFROY

Adresse de l'auteur : 12 rue Gustave Adolphe Hirn, 67000 STRASBOURG