UNIVERSITE DE STRASBOURG

FACULTE DE CHIRURGIE DENTAIRE

Année 2021 N° 28

**THESE**

Présentée pour le Diplôme d'Etat de Docteur en Chirurgie Dentaire

le 22 avril 2021

par

BERDITCHEWSKY Julie

née le 17/03/1994 à STRASBOURG

# TEMPORISATION DANS LES CAS D'AGENESIES DES INCISIVES LATERALES PERMANENTES MAXILLAIRES : REVUE SYSTEMATIQUE DE LA LITTERATURE ET PROPOSITION DE CRITERES DECISIONNELS DE PRISE EN CHARGE

Président : Professeur Olivier HUCK
Assesseurs : Professeur François CLAUSS
Docteur Delphine WAGNER
Docteur Karima EL OUAHABI
Membre invité : Docteur Cyril PEREZ

# LISTE DES ENSEIGNANTS

## FACULTE DE CHIRURGIE DENTAIRE DE STRASBOURG

**Doyen : Professeur Corinne TADDEI-GROSS**
**Doyens honoraires : Professeur Robert FRANK**
**Professeur Maurice LEIZE**
**Professeur Youssef HAIKEL**
**Professeurs émérites : Professeur Henri TENENBAUM**
**Responsable des Services Administratifs : Mme Françoise DITZ-MOUGEL**

### Professeurs des Universités

| | |
|---|---|
| **Vincent BALL** | Ingénieurie Chimique, Energétique - Génie des Procédés |
| **Agnès BLOCH-ZUPAN** | Sciences Biologiques |
| **François CLAUSS** | Odontologie Pédiatrique |
| **Jean-Luc DAVIDEAU** | Parodontologie |
| **Youssef HAÏKEL** | Odontologie Conservatrice - Endodontie |
| **Olivier HUCK** | Parodontologie |
| **Marie-Cécile MANIERE** | Odontologie Pédiatrique |
| **Florent MEYER** | Sciences Biologiques |
| **Maryline MINOUX** | Odontologie Conservatrice - Endodontie |
| **Anne-Marie MUSSET** | Prévention - Epidémiologie - Economie de la Santé - Odontologie Légale |
| **Corinne TADDEI-GROSS** | Prothèses |
| **Béatrice WALTER** | Prothèses |
| **Matthieu SCHMITTBUHL** *Délégation (Juin 2024)* | Sciences Anatomiques et Physiologiques,Occlusodontiques - Biomatériaux - Biophysique - Radiologie |

### Maîtres de Conférences

| | |
|---|---|
| **Youri ARNTZ** | Biophysique moléculaire |
| **Sophie BAHI-GROSS** | Chirurgie Buccale - Pathologie et Thérapeutique - Anesthésiologie et Réanimation |
| **Yves BOLENDER** | Orthopédie Dento-Faciale |
| **Fabien BORNERT** | Chirurgie Buccale - Pathologie et Thérapeutique - Anesthésiologie et Réanimation |
| **Abdessamad BOUKARI** | Chirurgie Buccale - Pathologie et Thérapeutique - Anesthésiologie et Réanimation |
| **Claire EHLINGER** | Odontologie Conservatrice - Endodontie |
| **Olivier ETIENNE** | Prothèses |
| **Florence FIORETTI** | Odontologie Conservatrice - Endodontie |
| **Catherine-Isabelle GROS** | Sciences Anatomiques et Physiologiques - Biophysique - Radiologie |
| **Sophie JUNG** | Sciences Biologiques |
| **Nadia LADHARI** *Disponibilité (Nov. 2020)* | Sciences Anatomiques et Physiologiques, Occlusodontiques - Biomatériaux - Biophysique |
| **Davide MANCINO** | Odontologie Conservatrice - Endodontie |
| **Damien OFFNER** | Prévention - Epidémiologie - Economie de la Santé - Odontologie Légale |
| **Catherine PETIT** | Parodontologie |
| **François REITZER** | Odontologie Conservatrice - Endodontie |
| **Martine SOELL** | Parodontologie |
| **Marion STRUB** | Odontologie Pédiatrique |
| **Xavier VAN BELLINGHEN** | Prothèses |
| **Delphine WAGNER** *Délégation (Août 2021)* | Orthopédie Dento-Faciale |
| **Etienne WALTMANN** | Prothèses |

### Equipes de Recherche

| | |
|---|---|
| **Nadia JESSEL** | INSERM / Directeur de Recherche/Directrice d'UMR |
| **Philippe LAVALLE** | INSERM / Directeur de Recherche |
| **Pierre SCHAAF** | UNISTRA / Professeur des Universités / Directeur d'UMR |
| **Bernard SENGER** | INSERM / Directeur de Recherche |

## REMERCIEMENTS

**Au président de cette thèse, Monsieur le Professeur Olivier Huck**

Je vous remercie de l'honneur que vous me faites de présider le jury de cette thèse.

Je garde en tête mes vacations au service de Parodontologie, entre bonne humeur et dur labeur !

Je vous exprime tout mon respect et ma reconnaissance pour la qualité de vos enseignements théorique et clinique, ainsi que vos conseils.

Veuillez trouver en ce travail l'expression de mon profond respect ainsi que mes remerciements les plus sincères.

**Au directeur de cette thèse, Monsieur le Professeur François Clauss**

Je vous suis extrêmement reconaissante d'avoir accepté de diriger cette thèse.

Votre implication, votre aide et votre disponibilité m'ont permis de mener à bien ce travail. Merci pour toutes vos réponses à mes nombreux mails, vos conseils et votre patience. Merci pour la qualité des enseignements clinique et théorique que vous m'avez dispensés durant mes études, dont je m'inspire au quotidien dans ma pratique.

Veuillez trouver en ce travail l'expression de ma profonde gratitude ainsi que mes remerciements les plus sincères.

**A Madame le Docteur Delphine Wagner**,

Je vous remercie de l'honneur que vous me faites en prenant part au jury de cette thèse.

Je vous prie de bien croire en mon profond respect pour vos enseignements, votre pédagogie, vos qualités humaines.

Veuillez trouver en ce travail l'expression de ma considération ainsi que mes remerciements les plus sincères.

**A Madame le Docteur Karima El Ouahabi,**

Je vous remercie d'avoir accepté de prendre part au jury de cette thèse.

Merci pour votre réactivité et votre disponibilité.

Veuillez trouver ici l'expression de ma profonde considération ainsi que mes remerciements les plus sincères.

**A Monsieur le Docteur Cyril Perez,**

Je vous remercie d'avoir accepté de siéger au sein de ce jury de thèse.

Merci pour vos conseils et votre disponibilité, je vous en suis sincèrement reconnaissante.

Veuillez trouver en ce travail l'expression de ma profonde gratitude ainsi que mes sincères remerciements.

Je tenais également à remercier **Monsieur le Docteur Bruno Grollemund**, Merci de m'avoir transmis les données qui m'ont été indispensables à la réalisation de l'étude, merci pour votre précieuse aide et votre disponibilité.

Veuillez trouver en ce travail l'expression de mon profond respect ainsi que mes remerciements les plus sincères.

**À mes parents**, je ne pourrai jamais assez vous remercier de m'avoir soutenue durant toutes ces années. Merci de m'avoir permis d'arriver jusqu'ici, ce diplôme est l'un des nombreux fruits de votre dévouement.
Merci pour tout ce que vous m'apportez quotidiennement, pour l'éducation et les valeurs que vous m'avez transmises.
Aucun remerciement ne saurait exprimer mon amour, ma gratitude et mon infinie reconnaissance pour tout ce que vous faites pour moi depuis toujours.

**A mes grands-mères,** merci pour votre amour, votre gentillesse, votre générosité, votre soutien… Merci pour tout.

**A Mikou et Ella,** merci d'être là au quotidien malgré la distance qui nous sépare ! Merci pour tout ce que vous faites pour moi et surtout pour ce que vous êtes.
Mikou, merci d'être toujours là pour répondre à mes questions le plus souvent d'ordre informatique, mais pas que, et ce à n'importe quel moment de la journée (ou de la nuit). Merci pour ta gentillesse, ta patience, tes conseils et tant d'autres choses. Je vous souhaite beaucoup de bonheur à toi et ta merveilleuse famille.
Ella, ma petite sœur qui a suivi et supporté mes études jusqu'à la fin. Merci pour tous ces fous rires, pour ta gentillesse, pour ta générosité, et toutes tes autres qualités que je n'en finirai pas de citer… Et merci pour les meilleurs trois mois que l'on a passés ensemble, et qu'on n'oubliera certainement jamais !
Sans oublier **Sacha,** merci de me donner le sourire instantanément dès que je te vois, ne serait-ce qu'en photo.

**A Yohan,** merci pour ta présence, ton soutien, ton amour, et pour tout ce que tu me donnes quotidiennement. ♡

**A Céline et Shani,** merci d'être les meilleures amies que vous êtes.
Je ne pourrai pas tout citer vous concernant, depuis 27 ans ça fait trop de choses !
Merci d'être toujours là que ce soit à BOSTON-Paris-London ou Stras, merci pour vos conseils, votre soutien, votre générosité, votre gentillesse, votre patience, votre joie de vivre…
Je vous souhaite le meilleur, avec respectivement vos mari et fiancé (husband to be !!!). J'ai hâte des dizaines d'années que l'on va encore passer ensemble ! Love you.

**A Lise,** mon amie depuis la P2 avec qui j'ai commencé et fini mes études ! Toutes ces années n'auraient pas été les mêmes sans toi ! Nos fous-rires et même nos angoisses me manquent… Merci d'avoir passé toutes ces années à mes côtés, j'ai hâte qu'on soit à nouveau réunies.

**A Luana,** je suis tellement contente de t'avoir rencontrée. Merci pour ta gentillesse, ta patience, ta générosité et toutes tes autres qualités. Merci pour ta disponibilité (surtout ces dernières semaines !), tes conseils et pour tous ces bons moments, ces soirées, sans oublier nos fous-rires QUOTIDIENS.
Je te souhaite tout le meilleur.

**A PAD,** merci pour ta bonne humeur, tes conseils et tous ces fous-rires depuis toutes ces années ! Je ne te remercie pas pour tous les coups de stress que tu m'as mis avant mes exams ou le CSCT (mais je dois avouer qu'au final c'était pour mon bien … !) Je te souhaite tout le meilleur dans ta nouvelle vie de kiffeur surfeur et j'espère qu'on se revoit vite.

Sans oublier **mes cousins**, **mes tantes et oncle**, **le lhoud**, merci de votre présence et de votre amour.

UNIVERSITE DE STRASBOURG

FACULTE DE CHIRURGIE DENTAIRE

Année 2021 N° 28

**THESE**

Présentée pour le Diplôme d'Etat de Docteur en Chirurgie Dentaire

le 22 avril 2021

par

BERDITCHEWSKY Julie

née le 17/03/1994 à STRASBOURG

# TEMPORISATION DANS LES CAS D'AGENESIES DES INCISIVES LATERALES PERMANENTES MAXILLAIRES : REVUE SYSTEMATIQUE DE LA LITTERATURE ET PROPOSITION DE CRITERES DECISIONNELS DE PRISE EN CHARGE

Président : Professeur Olivier HUCK
Assesseurs : Professeur François CLAUSS
Docteur Delphine WAGNER
Docteur Karima EL OUAHABI
Membre invité : Docteur Cyril PEREZ

**TABLE DES MATIERES**

INTRODUCTION…….…7

I. ASPECTS ÉPIDÉMIOLOGIQUES ET CLINIQUES DES AGÉNÉSIES DES INCISIVES LATÉRALES PERMANENTES MAXILLAIRES……...8

1. Définitions et terminologie…….....8
2. Prévalence……8
3. Anomalies associées……...10

II. ETIOLOGIE……..12

1. Aspects embryologiques……..12
   A. Epithélium odontogène et lame dentaire……15
   B. Placodes dentaires……16
   C. Bourgeon dentaire……..16
   D. Capuchon……16
   E. Cloche dentaire……...17
   F. Morphogenèse radiculaire……18
2. Etiologie des agénésies dentaires……18
   A. Evolution……..18
   B. Mécanismes génétiques……20
   C. Facteurs environnementaux……..23

III. DIAGNOSTIC……..25

1. Diagnostic positif……...25
   A. Anamnèse……25
   B. Examen clinique……..26
   C. Examen radiographique……27
2. Diagnostic différentiel……...28
   A. Avulsion antérieure……28
   B. Défaut d'éruption……28
   C. Ectopie……..29
   D. Folliculite expulsive……29
   E. Fusion dentaire……30
   F. Formes syndromiques d'agénésies multiples…...……30

IV. FACTEURS DECISIONNELS……...31
1. Age et stade de dentition…….31
2. Maturité squelettique – proximité avec la fin de la croissance..32
3. Contexte dentaire et dysmorphose dento-alvéolaire ou squelettique associée……...33
A. Aspect dentaire et encombrement……...33
B. Dans le sens sagittal……..34
a. Rappels…….…..…….....34
b. Relations antéro-postérieures……....35
C. Dans le sens vertical……..36
a. Rappels de croissance….…….…….....36
b. Typologe faciale verticale……37
D. Examen cutané……38
E. Rapport dento-labial……...38
4. Parodonte……...39
5. Motivation……...40
6. Facteurs socio-économiques……..40
V. LES DIFFERENTES SOLUTIONS DE TEMPORISATION……..41
1. Solutions amovibles……..41
A. Prothèse adjointe……41
B. Dispositifs orthodontiques……43
2. Prothèse fixée dento-portée……45
A. Bridge collé à deux aillettes……..45
B. Bridge collé cantilever……48
C. Attelle fibrée composite et bridge collé composite……59
3. Prothèse fixée transitoire implanto-portée sur mini-vis……...61
4. Fermeture orthodontique des espaces……..67
5. Abstention……..69
VI. ETUDE SUR DONNEES - CENTRE DE REFERENCES MALADIES RARES ORALES ET DENTAIRES O-RARES……..……...……71
CONCLUSIONS……..79
REFERENCES BIBLIOGRAPHIQUES……..….83

## LISTE DES FIGURES

**Figure 1 :** prévalence des agénésies unilatérales et bilatérales des quatre dents les plus fréquemment concernées

**Figure 2 :** agénésie de 22 et 12 riziforme

**Figure 3 :** développement des organes ectodermiques

**Figure 4 :** processus de migration des cellules des crêtes neurales céphaliques

**Figure 5 :** les différentes étapes de développement dentaire, avec les gènes correspondant

**Figure 6 :** gènes impliqués dans les agénésies dentaires syndromiques et non-syndromiques

**Figure 7 :** diagramme de HURME

**Figure 8 :** radiographie panoramique révélant les agénésies de 12 et 22

**Figure 9 :** schéma décrivant les classes I, II et III d'Angle

**Figure 10 :** arbre décisionnel des différentes solutions thérapeutiques en fonction du diagnostic dans le sens antéro-postérieur

**Figure 11 :** arbre décisionnel des différentes solutions thérapeutiques en fonction du diagnostic dans le sens vertical

**Figure 12 :** ouverture de l'angle naso-labial après traitement par fermeture d'espace

**Figure 13 :** prothèse adjointe en remplacement de 12 et 22

**Figure 14 :** plaque de Hawley en remplacement de 22

**Figure 15 :** gouttière transparente contenant une dent postiche (12)

**Figure 16 :** bridge collé traditionnel à deux ailettes collées sur les faces palatines des deux dents bordant l'édentement

**Figure 17 :** bridge collé de Rochette

**Figure 18 :** bridge collé cantilever avec une seule ailette collée sur la face palatine d'une des dents brodant l'édentement

**Figure 19 :** préparation linguale pour l'ailette du bridge cantilever selon Kern

**Figure 20 :** marquage sur la crête de la limite cervicale du futur collet prothétique, en alignement avec le collet controlatéral

**Figure 21 :** utilisation d'une fraise boule diamantée bague rouge pour l'ovalisation crestale

**Figure 22 :** utilisation d'un laser pour l'ovalisation crestale. Le saignement est limité et les durées de cicatrisation sont plus courtes

**Figure 23 :** rebasage au composite flow de la dent du commerce présente dans la gouttière de temporisation

**Figure 24 :** temporisation par gouttière transparente

**Figure 25 :** vue à l'échelle du sourire de la temporisation par gouttière transparente, dont nous pouvons apprécier la quasi-invisibilité

**Figure 26 :** cicatrisation gingivale à 10jours. On note la formation d'un « écrin » crestal

**Figure 27 :** préparation pour bridge collé cantilever en céramique

**Figure 28 :** clé de repositionnement papillon pour la mise en place d'un bridge collé cantilever en remplacement d'une incisive mandibulaire

**Figure 29 :** a) vue intraorale de la situation initiale ; b) fibre de verre collée sur les dents piliers ; c) vue intraorale de la situation après restauration par attelle fibrée composite ; d) vue intraorale à 3 ans post-opératoire

**Figure 30 :** A) patiente de 16 ans après mise en place de la mini-vis et de la couronne provisoire en site de 12 ; B) vue occlusale du fil de contention collé ici de manière à pouvoir restaurer 22 riziforme ; C) radiographie rétro-alvéolaire de la mini-vis en place

**Figure 31 :** A) couronne prothétique ajustée à la forme désirée ; B) couronne fixée temporairement au pilier en résine, avec de la cire ; C) silicone appliqué sur les faces vestibulaire et occlusale ; D) couronne et cire retirées du modèle ; E) couronne remise en place grâce à la clé en silicone : F) fixation du pilier à la mini-vis ; G) stratification du composite pour finaliser la couronne ; H) couronne après polissage et insertion

**Figure 32 :** A) insertion horizontale de la mini-vis ; B) insertion d'un fil en acier inoxydable dans la gorge de la mini-vis et pliage ; C) et D) stratification du composite ; E) polissage ; F) ligature de l'acier à la minivis

**Figure 33 :** remodelage coronaire canin

**Figure 34 :** situation clinique des différentes formes de canines

**Figure 35 :** coronoplasties par restaurations composites sur 13 et 23

**Figure 36 :** proportion des agénésies unilatérales et bilatérales au sein de l'échantillon

**Figure 37 :** proportion des traitements d'ouverture et de fermeture orthodontiques des espaces au sein de l'échantillon

**Tableau I :** avantages et inconvénients comparés des bridges collés cantilever en fonction du matériau utilisé

**Tableau II :** synthèse des avantages et inconvénients des différentes solutions thérapeutiques de temporisation dans le contexte d'AILPM

**Tableau III :** synthèse des données cliniques, de prise en charge et de temporisation pour les patients atteints d'AILPM`

# INTRODUCTION

L'absence d'une dent d'origine génétique, ou agénésie dentaire, est une des anomalies de développement la plus fréquente dans la dentition humaine.

Les incisives latérales permanentes maxillaires comptent parmi les dents les plus fréquemment absentes, posant de nombreuses difficultés d'ordre esthétique, orthodontique et prothétique.

Les étiologies de ces agénésies sont variées, et souvent multifactorielles, avec une composante génétique majeure ; certains facteurs environnementaux peuvent également être impliqués.

Les agénésies peuvent s'inscrire dans un tableau syndromique ou correspondre à des formes isolées.

Une fois le diagnostic positif établi, une prise en charge précoce avec le spécialiste en orthopédie dento-faciale s'avère indispensable.

La décision d'ouverture ou de fermeture des espaces d'agénésies sera fonction de plusieurs paramètres que nous détaillerons.

Le remplacement prothétique de l'incisive latérale maxillaire peut poser problème chez les patients en cours de croissance. En effet, une réhabilitation implantaire ne peut s'envisager tant que la croissance se poursuit. C'est pourquoi une solution de temporisation adaptée et esthétique est nécessaire.

Ainsi sera anticipée la réhabilitation définitive prothétique ou implanto-prothétique, en fin de croissance, après ouverture ou fermeture othodontique de l'espace.

# I. ASPECTS ÉPIDÉMIOLOGIQUES ET CLINIQUES DES AGÉNÉSIES DES INCISIVES LATÉRALES PERMANENTES MAXILLAIRES

## 1. Définitions et terminologie

L'éthymologie grecque du mot « agénésie » signifie un « défaut de génération » (préfixe « a » : privatif et « genesis » : génération).
Une agénésie est définie comme « le défaut de développement d'un tissu ou d'un organe par absence de maturation ou manque de son ébauche embryonnaire, lié à une anomalie du message héréditaire ou à une embryopathie » [1].

Selon BASSIGNY [2] une agénésie est une « anomalie de nombre correspondant à l'absence d'une unité dentaire, en relation avec l'absence du germe correspondant ».
Le terme « hypodontie » fait référence à l'absence de cinq dents ou moins, une agénésie est donc une des formes d'hypodontie. L' « oligondontie » correspond à l'absence de six dents ou plus ; et l' « anodontie », à l'absence totale des dents [3].

## 2. Prévalence

L'hypodontie est la malformation dento-faciale humaine la plus fréquente [4].

Il existe une association entre les agénésies en denture temporaire et permanente: les dents manquantes en denture temporaire le sont aussi en denture permanente [5], et, la prévalence des hypodonties en denture temporaire est de 0,4 à 0,9% [4] [5].

L'agénésie de l'incisive latérale maxillaire permanente (AILPM) compte parmi les plus fréquentes, 2,2% à 10,1% [6], juste après l'agénésie de la seconde prémolaire mandibulaire.

La méta-analyse de POLDER et al. [7] nous donne plus de renseignements concernant l'épidémiologie et la distribution topographique de ces agénésies :

La prévalence des agénésies chez les femmes est 1,37 fois plus élevée que chez les hommes.
Chez la plupart des patients, les agénésies ne concernent qu'une (48%) ou deux dents (35%), l'oligodontie ne touchant que 0,14% de la population. Il n'existe pas de différence significative de fréquence entre le maxillaire et la mandibule.
La prévalence des agénésies est de 5,5% en Europe et de 3,9% aux Etats-Unis.

Les dents les plus fréquemment concernées sont les secondes prémolaires mandibulaires qui représentent plus de 40% des agénésies, suivies des incisives latérales maxillaires avec presque 23% des agénésies.

L'AILPM aurait une prévalence d'environ 1,55 à 1,78 % de la population générale.
De manière générale, les agénésies dentaires sont plus fréquemment asymétriques et unilatérales, l'exception concerne l'incisive latérale maxillaire où l'agénésie est plus fréquemment bilatérale qu'unilatérale.

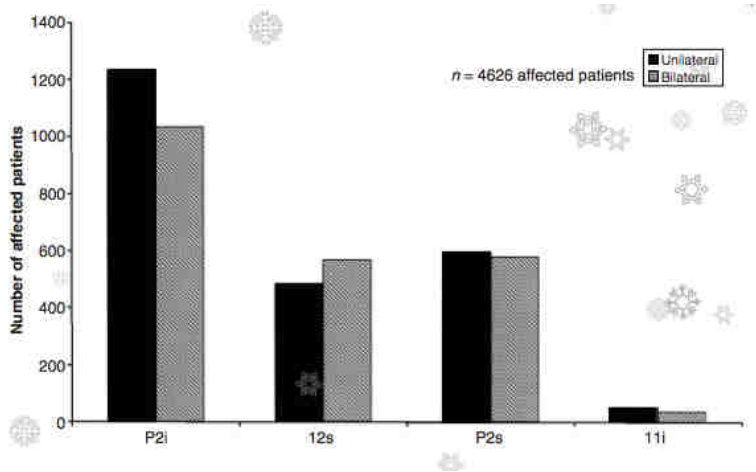


***Figure 1**: prévalence des agénésies unilatérales et bilatérales des quatre dents les plus fréquemment concernées* [7]. *P2i: seconde prémolaire mandibulaire; I2s: incisive latérale maxillaire; P2s: seconde prémolaire maxillaire; I1i: incisive centrale mandibulaire*

### 3. Anomalies associées

L'AILPM peut être une anomalie isolée ou associée à d'autres anomalies bucco-dentaires [8].

Parmi les patients atteints d'AILPM, 51,6% présentent des agénésies bilatérales, 27,7% sont des agénésies de l'incisive latérale droite uniquement, et 20,7% de l'incisive latérale gauche uniquement [8].

Agénésies associées

Chez 18,2% des patients atteints d'AILPM, on peut retrouver d'autres dents manquantes [8].

Les secondes prémolaires maxillaires et mandibulaires ainsi que les troisièmes molaires mandibulaires sont celles le plus fréquemment absentes [8].

Anomalies de forme

On peut observer dans les cas d'AILPM unilatérale une réduction des dimensions coronaires (microdontie) de son homologue controlatérale, généralement incisive latérale riziforme [8] [9] [10]. Il s'agit de l'anomalie associée à l'AILPM la plus fréquente [11] [12].

***Figure 2:*** *agénésie de 22 et 12 riziforme [10]*

Anomalies de taille

En plus de la réduction des dimensions coronaires de l'incisive latérale homologue, on peut aussi retrouver une réduction des dimensions coronaires mésio-distales des dents restantes [10] [13].

Brooke a suggéré que la microdontie et l'hypodontie étaient génétiquement liées: une dent ne peut pas se développer si le germe n'atteint pas la taille requise [14].

On trouve également une prévalence plus élevée de taurodontisme chez les patients atteints d'agénésies [10].

Anomalies de position

On peut retrouver une éruption ectopique (palatine ou vestibulaire) de la canine [8] [9] ou une inclusion canine [10]. Une angulation atypique voire une rotation de la deuxième prémolaire mandibulaire est également décrite [8].

Anomalie de structure

Des anomalies de structure de l'émail: hypoplasies de l'émail ou amélogenèse imparfaite, ainsi que de la dentine: dentinogenèse imparfaite, sont plus fréquentes chez les patients atteints d'agénésies que dans la population générale [10].

## II. ETIOLOGIE

### 1. Aspects embryologiques

Les dents sont formées à partir de deux composants tissulaires : l'épithélium de surface et le mésenchyme sous-jacent, les processus d'interactions épithélio-mésenchymateuses étant à la base de l'odontogenèse et de sa régulation. Le mésenchyme dérive des cellules des crêtes neurales céphaliques qui ont migré au niveau du premier arc branchial et du processus fronto-nasal [15] [16].

La dent, comme d'autres organes (les phanères : ongles, cheveux, poils ; les glandes exocrines : mammaires, sudoripares, salivaires) est un dérivé ectodermique et est composée de deux entités : une partie épithéliale (en vert) et une partie mésenchymateuse (en bleu) [15] [17].

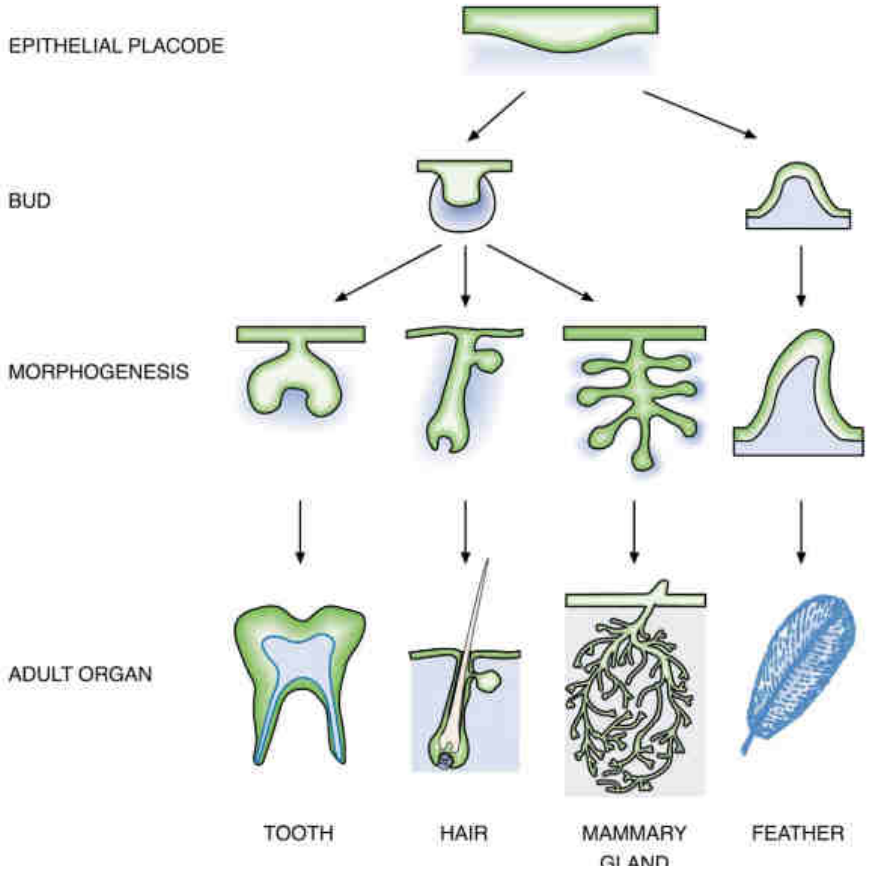


***Figure 3:*** *développement des organes ectodermiques [17]*

La dent se développe de par le dialogue moléculaire entre l'ectoderme oral et le mésenchyme appelé interactions épithélio-mésenchymateuses [16]. Des altérations précoces de ces interactions, liées notamment à des mutations de gènes codant pour des molécules de signalisation ou des facteurs transcriptionnels, peuvent entrainer une interruption de l'odontogenèse et donc une agénésie [16].

De nombreux facteurs comme ceux appartenant aux familles Transforming growth factor (*TGF β*, dont Bone Morphogenic Protein *BMP* et *activines*), Fibroblast growth factor (*FGF*), Hedgehog (au niveau dentaire Sonic hedgehog *Shh*), et Wingless related integration site (*Wnt*) participent à l'interaction épithélio-mésenchymateuse lors du développement dentaire [16] [17].

Un défaut dans une ou plusieurs voies de signalisation peut affecter ce développement et jouer potentiellement un rôle dans la survenue d'une anomalie de nombre par défaut [16].

L'origine épithéliale des cellules dentaires est représentée par l'ectoderme oral. Cette partie épithéliale est appelée organe de l'émail, et est à l'origine de l'émail. Les crêtes neurales céphaliques participent à la différenciation du mésenchyme dentaire (à l'origine des odontoblastes, de la pulpe dentaire, de la dentine, du parodonte et du sac folliculaire). Ces deux parties sont séparées par une matrice extra-cellulaire appelée la membrane basale.

Chez l'homme, la migration des cellules des crêtes neurales céphaliques intervient entre les jours 22-26 de développement embryonnaire. Pour les incisives maxillaires, l'origine de ces cellules est la partie caudale du prosencéphale et la partie céphalique du cerveau moyen ou mésencépahale.

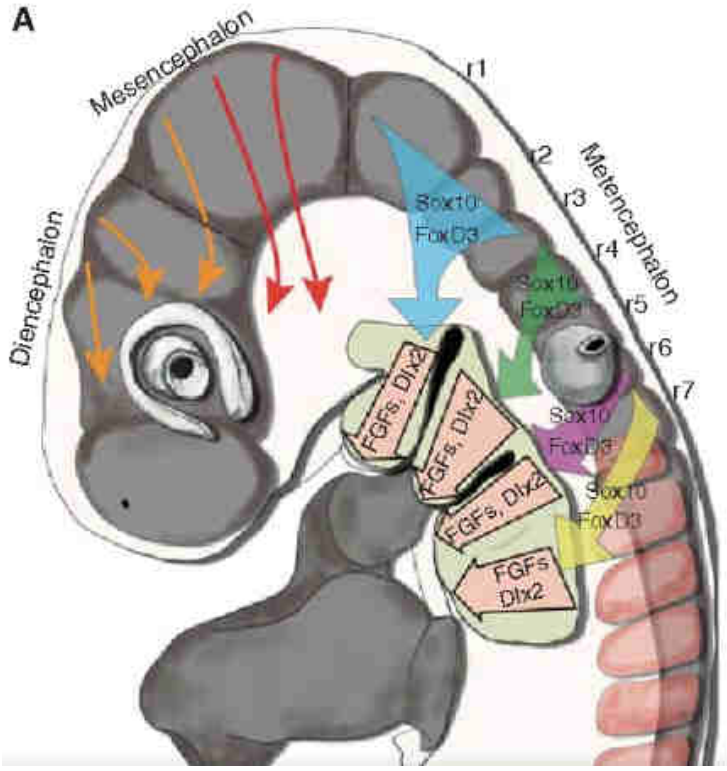


***Fig 4**: processus de migration des cellules des crêtes neurales céphaliques [18]*

L'odontogenèse débute aux semaines 6-7 du développement embryonnaire par la formation de la lame dentaire et s'achève vers 18-25 ans avec la fin de l'édification radiculaire de la troisième molaire permanente.

Les dents temporaires se forment à partir de l'ectoderme de surface du premier arc branchial, du processus frontonasal et du mésenchyme sous-jacent dérivé des crêtes neurales céphaliques [16].

Les dents permanentes se forment à partir de l'épithélium des germes des dents temporaires sauf les molaires qui ne sont pas des dents successionnelles et qui se forment donc différemment : à la partie distale de la lame dentaire.

Les stades morphogénétiques de développement sont les suivants :

-lame dentaire primaire et lame dentaire ;

-placode dentaire ;

-bourgeon ;

-capuchon ;

-cloche précoce et tardive ;

-formation radiculaire ;

-éruption.

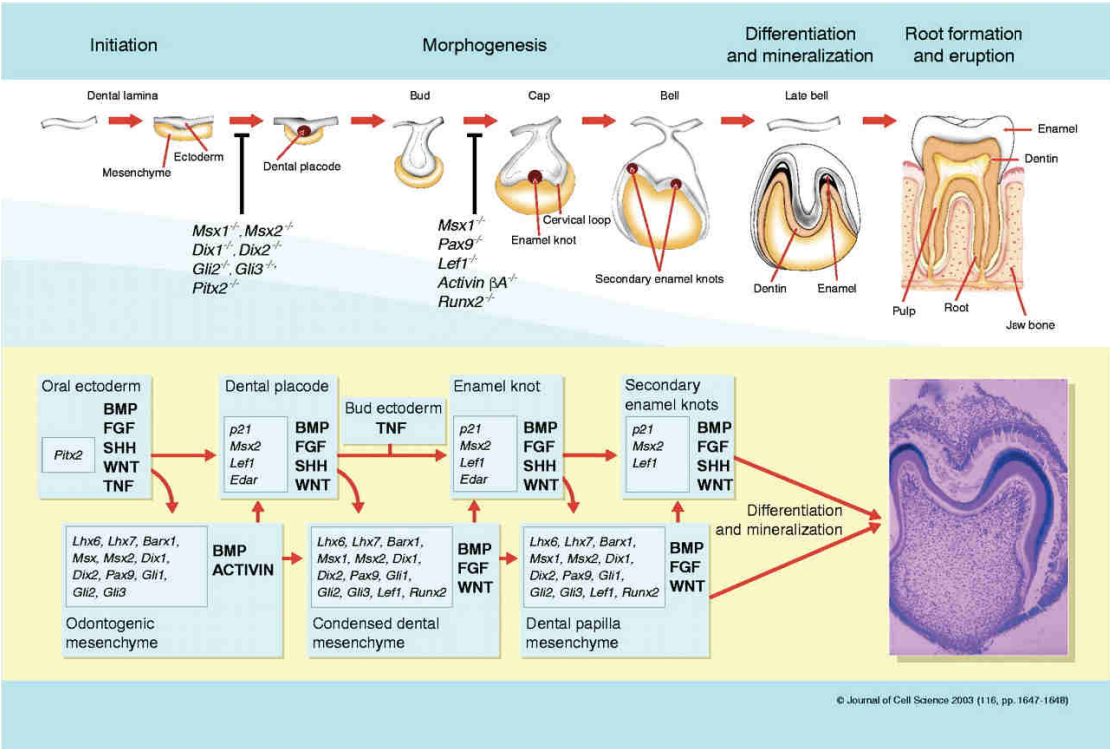


***Figure 5:*** *les différentes étapes de développement dentaire, avec les gènes correspondants [19]*

A. Epithélium odontogène et lame dentaire

La lame dentaire primaire est un épaississement épithélial de l'ectoderme oral qui prolifèrera et s'invaginera par la suite dans l'ectomésenchyme puis se dédoublera, formant alors deux lames épithéliales: la lame vestibulaire (à l'origine du vestibule) et la lame dentaire (à l'origine des arcades maxillaire et mandibulaire) [16].

B. Placodes dentaires

Elles se développent à partir de la lame dentaire et sont à l'origine des germes dentaires, qui donneront les dents temporaires. Ces placodes ectodermiques constituent un épaississement épithélial et interagissent avec le mésenchyme sous-jacent [20].
Les quatre familles moléculaires citées précédemment jouent un rôle dans le développement des placodes. Il y a 10 placodes dentaires par arcade.

On notera que des placodes similaires sont également présentes au début du développement des autres organes ectodermiques (phanères, glandes exocrines) et donc les gènes impliqués dans la formation et le fonctionnement de ces placodes sont les mêmes et codent pour des molécules de signalisation et facteurs morphogènes [16] [17] [21].

De plus, Ectodysplasin (*Eda*) est exprimée dans toutes les placodes des dérivés ectodermiques ainsi qu'au niveau des noeuds de l'émail primaire et secondaire (que l'on évoquera plus tard). Sa mutation entraine le syndrome de la dyplasie ectodermique hypohidrotique (DEH) qui se manifeste au niveau des cheveux, des glandes sudoripares et des dents [22].

C. Bourgeon dentaire

La lame dentaire s'invagine dans l'ectomésenchyme en donnant le bourgeon; l'ectomésenchyme se condense [16] [20].
Les facteurs de transcription *Msx1*, *Pax9* et *Runx2* jouent un rôle primordial à ce stade: s'ils sont inactivés, on assiste à un arrêt du développement dentaire au stade de bourgeon [16].

D. Capuchon

Le bourgeon se déforme en capuchon (ou cupule) [20].
Là commence l'histomorphogenèse dentaire [20].

La partie épithéliale s'appelle alors "organe de l'émail".
Elle est composée de plusieurs couches cellulaires:

-l'épithélium dentaire externe ou épithélium admantin externe ;
-le réticulum stellaire ;
-l'épithélium dentaire interne ou épithélium admantin interne ;
-le noeud de l'émail primaire ;
-les lèvres épithéliales ;
-le gubernaculum.

La partie mésenchymateuse, après condensation des cellules ectomésenchymateuses donnera la papille dentaire [20].

Le sac folliculaire se forme aussi à cette étape, au niveau de la partie périphérique [20].

E. Cloche dentaire

La morphologie de la dent est visible.
La vascularisation apparait précocement à ce stade [23].

La partie épithéliale est constituée des couches cellulaires suivantes [24]:

-épithélium dentaire externe ;
-reticulum stellaire ;
-stratum intermedium ;
-épithélium dentaire interne, les cellules épithéliales se différencient en amélobastes (qui synthétisent les protéines de la matrice de l'émail) ;
-noeuds de l'émail secondaires, au niveau des futures cuspides ;
-lèvres épithéliales.

La cellules de la partie mésenchymateuse se trouvant au contact de la lame dentaire interne se diférencieront en odontoblastes (qui synthétisent les protéines de la matrice de la dentine), ainsi qu'en cellules de la pulpe dentaire. Les cellules de l'épithélium dentaire externe aboutiront aux cémentoblastes et au ligament parodontal [24].
Dès que les premiers odontoblastes apparaissent, la papille prend le nom de

pulpe dentaire.
Le sac folliculaire sera lui à l'origine du desmodonte.

F. Morphogenèse radiculaire

Le développement des racines commence plus tard dans la vie fœtale et au début de la vie post-natale. C'est un processus plus long qui dure 18 mois pour les dents temporaires et 36 mois pour les dents permanentes, après l'éruption de la dent sur l'arcade.
Un développement apical de l'épithélium odontogénique forme la gaine épithéliale de Hertwig, qui guide le développement de la racine et contrôle la formation de dentine radiculaire. Elle dégénère par la suite (formant les débris épithéliaux de Malassez) menant finalement au développement des cémentoblastes [15] [20].
Les cémentoblastes forment le cément de la racine et les ostéoblastes et fibroblastes, produits par différenciation de cellules présentes dans le follicule dentaire, participent à la formation du ligament parodontal [15] [25].

## 2. Étiologie des agénésies dentaires

De nombreuses hypothèses sont émises dans la littérature pour expliquer l'origine des agénésies [10] [24].

### A. Evolution

Il est difficile d'affirmer avec certitude que les agénésies s'inscrivent dans l'Evolution car le nombre de fossiles de nos ancêtres est limité, et les études s'intéressant aux agénésies chez ces derniers sont aussi assez limitées [10].

Certains auteurs associent les agénésies à des phénomènes d'Evolution ; elles seraient la manifestation de la réduction de la formule dentaire, témoin de l'Evolution.

Une première théorie est la théorie de la réduction du système dentaire : certains auteurs présument qu'aujourd'hui nos dents nous sont moins utiles qu'elles ne l'étaient pour nos ancêtres. Notre alimentation est plus molle, nos dents ne nous servent plus d'outils ou mêmes d'armes [10]. Nos dents étant moins « nécessaires », il y aurait moins de pression de sélection pour maintenir un système dentaire stable, et la taille et le nombre des nos dents tendraient à diminuer [26].

Une autre théorie concerne la diminution de la taille des bases osseuses : on a observé une réduction de la taille nos maxillaires (principalement du maxillaire inférieur ou mandibule) au cours de l'Evolution. A nouveau cela serait probablement dû à une alimentation plus molle qui solliciterait moins les muscles masticateurs, stimulant donc moins la croissance de la mandibule [10]. La taille des bases osseuses se réduisant progressivement, on aurait moins de place pour les dents, ceci provoquerait de plus en plus d'agénésies [27] [28] [29] [30].
Il faut cependant souligner que nous n'avons pas prouvé de lien entre taille des bases osseuses et la prévalence des agénésies. Si dès lors que les bases osseuses étaient réduites on était confronté à des situations d'agénésies, il n'y aurait pas autant de situations d'encombrement dentaire et les besoins en orthodontie ne seraient probablement pas aussi importants [10].

Enfin, la théorie de l'avantage adaptatif: les agénésies, en particulier des troisièmes molaires seraient un avantage adaptatif. En effet, chez nos ancêtres, un accident d'éruption d'une troisième molaire pouvait provoquer une infection sévère conduisant parfois au décès. La sélection naturelle aurait ainsi retenu les individus à 28 dents [31].
Cette théorie ne semble pas valable car les individus à 28 dents n'ont pas supplanté aujourd'hui ceux à 32 dents.

Aucune de ces théories n'a été validée à l'heure actuelle par une preuve scientifique, car il n'existe que peu de données à ce sujet.

On peut retrouver dans la littératures d'autres explications aux agénésies : les dents terminales de chaque série (incisive latérale, seconde prémolaire, troisième molaire) seraient des organes vestigiaux et deviendraient donc obsolètes au fil de l'Evolution [32].
D'autres théories basées sur des principes anatomiques ont été proposées pour expliquer les agénésies. Certaines zones spécifiques de la lame dentaire seraient plus sensibles aux facteurs environnementaux. Par exemple, les agénésies des incisives latérales maxillaires, des secondes prémolaires mandibulaires et des incisives centrales pourraient s'expliquer par le fait que ces dents se développent dans des zones de fusion de la mâchoire.
En effet, les incisives latérales se développent dans la région où le processus latéral maxillaire et le processus médial de l'os nasal se rejoignent (zone de "fusion") [33] [34].

Certains auteurs expliquent les agénésies par des facteurs locaux anténataux tels que l'innervation. Il existe une relation entre la ramification nerveuse et le développement dentaire: les régions où les mécanismes d'innervation ont lieu en dernier seraient les plus sensibles aux agénésies [35].

De nos jours, l'étiologie de la plupart des agénésies dentaires est considérée comme multifactorielle faisant intervenir la régulation polygénétique et les facteurs environnementaux, avec toutefois les mécanismes génétiques intervenant de façon prédominante [10].

B. Mécanismes génétiques

Comme nous l'avons vu précédemment, l'odontogenèse est soumise à des mécanismes de régulation complexes et déterminés génétiquement, avec un contrôle spatio-temporel précis de l'expression des différents facteurs morphogènes et transcriptionnels [14] [16] [36] [37].

Ainsi, une altération d'origine génétique de cette régulation très fine peut avoir des effets pathologiques sévères sur le développement dentaire et la morphogenèse, avec des répercussions phénotypiques variables [37].

Les gènes que l'on retrouve le plus fréquemment mutés dans les cas de formes isolées d'hypodontie sont *PAX9* (paired box gene 9), *MSX1* (muscle segment homeobox 1), *AXIN2* (axis inhibition protein 2), *EDA* (ectodysplasin A) et *WNT10A*, ce dernier gène ayant une importance épidémiologique considérable [16] [25].

*PAX9* est un facteur de transcription exprimé dans le mésenchyme dentaire durant le développement dentaire. Son expression est régulée par FGF [16]. Une mutation de ce gène entraine un arrêt de la morphogenèse au stade de bourgeon, préférentiellement au niveau des molaires [38]. Une mutation hétérozygote de *PAX9* chez l'humain est associée à des agénésies dentaires non-syndromiques [25] [39].
Il s'agit du gène que l'on retrouve le plus fréquemment muté dans les cas d'agénésies dentaires non-syndromiques [40].
De plus, une étude de cas-témoins a montré qu'en cas de mutation de ce gène le risque d'AILPM augmentait [41].

*MSX1* est un gène à homéoboite exprimé dans l'ectomésenchyme [25]. Il est régulé par FGF et BMP [16].
C'est un gène crucial pour la palatogenèse et l'odontogenèse [42]. Une mutation de ce gène entraine un arrêt précoce du développement dentaire chez la souris [25], et est également associée à des hypodonties sévères chez l'humain [25].
Une mutation de ce gène est généralement corrélée aux agénésies de prémolaires [38].
Vingt mutations différentes du gène *MSX1* ont été corrélées aux agénésies dentaires non syndromiques, et on retrouve également des mutations de ce gène associées aux syndromes tels que le syndrome de Wolf-Hirschhorn ou Wiktop [43].
Des mutations de *MSX1* sont aussi retrouvées dans les cas de fentes oro-faciales associées à des agénésies dentaires [39] [43].
Une mutation de ce gène peut aussi augmenter le risque de développement du cancer du sein [44].

*AXIN2* est impliqué dans la croissance, la prolifération et la différenciation cellulaire [25].
C'est un inhibiteur de la voie de signalisation Wnt [16]. *AXIN2* est surtout impliqué dans les processus de remplacement de la denture temporaire et de développement des molaires permanentes.
Sa mutation est associée à des formes sévères d'hypodontie [36] [38].
Ce gène a été identifié dans les formes autosomiques dominantes d'oligodonties, associées à des prédispositions aux cancers colorectaux [36] [39] [45].

*EDA* est gène codant pour un ligand qui doit se lier à son récepteur EDAR pour permettre l'activation de la voie de signalisation NF-κB, permettant le développement des organes ectodermiques et des dents. Une mutation à ce niveau est associée à la DEH liée à l'X, caractérisée entre autres par des cheveux clairsemés (atrichose/hypotrichose), des dents manquantes (hypodontie) et de dimensions réduites, et une absence de glandes sudoripares (anhydrose/hypohydrose) [25] [34]. De plus, des mutations de ce gène ont été mises en relation avec des agénésies isolées, principalement des incisives latérales permanentes maxillaires [38] [41].

*WNT10A* est exprimé préférentiellement dans l'épithélium dentaire et les noeuds de l'émail [40]. Il code pour la voie de signalisation Wnt. Une mutation de ce gène est majoritairement à l'origine d'agénésies dentaires non-syndromiques [46] [47]. Il s'agit du deuxième gène le plus fréquemment muté chez les patients atteints d'agénésiés non-syndromiques [40]. Des études cliniques ont montré que les individus porteurs de mutations bi-alléliques de *WNT10A* avaient un tableau clinique d'agénésies dentaires plus sévère que ceux porteurs de mutations mono-alléliques [37].

En plus de ces cinq gènes, on retrouve des mutations de *EDARADD* (EDAR-associated death domain), *NEMO* (NF-κB essential modulator) et *KRT17* (keratin 17) associées aux oligondonties non-syndromiques [38]. Cependant, une seule variation génétique à été trouvé pour chacun de ces trois gènes chez un nombre très faible de patients (un patient par gène) [38]. On les

retrouve plus fréquemment dans les cas de syndrômes, comme la dysplasie ectodermique [48] [49] [50].

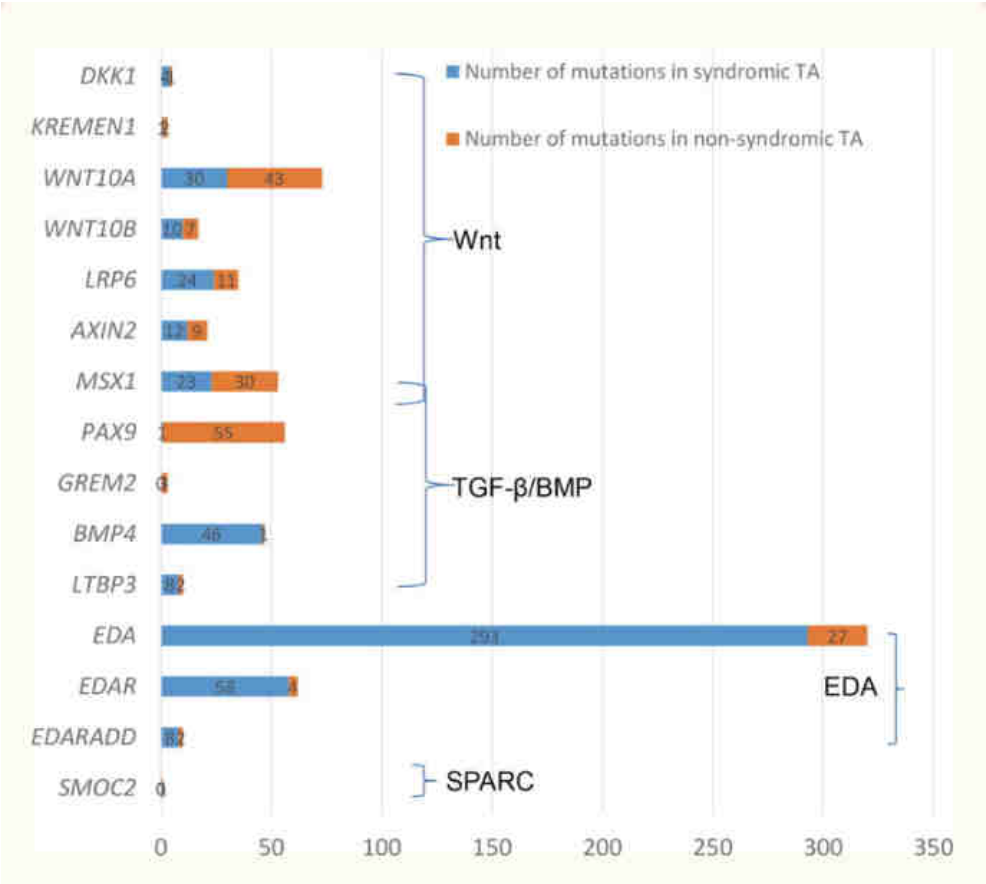


***Figure 6**: gènes impliqués dans les agénésies dentaires syndromiques et non-syndromiques [40]*

C. Facteurs environnementaux

Des cascades de développement sont communes à l'odontogenèse ainsi qu'au développement de certaines structures cranio-faciales. En effet, tout comme l'organe dentaire, ces dernières (comme par exemple les os crânio-faciaux, le cartilage ou le tissu conjonctif) trouvent aussi leur origine dans les cellules des crêtes neurales céphaliques [34].

Comme nous l'avons vu précédemment, plusieurs syndrômes associent agénésies dentaires et dysplasie crânio-faciale [25] [34] [43].
Les facteurs environnementaux tels que des infections, des traumatismes ou l'exposition à des toxines sont reconnus pour augmenter les risques de survenues de ces anomalies crânio-faciales.
Certaines conditions intra-utérines peuvent être corrélées à la survenue

d’hypodontie. Par exemple, la prise de thaliomide pendant la grossesse, dont on connait aujourd’hui les effets tératogènes, est suspectée d’augmenter la prévalence des hypodonties [51] [52].
La rubéole survenue pendant la vie embryonnaire pourrait être à l’origine d’agénésies dentaires, mais les avis divergent à ce sujet [53] [54] [55].
Durant les premières années de la vie, la radiothérapie ainsi que la chimiothérapie augmentent le risque de survenue d’agénésies dentaires. [56] [57] [58] [59].

Des facteurs comme des fractures de l’os alvéolaire, ou une infection chronique périradiculaire d’une dent temporaire peuvent aussi être à l’origine d’anomalie de nombre par défaut [60].

## III. DIAGNOSTIC

### 1. Diagnostic positif

Chez l'enfant ou le jeune adolescent, la découverte de l'AILPM est généralement fortuite. Elle est diagnostiquée par le chirurgien-dentiste ou l'orthodontiste lors d'une visite de contrôle ou de bilan global par exemple.
Chez le jeune adulte ou l'adulte, au contraire, l'AILPM est plus fréquemment le motif de consultation, pour des raisons esthétiques principalement.
Il faudra discuter le diagnostic différentiel entre une agénésie, une inclusion ou un défaut d'éruption primaire notamment.
En effet, dent absente cliniquement n'est pas systématiquement synonyme d'agénésie. Cela peut-être dû à un traumatisme, une avulsion, une inclusion.
Le diagnostic positif ne sera posé qu'après un bilan dentaire complet, comprenant:
-anamnèse
-examen clinique
-examen complémentaire radiographique.

#### A. Anamnèse

L'anamnèse, du grec "anamnêsis", correspond à la reconstitution de l'historique médico-chirurgical du patient.

Elle permettra d'identifier toutes les autres causes possibles d'absence d'une dent (traumatisme, avulsion…) et permettra de rechercher un facteur causal: génétique, ou environnemental (comme une prise de médicaments par la mère pendant la grossesse par exemple).

Il faudra rechercher l'existence d'autres malformations associées, afin d'exclure tout contexte syndromique.

## B. Examen clinique

L'examen clinique exobuccal d'abord, se portera notamment sur le phénotype cutanéo-phanérien (cheveux, ongles, sécheresse cutanée) et orientera éventuellement vers une atteinte ectodermique.

Ensuite, l'examen endobuccal consistera en la réalisation de la formule dentaire et l'identification des anomalies dentaires associées aux agénésies, comme les microdonties, anomalies morphologiques ou malpositions.
Certains indices pourront faire suspecter une AILPM comme une attrition de la dent temporaire, une ankylose, une infraclusion, la persistance ou perte asymétrique de la dent temporaire, un diastème inter-incisif important, ou des microdonties notamment de l'incisive latérale maxillaire controlatérale [61] [62] [63] [64].
Il faudra vérifier par palpation gingivale vestibulaire et palatine l'éventuelle présence de voussure, indiquant l'inclusion de la dent permanente.

Si le patient a moins de 7 ans, l'examen endobuccal ne permettra pas forcément de mettre en évidence l'AILPM.
Il faudra vérifier la mobilité de la dent temporaire, si l'enfant est dans la période moyenne d'éruption de l'incisive latérale maxillaire permanente.
Le diagramme de HURME peut aider à déterminer l'âge moyen d'éruption d'une dent, en fonction du sexe.

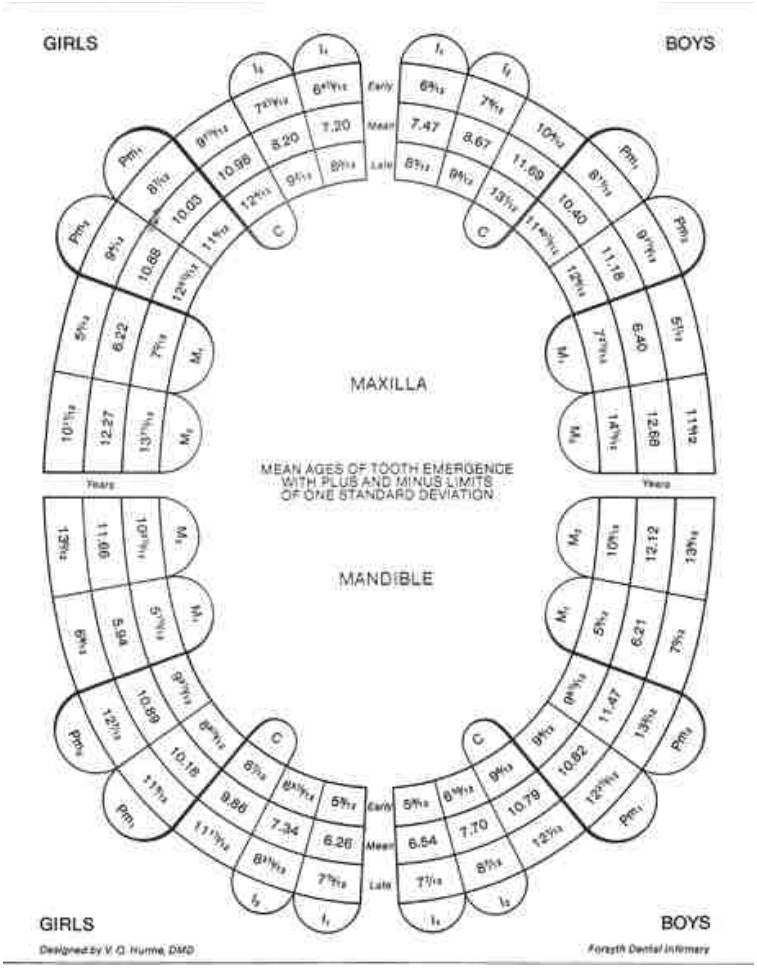


***Figure 7**: diagramme de HURME [65]*

C. Examen radiographique

L'examen clinique doit être complété par un examen radiographique en cas de suspicion d'AILPM.

Le diagnostic peut être ainsi confirmé par un orthopantomogramme, qui permettra de plus le diagnostic d'agénésies multiples.

On pourra compléter cet examen par la prise d'une radiographie rétro-alvéolaire si l'orthopantomogramme présente des zones de flou, comme cela peut être le cas dans les secteurs antérieurs.

***Figure 8**: radiographie panoramique révélant les agénésies de 12 et 22 [66]*

2. Diagnostic différentiel

A. Avulsion antérieure

Face à une dent manquante, le praticien devra interroger le patient (ou ses parents) sur l'éventualité d'une avulsion, suite à un traumatisme ou à une lésion carieuse trop avancée pour permettre la conservation de la dent par exemple.

B. Défaut d'éruption

- défaut d'éruption mécanique ou local: dent surnuméraire, odontome, lésion intra-osseuse, obstacle muqueux,
- ankylose: fusion de l'os alvéolaire au cément radiculaire, entrainant une disparition de l'espace ligamentaire,
- défaut d'éruption idiopathique,
- défaut d'éruption primaire (DEP): isolé ou syndromique

-DEP non-syndromique:

Il s'agit d'une anomalie des processus biologiques de l'éruption dentaire entrainant un défaut d'éruption d'une dent permanente non ankylosée [67] [68]. Une classification basée sur des critères cliniques et radiographiques a été proposée avec trois types de DEP par Frazier-Bowers [69] [70] :
-type I : caractérisé par une infraclusion des secteurs postérieurs qui augmente progressivement de l'avant vers l'arrière de l'arcade,
-type II : caractérisé par un open bite non progressif,
-type III : il s'agit d'une combinaison des types I et II selon le secteur.

Un examen d'imagerie 3D Cone Beam sera indiqué afin de valider l'absence de l'espace desmondontal, de visualier les rapports anatomiques de la (ou des) dent(s) incluse(s), et de planifier la chirurgie ultérieure (on évitera l'extrusion orthodontico-chirurgicale dans les cas de DEP) [71] [72].

Le diagnostic de certitude est moléculaire (prélevement salivaire ou sanguin) afin de rechercher une mutation de Parathyroid hormone-related peptid receptor PTHR1 [73].

-DEP syndromique:

Les DEP syndromiques sont caractérisés par un tableau clinique plus sévère que les DEP isolés, avec en général une pathologie osseuse associée, quelques exemples de DEP syndromiques sont la dysplasie cléido-crânienne, l'ostéopétrose, le syndrome GAPO [67].

C. Ectopie

Dans quelque cas rares, le germe manquant peut se trouver dans une situation topographique ectopique au niveau maxillaire, nasal ou du sinus maxillaire [74] [75].

D. Folliculite expulsive

Cela correspond à l'élimination spontanée d'un follicule dentaire, à la suite

d'un phénomène inflammatoire ou d'une infection au niveau de la dent temporaire correspondante.

### E. Fusion dentaire

La fusion dentaire correspond à la fusion de la dentine de deux germes en formation, menant à la pseudo-absence de la dent correspondant au germe le plus réduit dans ses dimensions.

Cela est plus fréquent en denture temporaire (bien que rare) et mène généralement à l'agénésie des dents définitives correspondantes.

### F. Formes syndromiques d'agénésies dentaires multiples

Une des problématiques du diagnostic différentiel entre formes isolées et syndromiques d'oligodontie est la suivante: des formes considérées comme isolées (principalement dues à une mutation de *WNT10A*), sont en fait des formes syndromiques, avec des variants phénotypiques [76].
Par exemple dans les cas de dysplasie ectodermique hypohidrotique (dues à des mutations de *WNT10A* ou présentant un allèle spécifique du gène *EDAR*) on peut retrouver uniquement des oligodonties et aucune dysmorphie faciale, laissant penser à tort que nous sommes en présence d'une anomalie isolée [77] [78] [79].
Il faudra donc bien mener l'examen clinique extra et intra-oral, et être capable de déceler des caractères phénotypiques subtiles tant au niveau dentaire que facial [76] [80].

## IV. FACTEURS DECISIONNELS

### 1. Âge et stade de dentition

Lors du diagnostic de l'agénésie de l'incisive latérale en denture temporaire ou mixte, une éruption mésiale de la canine définitive sera un atout, quelque soit la solution thérapeutique définitive [81].
En effet, si la solution de fermeture des espaces est retenue, il sera ensuite plus aisé de fermer orthodontiquement ces espaces si la canine est déjà en position mésiale.
Et, si l'on décide de remplacer prothétiquement l'incisive latérale manquante, l'éruption mésiale de la canine –nous le verrons plus tard– permet de maintenir le volume osseux au niveau de ce site, facilitant ensuite la réalisation de la future restauration prothétique définitive [81].

Dans les cas où la canine permanente ne pourrait spontanément pas faire son éruption en site d'incisive latérale (si sa couronne se trouve en position apicale par rapport à la canine temporaire), Kokich recommande une avulsion précoce de l'incisive latérale temporaire afin de permettre une éruption mésiale de la canine définitive [82] [83].

Chez l'adolescent, ouverture d'espace ou fermeture sont possibles, et seront fonction des autres critères décisionnels que l'on décrira par la suite.
Il faudra informer le patient et ses parents d'une part de la nécessité d'une temporisation jusqu'à la fin de la croissance, en cas de solution définitive implantaire, ayant donc un impact psychologique pour le patient, et d'autre part de la nécessité quasi-inéluctable de réfection de la prothèse d'usage au cours de la vie, pour des raisons de bonne intégration esthétique de la prothèse notamment (changement de la teinte des dents au cours de la vie par exemple) [84] [85].

L'adulte est généralement conscient de son agénésie, et sa demande esthétique concerne généralement l'incisive latérale temporaire toujours sur arcade, mobile ou inesthétique [86].

La prothèse d'usage pouvant être réalisée immédiatement si les solutions d'ouverture ou de fermeture des espaces sont toutes les deux appropriées, on pourrait opter d'avantage pour l'ouverture des espaces car ce traitement ne requiert pas, chez l'adulte, de temporisation de longue durée, avant la réalisation de la prothèse définitive.

2. Maturité squelettique-proximité avec la fin de la croissance

Les phénomènes de croissance viennent à modifier le complexe crânio-facial, et ce même après l'âge de 18 ans.
Les travaux d'Iseri de 1996 donnent les résultats suivants: entre 9 et 25 ans, on observe une éruption continue de l'incisive centrale maxillaire permanente: mouvements cumulés de 6mm vers le bas et 2,5mm vers l'avant (ainsi que 8mm vers le bas et 3mm vers l'avant pour la première molaire maxillaire permanente) [85].

Fudalej et Kokich en 2007 ont montré que la croissance squelettique faciale continue après la puberté, et tend à diminuer seulement après 20 ans [87].

En cas d'ouverture d'espace orthodontique, si une restauration implanto-prothétique est planifiée, une réserve doit être émise quant à la pose d'implant à un âge adulte précoce, sous peine d'exposer le patient à une future infraclusion de la couronne implanto-portée [88].

3. Contexte dentaire et dysmorphose dento-alvéolaire ou squelettique associée

A. Aspect dentaire et encombrement

De manière générale, lorsque l'on est en présence d'une canine de teinte trop foncée et saturée, de forme triangulaire, ou trop globuleuse, on préfère éviter la thérapeutique de substitution de l'incisive latérale par la canine adjacente, afin d'éviter un résultat esthétique médiocre [89].
Cependant, les progrès des techniques d'éclaircissement dentaire ainsi que des artifices prothétiques conservateurs comme les facettes, ont écarté cette contre-indication inhérente à la forme et à la teinte de la canine.

Une autre variable à prendre en compte est la symétrie ou non de l'agénésie. Si l'agénésie est unilatérale on ne recommandera pas la solution de substitution pour ne pas souligner la différence morphologique entre la canine substituée et l'incisive contro-latérale [89]. Mais, là encore, la réalisation de facette peut permettre de pallier à cet inconvénient.
Néanmoins, la substitution canine unilatérale peut entrainer une déviation du milieu inter-incisif, c'est pourquoi on restera prudent avec cette option thérapeutique [89].
Dans les cas d'AILPM unilatérale avec encombrement dentaire, si le traitement orthodontique avait requis des extractions de prémolaires maxillaires, on pourra préférer extraire l'incisive latérale maxillaire restante et procéder à une fermeture de l'espace avec substitution canine, plutôt que de recourir aux extractions de prémolaires saines [89]. Ceci reste controversé car l'extraction d'une incisive maxillaire constitue tout de même une solution invasive.

B. Dans le sens sagittal

a. Rappels

Angle a décrit une classification antéro-postérieure, inter-arcades, des malocclusions dentaires en dentures mixte et permanente.
La classe I d'Angle correspond à l'occlusion normale: la cuspide mésio-vestibulaire de la première molaire maxillaire est reçue dans le sillon séparant les cuspides vestibulaires mésiale et centrale de la première molaire mandibulaire; et les versants mésiaux des canines maxillaires sont en contact avec les versants distaux des canines mandibulaires.
La classe II correspond à une relation antéro-postérieure anormale des arcades dentaires, avec occlusion distale de toutes les dents mandibulaires.
On subdivise cette classe II en classe II division 1 (classe II1) caractérisée par une occlusion distale des dents mandibulaires, une vestibuloversion des incisives maxillaires et un surplomb incisif augmenté; et classe II division 2 (classe II2) caractérisée par une occlusion distale des dents mandibulaires, une linguo-version des incisives centrales maxillaires et un surplomb incisif diminué.
Enfin, la classe III est caractérisée par une occlusion mésiale des dents mandibulaires, avec possiblement une occlusion inversée incisive.

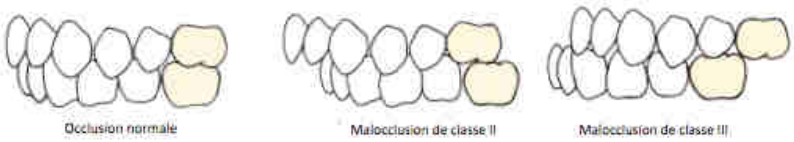


***Figure 9**: schéma décrivant les classes I, II et III d'Angle, tiré de PROFFIT Contemporary Orthodontics, 5th edition*

Ces anomalies occlusales peuvent être d'origine purement dentaire, ou alors squelettique : décalage des bases osseuses, décrit par BALLARD : classe I, classe II (promaxilie/rétromandibulie ou les deux) et classe III (promandibulie/rétromaxilie ou les deux) squelettiques.

b. Relations antéro-postérieures

Les décalages sagittaux et leurs solutions associées sont décrits ci-dessous:

Dans les cas de classe II squelettique par rétrognathie mandibulaire, chez l'enfant chez qui il subsiste un potentiel de croissance mandibulaire, fermer les espaces risque de verrouiller la mandibule en rétro position et d'aggraver le caractère fuyant du profil [89] [86] [90].
Il serait judicieux d'opter pour un traitement d'avancée mandibulaire associé à une ouverture des espaces au maxillaire [89].
Chez l'adulte, une chirurgie orthognathique d'avancée mandibulaire associée à l'ouverture des espaces paraît être la solution apportant le meilleur rendu esthétique [89].

Dans les cas de classe II squelettique par prognathie maxillaire, la fermeture des espaces pourra permettre de « rééquilibrer» le décalage antéro-postérieur.

Dans les cas de classe III squelettique, la fermeture d'espace est contre-indiquée, car elle réduirait le périmètre de l'arcade maxillaire. Que ce soit par prognathie mandibulaire ou rétrognathie maxillaire, ouvrir les espaces et remplacer prothétiquement les incisives agénésiques permettra de redonner du volume à l'étage inférieur de la face et de retrouver une occlusion antérieure fonctionnelle [89] [90] [91].

Les différentes solutions thérapeutiques sont résumées dans la figure suivante :

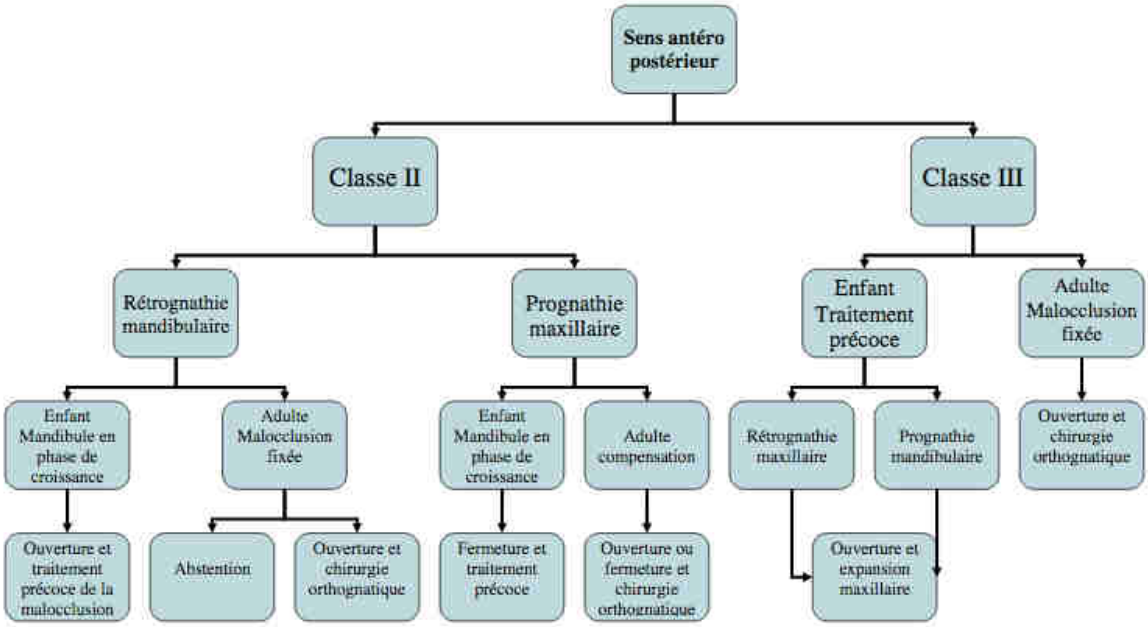


***Figure 10**: arbre décisionnel des différentes solutions thérapeutiques en fonction du diagnostic dans le sens antéro-postérieur [91]*

C. Dans le sens vertical

a. Rappels de croissance

La croissance verticale de la face se poursuit après la fin de la croissance dans le sens transversal et sagittal, ceci principalement grâce à la croissance verticale tardive de la mandibule.

BJÖRK a décrit deux types de rotations mandibulaires :

-la rotation antérieure : la mandibule effectue une rotation vers le haut et l'avant par rapport à la base du crâne, favorisant le développement d'une face hypodivergente ;

-la rotation postérieure : la mandibule effectue une rotation vers le bas et l'arrière par rapport à la base du crâne, favorisant le développement d'une face hyperdivergente.

b. Typologie faciale verticale

Chez les sujets à typologie hypodivergente, la fermeture des espaces est contre-indiquée car ferme le compas mandibulaire et accentuerait l'aspect « écrasé » du profil [91].
De plus, la rétraction incisive, associée à la fermeture d'espace souvent difficile dans ce contexte musculaire, potentialise l'effet négatif de la croissance sur le profil [89] [90].

Au contraire, une fermeture des espaces est plus indiquée chez les sujets hyperdivergents, car elle s'accompagne d'une réduction du matériel dentaire permettant de ne pas accroitre davantage l'étage inférieur [91].

En cas de recouvrement incisif augmenté, la solution de fermeture des espaces sera déconseillée car elle entrainerait alors une linguoversion des incisives maxillaires.
De même, en cas de un recouvrement incisif diminué, on évitera de fermer les espaces d'agénésies pour ne pas entrainer de recul du bloc incisivo-canin maxillaire, ce qui aggraverait l'infraclusion antérieure [89] [91].

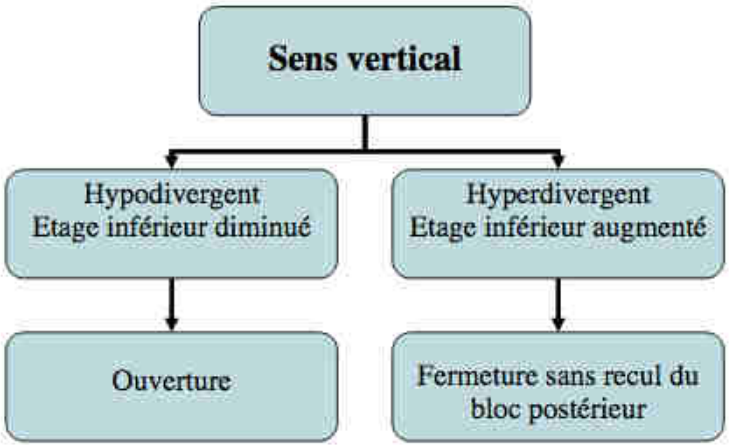


***Figure 11**: arbre décisionnel des différentes solutions thérapeutiques en fonction du diagnostic dans le sens vertical [91].*

D. Examen cutané

La fermeture des espaces s'accompagne du déplacement de la bosse canine, modifiant ainsi le soutien de la lèvre supérieure, et effaçant le sillon labio-génien [90].

De plus, une fermeture des espaces par rétraction incisive entraine une ouverture de l'angle nasio-labial avec rétraction labiale supérieure, pouvant mener à un aspect inesthétique du profil facial [90].

***Figure 12**: ouverture de l'angle naso-labial après traitement par fermeture d'espace [90]*

C'est aussi la raison pour laquelle chez les patients avec un nez proéminent et/ou un angle naso-labial ouvert on essaiera d'éviter le traitement par fermeture des espaces [89] [86] [90].

E. Rapport dento-labial

La ligne du sourire doit être observée : les bords libres des incisives maxillaires doivent s'inscrire dans la concavité de la lèvre inférieure selon les canons de l'esthétique. De plus, les bords libres des incisives centrales et canines affleurent cet arc du sourire, les bords libres des incisives latérales se trouvent 1mm au-dessus.

Il faudra aussi observer le découvrement gingival lors du sourire [90].
La ligne du sourire peut être basse, moyenne ou haute. Une ligne du sourire

basse découvre moins de 75% des dents maxillaires, la gencive n'est pas apparente. Une ligne du sourire moyenne expose entre 75% et 100% des dents maxillaires. Une ligne du sourire haute expose 100% des dents maxillaires ainsi que la gencive, on parle de sourire gingival. Ce type de sourire doit être repéré précocément car il apport des difficultés supplémentaires : il faudra porter une attention particulière à la ligne des collets [90].
Les collets des incisives centrales et des canines doivent être à la même hauteur, et celui des incisives latérales légèrement en dessous de cette ligne [90].

Tous ces impératifs esthétiques seront plus difficiles à réaliser en cas de fermeture des espaces et substitution canine.

4. Parodonte

Le parodonte est un facteur à prendre en compte dans la décision thérapeutique.
Comme vu précédemment, l'alignement des collets joue un rôle important dans la réussite esthétique finale, qui intègre aussi le biotype et l'aspect du feston gingival, surtout en présence d'un sourire gingival [90].
Une chirurgie muco-gingivale pourra être indiquée éventuellement pour parfaire le résultat [89], et doit être intégrée dans le plan de traitement afin que le patient soit pleinement conscient des étapes de son traitement.

Le niveau osseux est aussi un facteur important à prendre en compte si la décision d'ouverture des espaces est retenue, associée à une pose d'implant à l'âge adulte.
Il faudra passer par une phase de contention-temporisation adaptée, que nous détaillerons plus tard.
Dans certains cas, une greffe osseuse pourra s'avérer indispensable, ajoutant une étape et une durée non-négligeable au traitement [81] [83] [89].

5. Motivation

La motivation est très importante, et doit être évalué dès les premières consultations.

En effet, le traitement d'ouverture des espaces suivi du remplacement prothétique de la (des) incisive(s) latérale(s) manquante(s) est un traitement long et pluridisciplinaire, qui nécessite une phase de contention – temporisation, avec une prothèse transitoire, plus ou moins longue et une possible voire quasi-certaine nécessité de réféction de la prothèse d'usage au cours de la vie.

Chez un patient peu motivé, on s'orientera vers un traitement par substitution canine, plus court et où le "résultat final" est obtenu dès la fin du traitement orthodontique, après la dépose de l'appareil.

6. Facteurs socio-économiques

L'aspect financier est aussi à considérer.
Le traitement par ouverture des espaces et remplacement prothétique de la (des) dent(s) absente(s) est plus onéreux que celui par substitution canine.
Le patient et ses parents (quand celui-ci est mineur) doivent être prévenus des coûts qu'engendrera un traitement par ouverture orthodontique des espaces. En effet, cette solution nécessite une phase de temporisation plus ou moins longue ainsi que la réalisation d'une prothèse définitive, qui sera probablement renouvelée au cours de la vie.

## V. LES DIFFÉRENTES SOLUTIONS THÉRAPEUTIQUES DE TEMPORISATION

Si la solution d'ouverture des espaces a été retenue, on choisira la solution de temporisation après avoir décidé, en accord avec le patient (et ses parents) du type de solution définitive de réhabilitation.

Pour éviter de longues années de contention pas toujours satisfaisante et esthétique, deux options s'offrent au praticien.

La première, raccourcir la période de transition entre la fin du traitement d'orthodontie et la restauration prothétique d'usage. Cette solution n'est pas facile à mettre en œuvre, un appareil orthodontique en technique vestibulaire est moins facilement accepté par le patient lorsque celui-ci est un jeune adulte [92] (il préfererait le porter durant la même période que ses camarades…).
On pourrait donc envisager de traiter ces jeunes adultes par technique linguale qui est une technique invisible, qui pourra encore être élargie et se démocratiser [92].

La deuxième option est de raccourcir la période de transition en diminuant l'âge auquel le patient recevra sa prothèse définitve, et ce principalement grâce au bridge collé cantilever dont on parlera par la suite [92].

### 1. Solutions amovibles

#### A. Prothèse adjointe

Communément, avant de passer à la prothèse d'usage, beaucoup de chirurgiens-dentistes optent pour une prothèse adjointe partielle ; en effet, ses avantages attrayants comme sa simplicité de réalisation et d'insertion en font la solution de choix pour la temporisation [93].
Cependant, nous le savons aujourd'hui, la prothèse adjointe ne permet pas une contention coronaire et radiculaire satisfaisante, entrainant presque systématiquement la nécessité d'un second traitement d'orthodontie visant à rétablir une situation coronaire et radiculaire optimale, surtout en cas de

réhabilitation prothétique définitive par solution implantaire [92] [93].

En plus d'une stabilité pas toujours optimale et d'un inconfort, une prothèse partielle amovible peut exercer des pressions trop importantes et mal distribuées sur le parodonte, compromettant le devenir d'un implant posé sur ce site [93] [94]. Les facteurs qui affectent la répartition des forces de la prothèse sur les dents piliers et la crête édentée incluent l'adaptation de l'intrados prothétique, l'inclinisaison de la crête résiduelle et la conception de la prothèse [95].

De plus, les prothèses amovibles ont un effet négatif démontré sur la qualité et la quantité de plaque dentaire, c'est pourquoi une hygiène bucco-dentaire irréprochable est obligatoire [95], mais pas toujours évidente à obtenir chez les patients adolescents.

***Figure 13**: prothèse adjointe en remplacement de 12 et 22 [92]*

B. Dispositifs orthondontiques

L'orthodontiste, en collaboration avec le chirurgien-dentiste, pourra proposer en fin de traitement une plaque de Hawley sur laquelle seront présentes des dents prothétiques au niveau des sites d'agénésies [92] [96] .
Les conséquences négatives sur le maintien des positions radiculaires des dents adjacentes sont les mêmes qu'avec une prothèse adjointe [92].

***Figure 14**: plaque de Hawley en remplacement de 22 [92]*

A la place d'une plaque de Hawley, l'orthodontiste pourra proposer une gouttière transparente thermoformée contenant une ou plusieurs dents postiches. L'avantage de cette solution est l'absence de pression sur le site édenté [93]. Cependant, elle ne permet aucun remodelage des tissus mous environnants [94]. L'absence de contention radiculaire des dents bordant le site agénésique est à nouveau un inconvénient à prendre en compte en cas de temporisation longue (plusieurs années avant la restauration définitive) [97].

***Figure 15**: gouttière transparente contenant une dent postiche (12) [93]*

En plus de la contention insuffisante qu'offrent les dispositifs amovibles, l'esthétique est souvent très médiocre avec ce type de solution prothétique (à cause de potentiels crochets que l'on retrouve dans les prothèses amovibles, ou du bandeau vestibulaire retrouvé dans les plaques de Hawley).
En cas de temporisation par gouttière thermoformée, le patient est obligé de la retirer à chaque repas, ce qui, on le comprend, peut s'avérer problématique dans certaines situations quand le patient se trouve en public [92] [93].

Cependant, en temporisation de quelques jours, par exemple entre la prise d'empreinte et le jour de la pose de la prothèse définitive, une gouttière thermoformée avec dents postiches est une solution satisfaisante [98] [99].

2. Prothèse fixée dento-portée

Une des solutions fixes de remplacement d'une dent manquante est le pont, ou bridge [82] [86]. Les différentes solutions de temporisation dans ce contexte consistent en bridge collé céramique, bridge collé composite ou attelle fibrée composite.

A. Bridge collé à deux aillettes

Dans les premières descriptions, le bridge collé traditionnel était constitué d'un intermédiaire et de deux ailettes métalliques, collées ou scellées sur les faces palatines des deux dents bordant l'édentement [100].

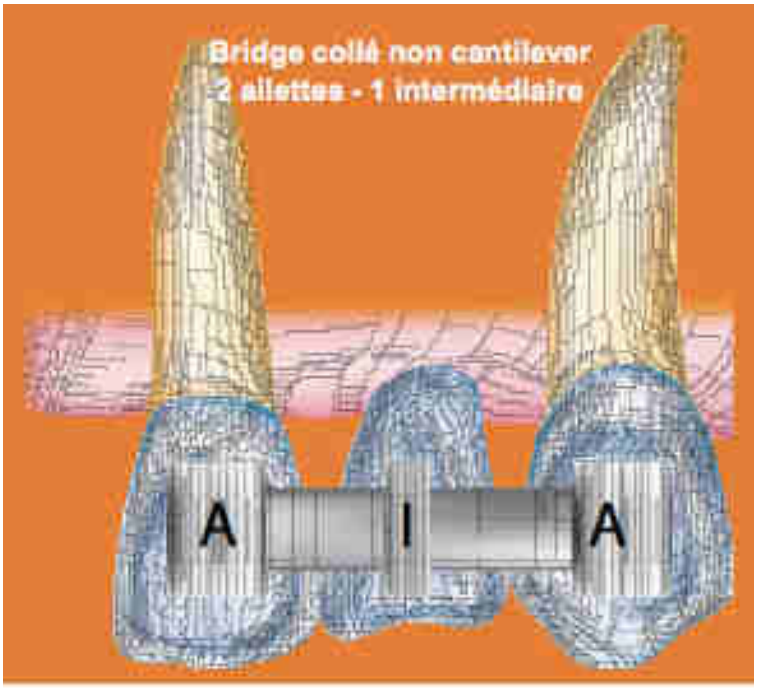


***Fig 16**: bridge collé traditionnel à deux ailettes collées sur les faces palatines des deux dents bordant l'édentement [100]*
*A : ailette collée sur la face linguale, I : intermédiaire classique*

Rochette, en 1973, a proposé les principes de cette technique pour le remplacement d'une incisive mandibulaire, et ainsi introduit cette pratique en France [101].

Il s'agit du premier type de prothèse fixée non-invasive puisqu'il n'a eu recours à aucune préparation des dents piliers. Concernant les ailettes, celles-ci étaient en alliage métalliques précieux et présentaient pour les premiers bridges collés des perforations permettant d'augmenter la rétention lors du collage.

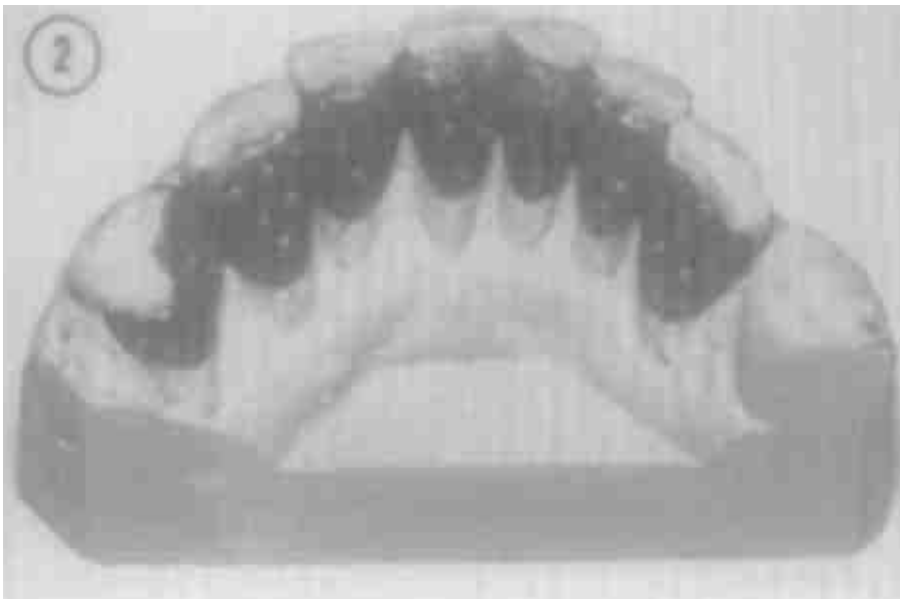


***Fig 17:*** *le bridge collé de Rochette [101]*

Au fil des années, de nouveaux bridges collés verront le jour : bridge collé du Maryland [102], bridge collé « cat-mesh » [103], bridge collé de Virginie [104].

Le taux d'échec des bridges collés traditionnels retrouvé dans la littérature est très variable : de 54% d'échec après 11 mois, à 10% d'échec après 11 ans ; la cause principale étant le décollement [99] [105] [106].
Cependant une méta-analyse de 2008 montre d'autres taux de réussite : 87,7% de survie à 5 ans, mais les complications (principalement le décollement) restent fréquentes [107].

Plusieurs éléments doivent être pris en compte pour la réalisation de ce type de bridge collé : la position des dents, leur mobilité, leur translucidité et épaisseur, l'occlusion ainsi que des potientielles parafonctions [105].

Un excès de recouvrement verticale des incisives, ou supraclusion, augmente significativement le taux d'échec [88] [108] [109].
En effet, en cas de supraclusion incisive, la surface libre pour le collage de l'ailette en position palatine est fortement diminuée, ce qui aboutit à une ailette de dimensions réduites pour ne pas gêner l'occlusion ; parfois même, des points d'occlusion peuvent se trouver sur l'ailette, accélerant ainsi son décollement [99] [105].
La situation idéale serait un recouvrement antérieur diminué, laissant ainsi un maximum de place en palatin des incisives et canines pour le scellement des ailettes et, entrainant très peu de contraintes sur les dents piliers [99] [105].

La mobilité d'une ou des dents dents piliers est une contre-indication à la réalisation de ce type de restauration. Si la mobilité des piliers est différente, les contraintes transmises aux dents sont différentes et cela aboutit à terme au décollement d'une ou des deux ailettes [99]. Généralement, l'ailette de la dent la moins mobile se décolle d'abord [105].
De plus, dans les cas de remplacement d'incisive latérale maxillaire, le bridge va prendre appui sur l'incisive centrale et la canine. Or, leur position sur l'arcade est différente et les directions des vecteurs de forces qui en résultent diffèrent, conduisant à terme à un décollement partiel [105].

Les parafonctions (onychophagie, bruxisme…) sont une contre-indication à ce type de restaurations car elles entraineront rapidement un décollement du bridge par microtraumatismes récurrents [105].

Lors de la réalisation d'un bridge collé avec ailettes métalliques, l'épaisseur et la translucidité des dents piliers sont à prendre en compte, car le métal peut donner une teinte grisâtre aux dents piliers, si celles-ci ne sont pas assez épaisses ou saturées pour masquer l'ailette métallique [105] [110] [111].

C'est entre autres cette demande esthétique des patients qui a mené au développement de restaurations alternatives sans métal (tout céramique ou composite) [110]. De plus, la problématique de la biocompatibilité de certains

métaux utilisés a également mené au développement de restaurations sans métal [112].

B. Bridge collé cantilever

Un bridge collé cantilever est constitué d'une seule ailette collée sur un pilier dentaire. L'élément intermédiaire est donc un élément en extension [100].

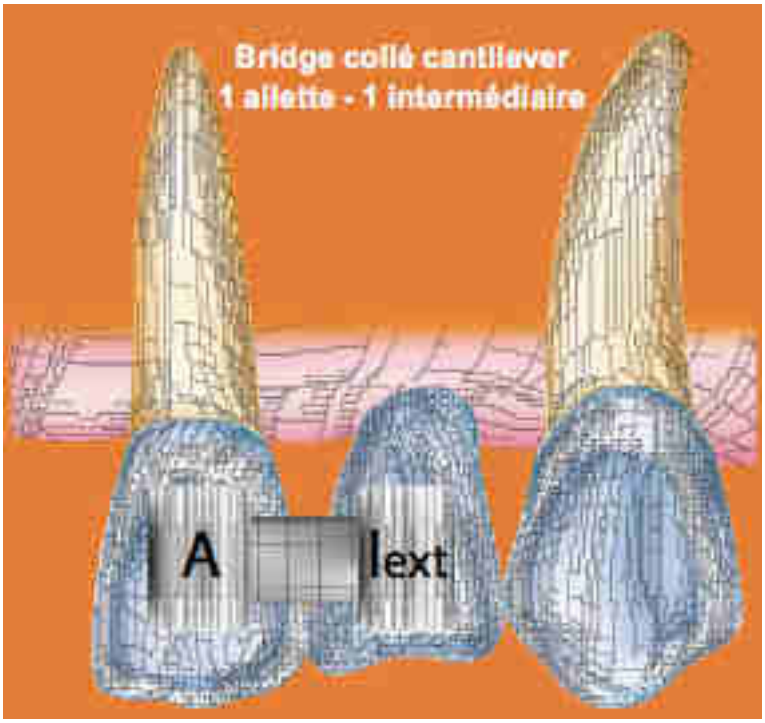


***Fig 18:*** *bridge collé cantilever avec une seule ailette collée sur la face palatine d'une des des dents bordant l'édentement [100]*
*A : ailette collée sur la face linguale, Iext : intermédiaire en extension*

Les premiers bridges en cantilever étaient en métal, plus récemment l'utilisation de la céramique a été proposée [100].

Même si l'idée peut paraitre contre–intuitive sur les plans biomécanique et prothétique, on observe des meilleurs taux de succès pour les bridges collés cantilever, par rapport aux bridges collés traditionnels [100]. En effet, les forces de cisaillement exercées sur la prothèse à deux ailettes, dues aux mouvements différentiels des deux dents piliers, seraient réduites dans les

cas de prothèse cantilever, diminuant ainsi le taux de décollement du bridge collé [110] [113] [114].
Une revue de la littérature internationale rapporte effectivement un taux de succès supérieur pour les bridges cantilever par rapport aux bridges à deux ailettes [114]. D'autres études confirment ce succès: 93% à 6 ans insistant sur la bonne intégration parodontale de ce type de restauration [115]; d'autres trouvent un taux de succès de 0,91 à 10 ans et 0,84 à 15 ans [116].

En 1997, Matthias Kern a proposé la réalisation de bridge collé cantilever en céramique [117]. Dans son article, il propose des principes afin d'augmenter la prédictibilité de ce type de restauration cantilever: une préparation dentaire de 0,5mm à 0,7mm d'épaisseur est nécessaire pour le logement de l'ailette, et une préparation strictement intra-amélaire est obligatoire. Si la préparation devait atteindre la dentine, en cas de supraclusion avec surplomb diminué par exemple, le bridge collé cantilever est alors contre-indiqué [117].

***Fig 19:*** *préparation linguale pour l'ailette du bridge cantilever selon Kern [117]*

Avec 10 ans de recul, Kern et al. trouvent un meilleur taux de survie des bridges cantilever par rapport aux bridges traditionnels: 94,4% contre 67,3% [118].

Outre le métal, le bridge cantilever peut-être en zircone ou en disilicate de lithium.

En zircone ou en métal, le décollement constitue la cause d'échec la plus fréquemment rencontrée, le recollement reste possible et le taux de survie du cantilever recollé n'est pas différent du taux de survie initial [116]. Ces bridges nécessitent au minimum 3mm de hauteur et 2mm de largeur au niveau de la connexion.

En disilicate de lithium (emax) c'est la fracture au niveau de la connexion qui représente la cause principale des échecs, obligeant dans ce cas à refaire le bridge [100]. Il semblerait que pour les restaurations antérieures, une surface d'au moins 12mm² au niveau de la connexion soit nécessaire pour éviter les fractures [119]. D'autres proposent une surface minimale de 16mm² et obtiennent d'excellents résultats [120].

| | Métal | Zircone ou Alumina ou Alumine/zircone (InCeram) | Disilicate de Lithium (Emax) |
|---|---|---|---|
| Avantages | • Excellentes propriétés mécaniques, fracture de la connexion quasi impossible<br>• Epaisseur de l'ailette faible<br>• Recollage possible en cas d'échec<br>• Recul clinique +++ | • Bonnes propriétés mécaniques, fracture de la connexion peu probable<br>• Bonne esthétique<br>• Biocompatibilité +++<br>• Recollage possible en cas d'échec<br>• Epaisseur de l'ailette plus faible que pour l'emax<br>• Recul clinique + | • Collage excellent<br>• Esthétique excellente<br>• Biocompatibilité +++ |
| Inconvénients | • Esthétique --<br>• Préparation souvent plus mutilante<br>• Collage<br>• Biocompatibilité | • Réalisation par CFAO uniquement<br>• Le collage nécessite le recours à des protocoles spécifiques qu'il faut connaître | • Propriétés mécaniques plus faibles<br>• Connexion 12 mm² indispensable dans le secteur antérieur<br>• En cas d'échec, restauration à refaire<br>• Recul clinique faible |

***Tableau I:*** *avantages et inconvénients comparés des bridges collés cantilever en fonction du matériau utilisé [100]*

En cas d'AILPM, il est recommandé de coller l'ailette sur l'incisive centrale homolatérale [121]. En effet, on préfèrera éviter l'appui sur la canine qui est la clé de voûte de l'occlusion, particulièrement lors de la diduction. Une autre raison est que cette dent, présente à l'intersection des deux rayons de courbure de l'arcade maxillaire, reste un site privilégié de répartition des contraintes fonctionnelles d'origine mécanique.

L'intégration eshétique, phonétique et parodontale est l'objectif thérapeutique principal, parfois difficile à atteindre.

Nous allons détailler les étapes de mise en oeuvre clinique pour la réalisation d'un bridge collé cantilever.

- Le wax-up

Après avoir pris une empreinte de la situation initiale du patient ainsi que des photographies extra-orales et intra-orales, on demandera au prothésiste de réaliser un wax-up de la situation finale.
Le wax-up est la réalisation du projet prothétique et esthétique final au niveau de l'édentement concerné. Il sera obtenu par une addition successive de cire et peut concerner une ou plusieurs dents en fonction du projet proposé. Ce wax-up permettra de réaliser un mock-up afin de montrer au patient le projet final en bouche et de la valider avec lui [122].

- Aménagement des tissus parodontaux

Il faudra préparer le sommet crestal, afin d'optimiser la muqueuse au niveau de l'intermédiaire: c'est l'ovalisation de la crête, ou "*ovate pontic*" en anglais [121]. Cet *ovate pontic* représente le meilleur profil tant d'un point de vue biologique qu'esthétique [123].
De manière générale, une gingivoplastie seule est réalisée s'il existe 3 mm de hauteur entre le contour gingival et le niveau osseux, une gingivoplastie est associée à une réduction du niveau osseux par élongation coronaire s'il y a moins de 3 mm de hauteur entre le contour gingival et le niveau osseux, ce afin de garantir l'intégrité de l'espace biologique [121] [124] [125]. Notons qu'il y a des variabilités significatives inter et intra-individuel dans les dimensions de cet espace biologique, c'est pourquoi il faudra associer l'évaluation clinique par sondage parodontal à une évaluation radiologique [124].
Cette gingivectomie doit être pensée et dirigée par l'analyse esthétique initiale. Le niveau de profondeur de l'ovalisation est établi en fonction de la ligne des collets: en général pour l'incisive latérale maxillaire le collet se trouve 1mm sous la ligne des collets joignant ceux de la canine et de la centrale [121].
L'ovalisation crestale est réalisée à l'aide d'une fraise boule ou ovoïde, ou d'un laser diode [121].

L'ischémie des tissus est obtenue après compression manuelle à l'aide d'une compresse.

***Figure 20:*** *marquage sur la crête de la limite cervicale du futur collet prothétique, en alignement avec le collet controlatéral [121]*

***Figure 21:*** *utilisation d'une fraise boule diamantée bague rouge pour l'ovalisation crestale [121]*

***Figure 22:*** *utilisation d'un laser pour l'ovalisation crestale. Le saignement est limité et les durées de cicatrisation sont plus courtes [121]*

- La temporisation

À l'issue de la préparation crestale, une période de temporisation de 15 jours est nécessaire [121]. Une gouttière transparente thermoformée contenant une dent postiche collée dans la gouttière et rebasée au composite flow parfaitement poli permettra une cicatrisation guidée optimale du sommet de la crête [121]. Une forme d'"écrin" crestal est obtenue après cicatrisation permettant la création de 2 papilles virtuelles, ceci grâce à la compression de la crête par l'intrados de la dent du commerce sur environ 10 à 15 jours.

***Figure 23:*** *rebasage au composite flow de la dent du commerce présente dans la gouttière de temporisation [121]*

***Figure 24:*** *temporisation par gouttière transparente [121]*

***Figure 25:*** *vue à l'échelle du sourire de la temporisation par gouttière transparente, dont nous pouvons apprécier la quasi-invisibilité [121]*

***Figure 26:*** *cicatrisation gingivale à 10 jours. On note la formation d'un "écrin" crestal [121]*

Il existe d'autres méthodes de temporisation immédiate.

On pourra par exemple utiliser le mock-up obtenu grâce au wax-up et le coller en bouche. Il faudra là aussi porter une attention particulière à l'état de surface en regard de la plastie parodontale afin d'obtenir une cicatrisation guidée optimale [126].

- La préparation

Une fois les deux semaines de cicatrisation écoulées, on évaluera la qualité de la cicatrisation et si celle-ci est adéquate, on procédera à la préparation de la dent pilier.
La préparation décrite suit les principes énoncés par M. Kern, JP. Attal et G. Tirlet [119] [121] [127] :

- Réalisation d'un petit congé ou épaulement à angle interne arrondi (C) au niveau cervical en situation supra-gingivale, d'une épaisseur de 0,6 à 0,8 mm afin de rester dans l'épaisseur de l'émail. Celui-ci va permettre d'éviter tout sur-contour et d'assurer la rétention et stabilisation de la pièce prothétique.
- Réalisation d'une corniche occlusale (S) dont la limite dépendra de la translucidité du bord coronaire. Il ne faut pas dépasser cette ligne de translucidité et donc être en deçà afin de ne pas empêcher la diffusion de la lumière et altérer l'esthétique. Son rôle est de s'opposer aux forces de clivage et de pelage du joint collé. Sa juste situation doit permettre d'exploiter la surface palatine la plus large possible pour optimiser le collage.
- Réalisation d'une boîte de connexion (B) en regard de la zone édentée avec une orientation oblique par rapport au grand axe de la dent pilier afin de ne pas fragiliser le bord coronaire au moment de la préparation ou de modifier la translucidité. L'insertion de la pièce prothétique sera donc verticale. Cette boîte de connexion, joue un rôle prépondérant dans la pérennité et la stabilité mécanique du bridge collé cantilever. Pour la réalisation d'un bridge collé en céramique la boîte de connexion doit avoir une dimension précise : 6 à 9mm² minimum pour la pièce en zircone et 12mm² minimum pour la pièce en vitrocéramique renforcée en dilisicate de lithium. La réalisation de la prothèse assistée par ordinateur CFAO (conception et fabrication assistées par ordinateur) permet de contrôler et valider cette taille minimale requise de la connexion [128] .

- Réalisation d'un macro-puits cingulaire (P) qui sera centré sur la zone cingulaire pour M. Kern et à l'inverse sera décentré à l'opposé de la zone édentée pour G. Tirlet et JP. Attal. Celui ci doit se situer en dehors de la zone pulpaire afin de prévenir tout risque de sensibilité. Son rôle est d'assurer la stabilisation et la rétention du bridge collé cantilever. Cette situation permet également au macro-puits cingulaire de s'opposer au bras de levier provoqué par les forces s'exerçant sur l'intermédiaire du bridge, empêchant tout risque de rotation.

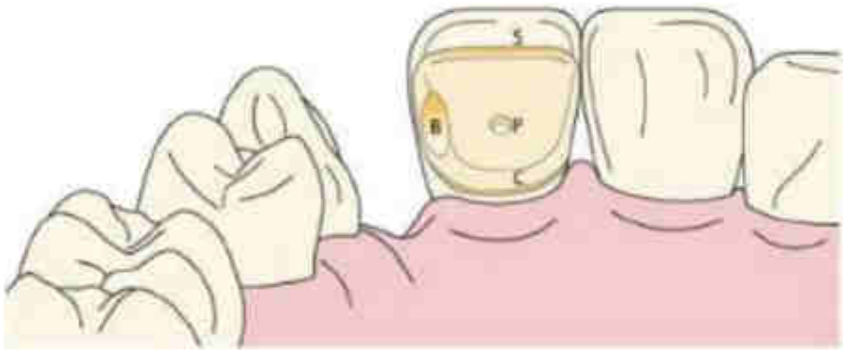

***Figure 27:*** *préparation pour bridge collé cantilever en céramique [127]*

On procédera ensuite à la prise d'empreinte, en veillant à ne pas utiliser de polyéthers si l'on a eu recours à une hybridation dentinaire immédiate après la préparation, ce matériau ne polymérisant pas bien au contact des adhésifs dentaires.
Viendra ensuite le choix de la teinte, qui se fera sur dents hydratées, à l'abri de la lumière du scyalitique. On pourra avoir recours à une cartographie de la dent afin de préciser au mieux les teintes et détails souhaités au prothésiste. Il sera aussi judicieux de transmettre au prothésiste les données de teintes via des photographies avec teintier.

- Le collage de la pièce prothétique

Après avoir vérifié l'intégrité du modèle en plâtre et de la pièce prothétique, on vérifiera l'aire de la zone de connexion à l'aide d'un pied à coulisse par exemple. Pour rappel, en cas de bridge en disilicate de lithium, cette surface doit faire au minimum 12 mm² [100] [119].

On vérifiera également en bouche son intégration esthétique et fonctionnelle.
On mettra ensuite en place le champ opératoire (digue), comme on le sait aujourd'hui, un collage ne peut être optimal que s'il est réalisé sous champ opératoire [129].
La stabilisation du bridge collé cantilever peut s'avérer délicate, c'est pourquoi le prothésiste pourra joindre une clé de repositionnement en résine (clé "papillon") qui permettra au clinicien une mise en place correcte du bridge plus aisément [121].

***Figure 28:*** *clé de repositionnement papillon pour la mise en place d'un bridge collé cantilever en remplacement d'une incisive mandibulaire [121]*

La procédure d'assemblage des bridges cantilever en disilicate de lithium (Emax, Ivoclar) est la suivante [121]:

- nettoyage à l'acide orthophosphorique après le dernier essai clinique du cantilever afin d'éliminer de la surface de l'intrados de l'ailette les glycoprotéines salivaires et autres contaminants bactériens,
- mordançage durant 20 secondes à l'acide fluorhydrique (4 à 9%) de l'intrados de la céramique,
- rinçage,
- passage aux ultrasons dans une solution alcoolique à 90°,
- séchage,
- dépôt de silane et attendre environ 3 minutes, bien sécher (environ 1 minute) puis finir l'évaporation des molécules d'eau à l'aide d'une

source de chaleur (dégagée par exemple par une lampe à photopolymériser).

En ce qui concerne une pièce prothétique en zircone, un traitement tribochimique (sablage à l'oxyde d'alumine) est nécessaire suivi d'une phase de silanisation longue de 5 minutes avec l'application d'un primer spécifique. La pièce prothétique sera donc, après ces étapes, également prête à son collage.

Le protocole de collage à entreprendre sur la dent pilier commence par un sablage de la surface amélaire, suivi d'un mordançage des surfaces dentaires à l'aide d'acide orthophosphorique à 37%. Puis vient l'application du primer et ensuite de l'adhésif que l'on photopolymérisera.
Une colle diméthacrylate duale sera enfin appliquée pour lier la pièce prothétique à la dent, puis on finira par la photopolymérisation.

Enfin, la phase de finition avec polissage du joint dento-prothétique prend place.
On contrôlera l'occlusion en statique et en dynamique à l'aide du papier à articulé. On limitera sur l'intermédiaire en extension les contacts en propulsion, tout en veillant à maintenir des contacts en occlusion statique [100].
Aucun point de contact ne doit se situer sur l'ailette, au risque d'entrainer un décollement ou une fracture de la prothèse.
Le polissage brillantage permettra d'obtenir une parfaite continuité entre les tissus dentaires et la prothèse, d'obtenir un état de surface comparable à celui de l'émail, d'élimer les éventuels défauts et d'éliminer de la surface prothétique la dernière couche de colle dont la polymérisation a été inhibée par l'oxygène. Pour se faire, on utilisera des bistouris de différentes formes ainsi que des polissoirs [130].

Les très bons résultats concernant la longévité des bridges cantilever céramique, entre 90% et 100% [118] [120] [131] suggèreraient de proposer

ces restaurations en solution à long terme et plus forcément en solution transitoire uniquement [100] [121].

C. Attelle fibrée composite et bridge collé composite

Les composites renforcés en fibres de verre sont utilisés en prothèse fixée depuis les années 1990 [132]. Les principaux composants de ce type de restauration sont le verre, le polyéthylène de masse moléculaire très élevée ainsi que les fibres Kevlar [133].

Les fibres de verres peuvent être organisées de manière unidirectionnelle ou bidirectionnelle [133].

L'organisation unidirectionnelle améliore les propriétés mécaniques du composite dans une seule direction, et est donc plus appropriée quand la direction de la contrainte fonctionnelle maximale est prévisible, par exemple dans les cas des bridges collés [110] [133] [134]. L'organisation bidirectionnelle elle, permet de supporter des contraintes multi-directionnelles, et est particulièrement utile lorsqu'il est difficile de prévoir la direction de la contrainte maximale, par exemple dans les cas de réparations prothétiques [133].

Les attelles fibrées composites peuvent être réalisées directement au fauteuil, ou indirectement en passant par une étape de laboratoire [110].

En comparaison avec la technique directe, la technique indirecte offre une facilité de travail, un meilleur degré de polymérisation du composite et un meilleur état de surface final [110]. Cependant, le coût est plus élevé (puisque l'on fait appel à un prothésiste) et plusieurs visites sont nécessaires, indiquant donc le besoin d'une temporisation inter-séances. De plus, l'esthétique de ces attelles fibrées composites est incertaine et l'usure et la fracture sont plus fréquentes qu'en céramique [135] [136].

L'avantage de la technique directe est qu'elle ne nécessite aucune préparation dentaire, la fibre est collée après conditionnement chimique de l'émail, avec l'acide orthophosphorique suivi d'un système adhésif, sur les

faces palatines des dents concernées, puis une stratification de composite est réalisée pour remplacer la dent absente [137].

Les causes d'échec les plus fréquentes sont principalement la délamination du composite, la fracture de la restauration, le décollement [110] [137]. Une revue systématique de la littérature rapporte ces mêmes causes d'échec les plus fréquemment retrouvées [138].

***Figure 29:*** *a) vue intraorale de la situation initiale ; b) fibre de verre collée sur les dents piliers ; c) vue intraorale de la situation après restauration par attelle fibrée composite ; d) vue intraorale à 3 ans post-opératoire [139]*

Les bridges collés composites peuvent également être réalisés par technique CFAO, "*chair-side*" (technique directe, au fauteuil) ou "*lab-side*" (technique indirecte, passant par une étape de laboratoire) [140].

Leurs propriétés mécaniques sont très bonnes, car possèdent une grande capacité d'absorption des forces de compression, en revanche leur résistance à l'usure est moins bonne que la céramique [141]. Cependant, les résines composites en CFAO sont plus facilement usinables et polissables que les céramiques et la réintervention est plus aisée [142].

Lorsque les résines composites sont utilisées en CFAO, le taux de polymérisation du composite est là aussi largement augmenté par rapport aux

techniques de restauration directe. La libération de monomères est alors minime, augmentant ainsi la biocompatibilité tissulaire [143].
Le *chair-side* permet la réalisation de la prothèse, indépendamment de l'opérateur. De plus, là aussi, le nombre de séances ainsi que le coût global sont réduits [143].

Par ailleurs, concernant un potentiel meilleur enregistrement de la limite marginale en technique digitale, une revue systématique de la littérature avec méta-analyse mène aux conclusions suivantes: il n'y a aucune différence significative au niveau de l'enregistrement de la limite verticale marginale entre la technique digitale et la technique conventionnelle pour des restaurations de maximum trois éléments, dentoportées ou implantoportées [144].

Tout ceci nous mène à proposer en restauration temporaire de courte à moyenne durée les bridges collés en résine composite [110] [145] [146].
Une revue systématique de la littérature confirme cette proposition: à 4,8 ans le taux de survie de ces restaurations antérieures renforcées en composite fibré est de 97,5%, il chute à 5 ans à 72,1%. Elles sont donc à envisager pour la temporisation de moyenne durée, en présence d'une dent absente [138].

3. Prothèse fixée transitoire implanto-portée sur mini-vis

L'introduction des mini-vis (ou Temporary Anchorage Devices TADs) en orthodontie a été décrite en 1983, dans un cas d'ingression des incisives maxillaires [147]. Depuis, ces mini-vis ont été proposées en solution de remplacement temporaire, comme nous allons le décrire par la suite.
Afin de maintenir le volume osseux vestibulo-palatin en cas d'AILPM au niveau du site d'agénésie, il faut préalablement préparer ce site orthodontiquement : permettre à la canine maxillaire de faire son éruption en site d'incisive latérale puis distaler la canine à sa place [88]. Cette technique permettrait de conserver au maximum au fil des années le niveau osseux créé par l'éruption mésiale de la canine [88].

Graham en 2007 a été le premier à utiliser ces mini-vis en support pour remplacement prothétique temporaire. Il propose de placer verticalement une mini-vis au niveau du site édenté et de construire par dessus une couronne prothétique [148]. Les avantages seraient les suivants : il s'agit d'une solution fixe, qui peut-être mise en place juste avant ou très peu de temps après la dépose de l'appareil orthodontique, aucune préparation des dents adjacentes n'est nécessaire et le travail de laboratoire est minime, parfois même inexistant.

Plusieurs protocoles opératoires ont été décrits dans la littérature.
Graham propose de placer la mini-vis verticalement, de coller par dessus une dent postiche en résine, en sous-occlusion, et de réaliser un fil de contention palatin de la canine droite à la canine gauche [148].

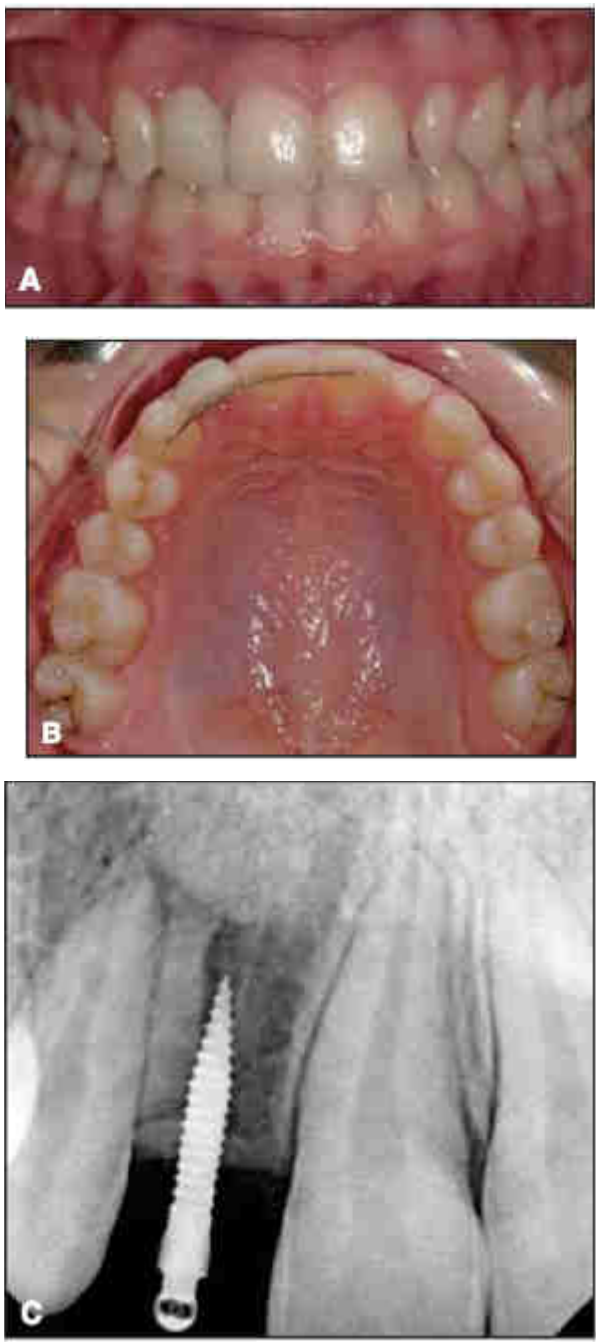


***Figure 30:*** *A) patiente de 16 ans après mise en place de la mini-vis et de la couronne provisoire en site de 12 ; B) vue occlusale du fil de contention collé ici de manière à pouvoir restaurer 22 riziforme ; C) radiographie rétro-alvéolaire de la mini-vis en place [148]*

Il a affirmé que l'utilisation de mini-vis sur le site édenté permet de maintenir le volume osseux grâce aux forces exercées lors de la mastication [148],

toutefois, des études basées sur des examens d'imagerie sectionnelle 3D ou analyses histologiques n'ont pu prouver cela de façon formelle.
Outre la restauration directe en composite ou en collant une dent en résine du commerce, il est possible de réaliser la couronne provisoire en passant par une empreinte en silicone qui sera ensuite coulée, afin de réaliser la couronne sur un modèle en plâtre [149].

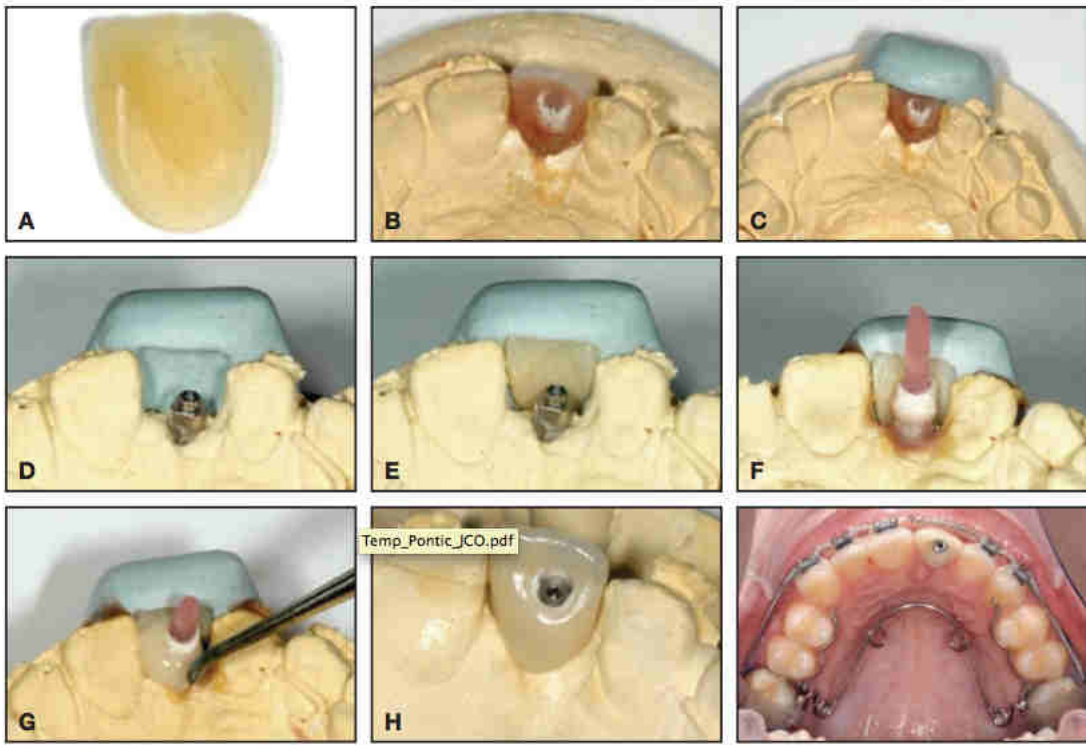


***Figure 31:*** *A) couronne prothétique ajustée à la forme désirée ; B) couronne fixée temporairement au pilier en résine, avec de la cire ; C) silicone appliqué sur les faces vestibulaire et occlusale ; D) couronne et cire retirées du modèle ; E) couronne remise en place grâce à la clé en silicone : F) fixation du pilier à la mini-vis ; G) stratification du composite pour finaliser la couronne ; H) couronne après polissage et insertion [149].*

Cependant, certains auteurs mettent en garde quant à la pose verticale de ces mini-vis. Kokich prévient que chez un patient en cours de croissance, la tête de la mini-vis pourrait perforer le périoste et provoquer un défaut osseux vertical à terme ; de plus, l'étroitesse de ces dernières ne permettrait pas un profil d'émergence optimal entrainant donc une esthétique compromise [150]. De plus, des cas de fracture des mini-vis ont été décrits lorsque celles-ci sont insérées verticalement [151].

De ce fait, un positionnement horizontal de la mini-vis a donc été proposé pour ne pas empêcher le développement osseux vertical [151].
L'idée est venue après avoir laissé involontairement une mini-vis d'ancrage chez un patient adolescent [152]. Cette idée a été appliquée et vérifiée sur un modèle canin, et a démontré son efficacité : une mini-vis placée horizontalement pouvait prévenir l'atrophie osseuse après extraction [152].
Cette méthode a prouvé son efficacité avec 5 ans de recul [151]. Les tissus mous environnants ont correctement cicatrisé autour de la couronne provisoire, aucune inflammation gingivale n'a été rapportée, et ce grâce à une hygiène bucco-dentaire optimale. La formation d'une papille dentaire a même été décrite, probablement grâce à la pression intermittente exercée sur la muqueuse [151].
De plus, aucune résorption osseuse autour des mini-vis n'a été retrouvée, au contraire, le dévelopement vertical alvéolaire a suivi l'éruption des dents adjacentes.
Le protocole proposé par ces auteurs est décrit dans la figure qui suit.

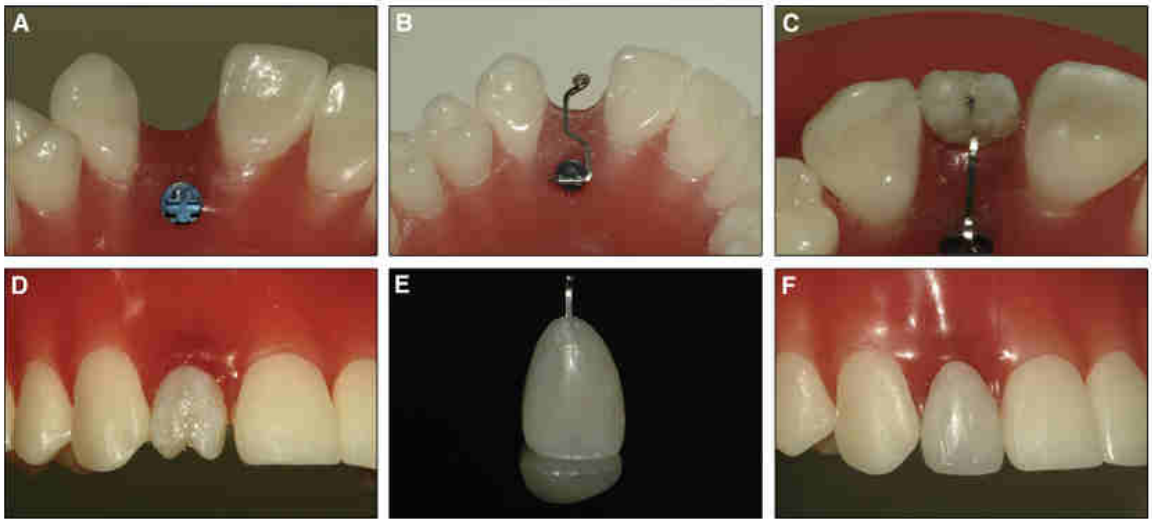


***Figure 32:*** *A) insertion horizontale de la mini-vis ; B) insertion d'un fil en acier inoxydable dans la gorge de la mini-vis et pliage ; C) et D) stratification du composite ; E) polissage ; F) ligature de l'acier à la mini-vis [151]*

Plusieurs auteurs s'accordent sur le fait que ces techniques avec utilisation de mini-vis permettent la préservation de l'os, par stimulation de son

remodelage, et des tissus mous environnants au niveau du site de l'AILPM, repoussant la nécessité de greffes osseuse et muco-gingivale lors de la réalisation de la prothèse définitive [148] [149] [151] [153] [154] [155].
De plus, ils décrivent une absence d'ostéointégration de la mini-vis, facilitant sa dépose en fin de croissance mais surtout permettant de ne pas avoir à réfectionner la couronne provisoire au cours de la croissance [148] [153] [155] [156]. L'absence d'ostéointégration est due à l'état de surface lisse et poli de la mini-vis [149] [156].
De plus, cette technique permet elle aussi d'empêcher la convergence radiculaire et/ou coronaire des incisives centrales et canines adjacentes [153] [155].
Concernant les caractéristiques de ces mini-vis, la longueur varie entre 8mm et 13mm, le diamètre entre 1,4mm et 2,2mm, et elles sont en titane [148] [149] [153] [157].

On peut trouver dans la littérature plusieurs articles qui proposent d'utiliser les mini-vis en solution transitoire, dans les cas d'AILPM.
Cependant, il est important de souligner que toutes les données proviennent de descriptions de cas cliniques [148] [149] [151] [153] [154] [155] [156] [157], et ont donc un faible niveau de preuve scientifique.
Une revue de la littérature parue en 2020 a proposé de synthétiser les résultats des différentes études [158]. Il apparaît que ce type de solution transitoire est stable durant des durées prolongées (jusqu'à environ 8 ans) avec très peu de complications comme par exemple des échecs dans la pose de la mini-vis, une infraclusion de la couronne, ou des défauts osseux angulaires autour de la mini-vis.
Il faut noter qu'aucune des études n'a suivi un protocole opératoire spécifique, que ce soit pour l'insertion de la mini-vis, pour la réalisation de la couronne transitoire prothétique ou pour le temps de latence avant la mise en charge. Il serait intéressant d'établir un protocole opératoire précis, qui pourrait aider à garantir le succès à long terme de cette méthodologie, et de standardiser les dimensions des mini-vis à utiliser [158].
De plus, comme mentionné précédemment, plusieurs études décrivent un développement de l'os alvéolaire consécutif à la pose de la mini-vis. Ces

affirmations sont basées sur des radiographies en deux dimensions, rétro-alvéolaires. Des radiographies en trois dimensions auraient été plus fiables pour étudier cette ostéoformation. En plus, seule une analyse histologique permettrait de confirmer une stimulation de la synthèse osseuse.

En conclusion, cette solution peut potentiellement être utilisée en temporisation dans les cas d'AILPM chez les patients jusqu'à la fin de la croissance, mais des études cliniques bien menées avec un niveau de preuve suffisant sont nécessaires pour la valider.

4. Fermeture orthodontique des espaces

Dans le cas où la décision de fermeture des espaces par substitution canine est prise, aucune solution de temporisation n'est nécessaire.
Le remodelage coronaire de la canine par coronoplastie peut-être effectué, s'il est nécessaire, avant le collage des attaches orthodontiques, en cours ou en fin de traitement, en fonction des contacts qui s'établissent entre la canine et les dents adjacentes et antagonistes [89].
Le remodelage coronaire canin est décrit par Tuverson, ses principes sont les suivants [159] :

- supression de la pointe canine pour créer un bord incisif artificiel, rétablissant ainsi l'esthétique du groupe antérieur tout en évitant les interférences avec la canine mandibulaire lors de la propulsion (a);
- meulage des faces proximales pour diminuer le diamètre mésio-distal et rapprocher le point de contact mésial de la canine à l'incisive centrale (b) ;
- meulage de l'angle distal pour l'arrondir (c) ;
- réduction prudente et modérée du bombé vestibulaire (a) ;
- meulage de la face palatine pour rendre le bord libre plus translucide, de plus, cela assure un contact généralisé sur les incisives et les canines permettant un guidage correct en propulsion et évite les lésions des incisives mandibulaires (b).

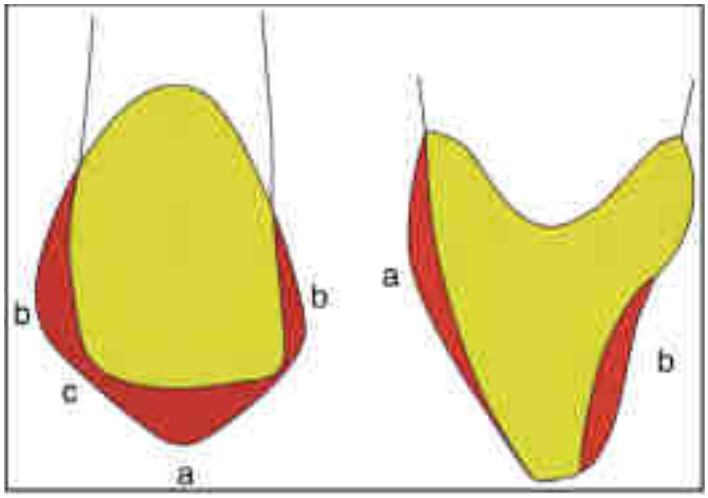


***Figure 33:*** *remodelage coronaire canin [159]*

Pour éviter un échec esthétique majeur, l'évaluation initiale de la forme de la canine orientera notre choix.

Sur la dent la plus arrondie, une simple supression de la pointe canine pourra donner l'illusion d'une incisive latérale [90].

Sur la plus triangulaire, il faudra plutôt s'orienter vers une restauration supplémentaire, conservatrice ou prothétique, de la plus simple comme l'adjonction de composite à la plus sophistiquée (facette) pour obtenir un résultat satisfaisant [89][90].

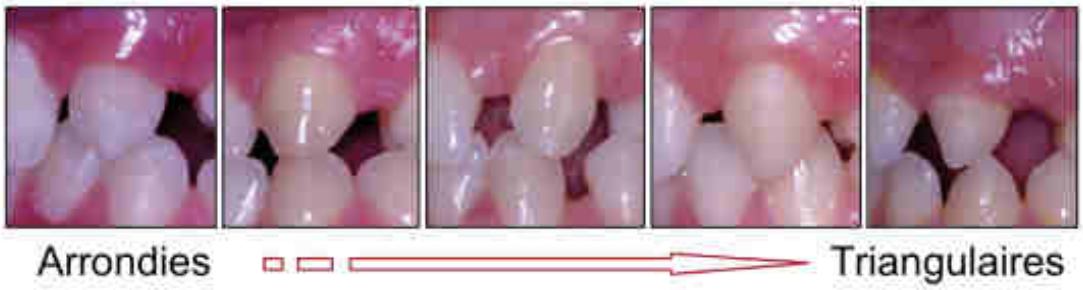


***Figure 34:*** *situation clinique des différentes formes de canines [90]*

***Figure 35:*** *coronoplasties par restaurations composites sur 13 et 23 [90]*

Un remodelage coronaire de la première prémolaire maxillaire sera également envisageable [89] [90]. On pourra meuler la cuspide palatine afin d'éviter toute interférence non-travaillante en latéralité [90]. Après avoir mésialé la première prémolaire en place de canine, on notera une visibilité plus importante du versant mésial de la cuspide vestibulaire de cette prémolaire [159]. Une plastie par soustraction, ou l'augmentation de la rotation mésiopalatine en cours de traitement orthodontique permettront d'atténuer la vision de ce pan mésial lors du sourire [159].

5. Abstention

Cette option thérapeutique doit-être présentée au patient ainsi qu'à ses parents quand l'enfant est mineur.

Quand l'incisive latérale temporaire maxillaire est sur l'arcade, certains patients ou leurs parents peuvent préférer l'abstention thérapeutique. L'incisive latérale temporaire est en place de l'incisive latérale définitive, et la canine évolue à sa place, en site de canine. Cette solution n'est envisageable que si l'incisive latérale est en bon état. Toutefois, la dent temporaire a une durée de vie limitée et une ankylose se produit fréquemment entrainant une infraposition de l'incisive latérale maxillaire temporaire avec bien souvent un sourire disgracieux. Un phénomène de résorption radiculaire pourra également se mettre en place, compromettant le pronostic à long terme.

Quand l'incisive latérale temporaire n'est plus sur l'arcade, les canines migrent en site d'incisive latérale et des diastèmes se créent entre les incisives centrales et les canines maxillaires. Lorsque les espaces sont également répartis et qu'il n'y a pas de doléance esthétique, ou lorsque la motivation ne semble pas suffisante, l'abstention thérapeutique peut être justifiée [10].

| | Avantages | Inconvénients |
|---|---|---|
| **Prothèse adjointe partielle** | - Facilité de réalisation et d'insertion<br>- Peu onéreux | - Esthétique médiocre<br>- Inconfortable<br>- Contention radiculaire et coronaire insuffisante |
| **Dispositif orthodontique amovible** | - Contention coronaire<br>- Peu onéreux | - Pas de contention radiculaire<br>- A retirer lors des repas<br>- Esthétique variable |
| **Bridge collé cantilever** | - Préparation dentaire *a minima*<br>- Contention coronaire et radiculaire<br>- Esthétique<br>- Préservation osseuse si pontique bien adapté | - Praticien-dépendant, technique opératoire à maitriser<br>- Coût |
| **Atelle fibrée composite – bridge collé composite** | - Peut-être réalisé en une séance<br>- Pas de préparation dentaire, ou *a minima*<br>- Contention coronaire et radiculaire<br>- Esthétique pour une courte durée | - Praticien-dépendant (pour la stratification de composite au fauteuil)<br>- Séances de maintien nécéssaires<br>- Mauvaise survie à long terme |
| **Mini-vis** | - Pas de préparation dentaire<br>- Contention coronaire et radiculaire<br>- Préservation osseuse<br>- Esthétique | - Pas de protocole opératoire précis<br>- Niveau de preuve insuffisant<br>- Praticien-dépendant<br>- Présente les inconvénients esthétiques de la dégradation du composite à terme |

***Tableau II :*** *synthèse des avantages et inconvénients des différentes solutions thérapeutiques de temporisation dans les contextes d'AILPM*

## VI. ETUDE SUR DONNEES – CENTRE DE REFERENCE MALADIES RARES ORALES ET DENTAIRES O-RARES

La dernière partie de ce travail est consacrée à une étude menée sur les données disponibles au centre de référence des maladies rares orales et dentaires O-RARES de Strasbourg.

### Matériel et méthodes

**Les critères d'inclusion** sont les suivants : AILPM en dentition mixte ou permanente, agénésies identifiées ou non sur le plan moléculaire, AILPM isolées, syndromiques ou associées à une fente labio-palatine (FLP), patients intégrés à la base de données phénotypiques D4 phénodent, consentement du patient ou des représentants de l'autorité parentale pour l'utilisation des données cliniques et para-cliniques à des fins de recherche-publication.
**Les critères d'exclusion** sont les suivants : absence d'examen radiographique, non-consentement à l'utilisation des données à des fins de recherche-publication.

### Méthodologie

Recherche sur la base de données D4 avec les critères suivants : AILPM.
Les paramètres analysés sont les suivants :

- Age
- Diagnostic squelettique et dentaire - anomalies dentaires associées aux AILPM
- Agénésies uni/bilatérales
- Contexte isolé ou syndromique
- Technique de temporisation
- Réhabilitation définitive envisagée : type de prothèse-implant
- Autres traitements associés
- Traitement d'orthopédie dento-faciale (ODF) : ouverture ou fermeture des espaces et durée du traitement d'ODF
- Durée du suivi

## Aspects éthiques et règlementaires de l'étude

Non-opposition lors de l'intégration à la base de données pour l'utilisation des données à des fins de recherche.
Etude sur données sans modification des protocoles standards diagnostiques et thérapeutiques des patients présentant des AILPM.

## Résultats

Après étude des dossiers, nous avons réalisé le tableau de synthèse suivant :

| | Age | Diagnostic squelettique | Diagnostic orthodontique | Agénésie uni/ bilatérale | Contexte isolé ou syndromique | Moyen de temporisa-tion | Réhabilitation definitive envisagée/ réalisée | Autres traite-ments associés | Ouverture/ fermeture + durée du traitement | Durée du suivi |
|---|---|---|---|---|---|---|---|---|---|---|
| 1 | 8ans | Classe III Endognathie maxillaire Hypodivergence | Classe III canine et molaire Occlusion inversée antérieure Encombrement antérieur mandibulaire | 22 | FLP + agénésie 15 | Pas de temporisation | - | Traitement interceptif | Fermeture; 8ans | 12ans |
| 2 | 6ans | Rétrognathie maxillaire | Classe I denture temporaire Endoalvéolie maxillaire | 12-22 | FLP | Pas de temporisation | - | Greffe pour FLP | Fermeture 10ans ; | 10ans |
| 3 | 19ans | Classe I Endognathie maxillaire | Classe II canine et molaire Occlusion inversée latérale gauche | 12-22 | Isolée | Pas de temporisation | - | Traitement interceptif | Fermeture ; 3,5ans | 3,5 ans |
| 4 | 41ans | Classe II | Classe II canine et molaire Encombrement incisif mandibulaire Proalvéolie mandibulaire Rétroalvéolie maxillaire | 12-22 | Isolée | Pas de temporisation | - | NR | Fermeture ; 2ans | 2ans |
| 5 | 6ans | Classe III Rétromaxille Mésodivergent Endognathie maxillaire | Classe III canine et molaire Occlusion inversée antérieure | 12-22 | Isolée | Traitement en cours | NR | Traitement interceptif | Traitement non-débuté | Interruption |
| 6 | 9ans | Classe II | Classe I canine et molaire | 12-22 | Isolée | Bridge collé cantilever céramique | Bridge collé cantilever céramique | NR | Ouverture ; 7ans | 7ans |

| | | | | | | | | | | |
|---|---|---|---|---|---|---|---|---|---|---|
| 7 | 10ans | Classe II<br>Rétrognathie mandibulaire<br>Endognathie maxillaire<br>Hyperdivergence | Classe II molaire et canine | 12-22 | Isolée | Pas de temporisation | - | NR | Fermeture ; 3ans | 3ans |
| 8 | 5ans | Classe III<br>Endognathie maxillaire<br>Hyperdivergence | Classe III molaire<br>Endoalvéolie maxillaire<br>Occlusion inversée incisive<br>62 au niveau de la fente | 22 | FLP gauche | Pas de temporisation | - | Traitement interceptif | Fermeture ; 10ans | 10ans |
| 9 | 6ans | Classe I | Classe I denture temporaire<br>Endoalvéolie maxillaire<br>Rétroalvéolie incisives maxillaires temporaires | 22 | FLP gauche | Traitement en cours | NR | Greffe FLP / Lefort d'avancée max | NR | En cours |
| 10 | 4ans | NR | Classe I molaire<br>Occlusion inversée incisive | NR | FLP | Traitement en cours | NR | NR | Traitement non-débuté | Interruption |
| 11 | 4ans | Classe II<br>Hyperdivergence | Classe II canine et molaire<br>Endoalvéolie maxillaire<br>Déviation des médianes incisives | 22 | FLP | Traitement en cours | - | NR | Fermeture ; en cours | En cours |
| 12 | 6ans | Classe III<br>Rétrognathie maxillaire<br>Endognathie maxillaire | Classe III canine et molaire<br>Occlusion inversée antérieure | 22 | FLP | NR | NR | NR | Abandon | - |
| 13 | 12ans | Classe I<br>Légère | Classe II canine, classe I molaire | 22 | Isolée + 12 microdonte | Dent en résine collée | Bridge collé cantilever | Extraction 12 | Ouverture ; 5ans | 5ans |
| | | hyperdivergence | Déviation des médianes incisives | | | sur les dents adjacentes | céramique | | | |
| 14 | 9ans | Classe II<br>Rétrognathie maxillaire<br>Endognathie maxillaire<br>Hyperdivergence | Classe I canine, classe II molaire<br>Occlusion inversée gauche<br>Retard dentaire important | 22 | Isolée | NR | NR | NR | Ouverture ; en cours | En cours |
| 15 | 14ans | NR | NR | 12-22 | Isolée | NR | NR | NR | Ouverture ; NR | NR |
| 16 | 16ans | NR | NR | 22 | FLP et 12 microdonte | Dent en résine collée sur les dents adjacentes | Bridge collé cantilever céramique | NR | Ouverture ; 4ans | 4ans |
| 17 | 7ans | Classe I<br>Hypodivergence<br>Endognathie maxillaire | Classe I canine et molaire<br>Endoalvéolie maxillaire<br>Rétroalvéolie des incisives maxillaires | 12-22 | FLP | Pas de temporisation | - | Traitement interceptif | Fermeture ; 6ans | 6ans |
| 18 | 15ans | Rétrognathie maxillaire | Classe II molaire<br>Encombrement antérieur mandibulaire | 12 | FLP + Agénesie 15 | Pas de temporisation | - | NR | Fermeture ; 3ans | 3ans |
| 19 | 17ans | NR | NR | 22 | FLP | Pas de temporisation | - | NR | Fermeture ; 4ans | 4ans |
| 20 | 15ans | NR | NR | 22 | FLP | Bridge collé cantilever céramique | Bridge collé cantilever céramique | NR | Ouverture 3ans | 3ans |
| 21 | 13ans | NR | NR | 12-22 | FLP | Pas de temporisation | - | NR | Fermeture ; 8ans | 8ans |
| 22 | 13ans | NR | NR | 12-22 | FLP | Bridge collé | Bridge collé | NR | Ouverture ; | 5ans |
| | | | | | | cantilever céramique | cantilever céramique | | 5ans | |
| 23 | 19ans | Classe I<br>Hypodivergence | Classe I canine<br>Classe II molaire<br>Déviation des médianes incisives | 12 | FLP 12 microdonte | NR | NR | NR | Ouverture ; NR | Perdu de vue |
| 24 | 15ans | NR | NR | 22 | FLP | Pas de temporisation | - | NR | Fermeture ; 2ans | 2ans |
| 25 | 7ans | Rétrognathie maxillaire<br>Endognathie maxillaire | Classe III molaire<br>Rétroalvéolie des incisives maxillaires | 12 | FLP | Bridge collé cantilever céramique | Bridge collé cantilever céramique | NR | Ouverture ; 8ans | 8ans |
| 26 | 20ans | NR | NR | 22 | FLP | Pas de temporisation | Implant 22 | NR | Ouverture ; 5 ans | 5ans |

***Tableau III :*** *synthèse des données cliniques, de prise en charge et de temporisation pour les patients atteints d'AILPM ;*

*NR : non-renseigné*

Les résultats sont les suivants :

57,6% des patients atteints d'AILPM étaient concernés par une agénésie unilatérale, 38,4% par des agénésies bilatérales.

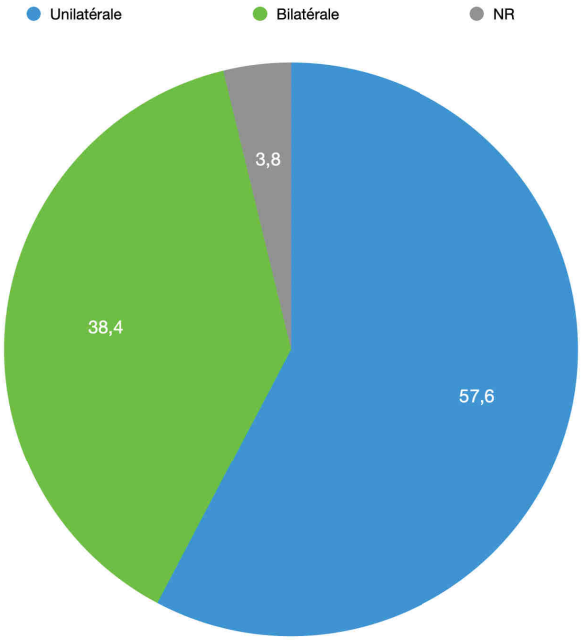


***Figure 36 :*** *proportion des agénésies unilatérales et bilatérales au sein de l'échantillon*

Le pourcentage de patients traités par fermeture orthodontique des espaces est de 46,2%, tandis que 38,4% des patients ont été traités par ouverture des espaces, et 7,7% des patients n'avaient pas encore débuté le traitement. Pour 3,8% des patients (soit un patient) l'information était non-renseignée, et, pour 3,8% de l'échantillon il y a eu abandon du traitement.

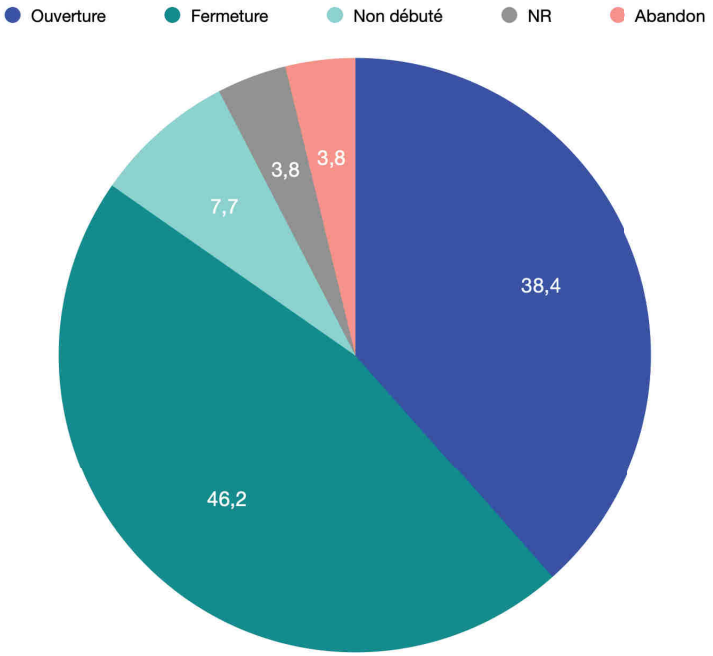


***Figure 37 :*** *proportion des traitements d'ouverture et de fermeture orthodontiques des espaces au sein de l'échantillon*

Parmi les patients présentant une agénésie unilatérale, 40% des patients ont été traités par fermeture orthodontique des espaces et 46,6% par ouverture des espaces. Pour deux patients (soit 13,3% de l'échantillon) l'information n'était pas renseignée, ou le patient avait abandonné.
Parmi les patients présentant des agénésies bilatérales, 60% ont été traités par fermeture orthodontique des espaces, 30% par ouverture, et pour 10% (un patient) le traitement n'avait pas encore débuté.

Pour 7% des patients, on a retrouvé une chirurgie de la FLP associée au traitement ODF, et un patient a été traité par chirurgie orthognathique, ce qui correspond à 3% de l'échantillon.

Enfin, parmi les patients traités par ouverture orthodontique des espaces, 40% ont requis en solution de temporisation un bridge collé cantilever en céramique, 20% ont requis une dent en résine collée aux dents adjacentes ; pour 30% des patients l'information n'était pas renseignée, et un seul patient (soit 10% de l'échantillon) n'a pas requis de solution de temporisation : ayant fini le traitement orthodontique à l'âge adulte (25 ans) il a ainsi pu réaliser sa prothèse définitive implanto-portée immédiatement.
38% des patients n'ont pas fait l'objet de solution de temporisation (ce pourcentage correspondant aux patients traités par fermeture des espaces, ainsi qu'au patient ayant entrepris la restauration implantaire immédiatement en fin de traitement).

**Discussion**

Cette étude correspond à une étude pilote en première approche, avec des données contradictoires par rapport à certaines conclusions issues de la littérature.
Ainsi, dans notre étude, les AILPM sont plus fréquemment unilatérales que bilatérales, tandis que les données de la littérature rapportent une prévalence plus élevée d'AILPM bilatérales [7].

Concernant les possibilités thérapeutiques d'ouverture orthodontique ou fermeture des espaces, la décision sera fonction du contexte orthodontique, et de la réhabilitation définitive prévue.
Dans notre étude, parmi les patients présentant une AILPM unilatérale, on retrouve plus de traitements par ouverture orthodontique de l'espace, et, parmi les patients présentant des AILPM bilatérales, on retrouve plus de traitements par fermeture orthodontique des espaces.
Cependant, la décision d'ouverture ou de fermeture des espaces ne dépend pas uniquement de la symétrie ou de l'asymétrie de l'AILPM, les critères décisionnels d'ouverture ou de fermeture sont fonction d'autres paramètres cliniques squelettiques, dentaires, faciaux, parodontaux.
De plus, on retrouve un pourcentage plus élevé de traitements par fermeture des espaces. A ce sujet, la littérature conclut que les traitements par

fermeture orthodontique des espaces présentent des taux de succès supérieurs concernant les paramètres parodontaux ainsi que la perception esthétique extérieure ; c'est pourquoi, lorsque les caractéristiques et le diagnostic global le permettent ces études suggèrent de s'orienter vers la solution de fermeture des espaces d'agénésies [160] [161]. Des études supplémentaires sont cependant nécessaires pour valider ces recommandations.
De plus, les patients traités par fermeture des espaces d'agénésies sont globalement plus satisfaits que ceux ayant eu recours à une restauration prothétique [162] [163], ceci peut témoigner d'une acceptation supérieure de cette solution par la population.

Concernant les solutions temporisation, on ne retrouve pas de consensus à propos des thérapeutiques de temporisation dans les cas d'AILPM.
Il y a dans notre étude une majorité de bridges collés cantilever, cependant, un autre artifice prothétique est également utilisé, il s'agit d'une dent en résine collée aux dents adjacentes. Cette dernière n'est utilisée qu'en cas de restauration provisoire de très courte durée, à plus long-terme ce sont les bridges collés cantilever en céramique qui sont utilisés. D'ailleurs, ces derniers sont également utilisés en solution définitive chez plusieurs patients de notre échantillon, consolidant les données de la littérature qui suggèrent que le bridge collé cantilever ne se limite pas à une solution transitoire jusqu'à la fin de la croissance [100] [121].

Par ailleurs, les longues durées de traitements retrouvées dans notre étude pourraient être expliquées par les raisons suivantes.
Tout d'abord, ces durées sont mesurées à partir de la première consultation médicale, le traitement orthodontique d'ouverture ou de fermeture des espaces n'étant pas toujours débuté immédiatement à la suite de cette consultation. Par exemple, si le patient est trop jeune et qu'il convient d'attendre que celui-ci soit en denture stable afin de débuter un traitement, un temps de latence est indiqué. De même, si un traitement d'interception est nécessaire, une période de surveillance entre la phase interceptive et le traitement orthodontique multi-attaches vient aussi allonger cette durée de

traitement. Enfin, une greffe osseuse alvéolaire peut être nécessaire chez les patients porteurs de FLP, cette chirurgie étant suivie d'une période de cicatrisation allongeant là encore la durée globale du traitement.

Il faut noter que notre étude est une étude rétrospective avec un échantillon de petite taille, peu représentatif de la population générale, avec intégration des AILPM isolées et associées aux FLP.
En effet, une sur-représentation statistique de patients porteurs de FLP existe dans notre échantillon par rapport à la population générale. Ceci peut s'expliquer par l'activité spécialisée du praticien ayant fourni les données, activité principalement orientée vers la prise en charge orthodontique des patients porteurs de FLP. Il s'agit là d'un biais de sélection non-négligeable.
Enfin, de nombreuses données (notées NR) dans le tableau viennent à manquer.
Si les chiffres apportés par cette étude sont intéressants, de nombreuses limites existent. Des études prospectives, de plus grande ampleur, multicentriques, ainsi que des revues de la littérature et des méta-analyses seraient plus pertinentes pour la validation scientifique des solutions thérapeutiques de temporisation dans les cas d'AILPM.

CONCLUSIONS

Les incisives latérales maxillaires permanentes font partie des dents les plus fréquemment absentes. Les agénésies des incisives latérales permanentes maxillaires (AILPM) peuvent être associées à d'autres anomalies du développement dentaire comme une microdontie de l'incisive latérale homologue, des anomalies de position ou de structure d'autres dents.
L'étiologie des AILPM présente une composante génétique majeure, avec des mutations localisées sur les gènes homéotiques impliqués dans la régulation des phases précoces de l'odontogenèse.

Le choix thérapeutique d'ouverture ou de fermeture des espaces d'agénésies est fonction de critères squelettiques, dentaires, faciaux et parodontaux. La décision sera prise en accord avec le patient et ses parents (si le patient est mineur), en tenant compte également de la motivation de ces derniers.
Une réhabilitation temporaire adaptée est nécessaire entre la fin du traitement orthodontique et la fin de la croissance, un implant ne pouvant être mis en place chez un patient en cours de croissance au niveau du pré-maxillaire.

Plusieurs solutions de temporisation s'offrent au praticien.

Les solutions amovibles, de par leur contention coronaire voire même radiculaire insuffisante et leur esthétique peu prédictible, sont à éviter.

Le bridge collé cantilever en céramique, introduit par Matthias KERN, est la solution prothétique ayant le meilleur taux de succès à moyen et long termes. En effet, des études rapportent des taux de succès allant de 87% à presque 95%, avec 10 ans de recul. Le bridge cantilever trouve son intérêt dans la conservation tissulaire qu'il permet, en plus de ses avantages fonctionnels et esthétiques, qui font de cette solution non plus uniquement une solution de temporisation mais également une solution définitive.
Il faut néanmoins préciser que cette technique présente une certaine difficulté technique et requiert par conséquent un apprentissage rigoureux des principes de préparation et de collage.

Les attelles fibrées composites permettent une contention post-orthodontique mais également une solution prothétique de remplacement des dents absentes. Cependant, la courte durée de vie, ainsi que la dégradation plus ou moins accélérée du composite font de cette option thérapeutique une solution à court ou moyen termes.

La pose de mini-vis avec réalisation de couronne provisoire « implanto-portée » par la vis est une solution prometteuse, mais ne bénéficie pas d'un recul clinique et d'un niveau de preuve suffisants à ce jour.

Un traitement par fermeture orthodontique des espaces d'agénésies ne requiert pas de solution de temporisation. En effet, si des remodelages coronaires de la canine et de la prémolaire maxillaires sont nécessaires, ils pourront être effectués avant, pendant, ou à la fin du traitement orthodontique. Ces coronoplasties peuvent aller du simple meulage coronaire, à la réalisation de facettes en céramique.

Dans certains cas, on devra s'orienter vers l'abstention thérapeutique, principalement lorsqu'aucune doléance esthétique ou fonctionnelle n'est rapportée, ou par manque de motivation de la part du patient ou de ses parents. Il faudra cependant informer ces derniers de la durée de vie limitée de l'incisive latérale maxillaire temporaire et du risque d'ankylose et d'infraposition de cette dent temporaire, engendrant bien souvent des répercussions esthétiques au niveau du secteur antérieur.

Dans la dernière partie de ce travail, nous avons mené une étude rétrospective sur les données disponibles des patients pris en charge au centre de référence des maladies rares orales et dentaires O-RARES et enregistrés dans la base de données phénotypiques D4 phénodent, afin de comparer les résultats avec ceux de la littérature.
Bien que contenant des biais non-négligeables, il ressort de notre étude qu'une solution de temporisation supplante les autres, il s'agit du bridge collé cantilever en céramique.

Après avoir passé en revue l'ensemble des possibilités de temporisation dans les cas d'AILPM il semblerait qu'à l'heure actuelle la solution de choix soit le bridge collé cantilever en céramique pour lequel la littérature relate de nombreux intérêts et peu de limites à sa réalisation, avec un taux de succès satisfaisant.

Faculté
**de chirurgie dentaire**

UNIVERSITÉ DE STRASBOURG

## SIGNATURE DES CONCLUSIONS

Thèse en vue du Diplôme d'Etat de Docteur en Chirurgie Dentaire

Nom - prénom de l'impétrant : BERDITCHEWSKY Julie

Titre de la thèse : Temporisation dans les cas d'agénésies des incisives latérales permanentes maxillaires : revue systématique de la littérature et proposition de critères décisionnels de prise en charge

Directeur de thèse : Professeur François CLAUSS

VU
Strasbourg, le : 22/03/21
Le Président du Jury,

Professeur O. HUCK

VU
Strasbourg, le : 2 2 MARS 2021
Le Doyen de la Faculté
de Chirurgie Dentaire de Strasbourg,

Professeur C. TADDEI-GROSS

Faculté de Chirurgie Dentaire de Strasbourg - service de scolarité / bureau des thèses
8 rue Sainte Elisabeth - 67000 Strasbourg

## REFERENCES BIBLIOGRAPHIQUES


1. Grunfeld J. Dictionnaire de médecine Flammarion. 1994.

2. BASSIGNY F. MANUEL D'ORTHOPEDIE DENTO-FACIALE. Elsevier Masson; 218 p.

3. de La Dure-Molla M, Fournier BP, Manzanares MC, Acevedo AC, Hennekam RC, Friedlander L, et al. Elements of morphology: Standard terminology for the teeth and classifying genetic dental disorders. Am J Med Genet A. oct 2019;179(10):1913-81.

4. Matalova E, Fleischmannova J, Sharpe PT, Tucker A. Tooth Agenesis: from Molecular Genetics to Molecular Dentistry. J Dent Res. 1 août 2008;87:617-23.

5. Bailleul-Forestier I, Molla M, Verloes A, Berdal A. The genetic basis of inherited anomalies of the teeth. Part 1: clinical and molecular aspects of non-syndromic dental disorders. Eur J Med Genet. août 2008;51(4):273-91.

6. Bozga A, Stanciu R, Mănuc D. A study of prevalence and distribution of tooth agenesis. J Med Life. 2014;7(4):551-4.

7. Polder BJ, Van't Hof MA, Van der Linden FPGM, Kuijpers-Jagtman AM. A meta-analysis of the prevalence of dental agenesis of permanent teeth. Community Dent Oral Epidemiol. juin 2004;32(3):217-26.

8. Garib DG, Alencar BM, Lauris JRP, Baccetti T. Agenesis of maxillary lateral incisors and associated dental anomalies. Am J Orthod Dentofac Orthop Off Publ Am Assoc Orthod Its Const Soc Am Board Orthod. juin 2010;137(6):732.e1-6; discussion 732-733.

9. Celikoglu M, Kamak H, Yildirim H, Ceylan I. Investigation of the maxillary lateral incisor agenesis and associated dental anomalies in an orthodontic patient population. Med Oral Patol Oral Cir Bucal. nov 2012;17(6):e1068-73.

10. Thierry M, Granat J, Vermelin L. Les agénésies dentaires : origine, évolution et orientations thérapeutiques. Int Orthod. 1 juin 2007;5(2):163-82.

11. Horowitz JM. Aplasia and malocclusion: A survey and appraisal. Am J Orthod. 1 juin 1966;52(6):440-53.

12. Nieminen P, Arte S, Pirinen S, Peltonen L, Thesleff I. Gene defect in hypodontia: exclusion of MSX1 and MSX2 as candidate genes. Hum Genet. sept 1995;96(3):305-8.

13. Wright J, Bosio JA, Chou J-C, Jiang SS. Maxillary lateral incisor agenesis and its relationship to overall tooth size. J Prosthet Dent. févr 2016;115(2):209-14.

14. Brook AH. A unifying aetiological explanation for anomalies of human tooth number and size. Arch Oral Biol. 1984;29(5):373-8.

15. Thesleff I, Sharpe P. Signalling networks regulating dental development. Mech Dev. oct 1997;67(2):111-23.

16. Thesleff I. The genetic basis of tooth development and dental defects. Am J Med Genet A. 1 déc 2006;140(23):2530-5.

17. Pispa J, Thesleff I. Mechanisms of ectodermal organogenesis. Dev Biol. 15 oct 2003;262(2):195-205.

18. Bhatt SR, Diaz R, Trainor P. Signals and switches in Mammalian neural crest cell differentiation. Cold Spring Harb Perspect Biol. févr 2013;5(2).

19. Thesleff I. Epithelial-mesenchymal signalling regulating tooth morphogenesis. J Cell Sci. 1 mai 2003;116(9):1647-8.

20. Thesleff I, Tummers M. Tooth organogenesis and regeneration. In: StemBook. Cambridge (MA): Harvard Stem Cell Institute; 2008.

21. Mikkola ML, Millar SE. The mammary bud as a skin appendage: unique and shared aspects of development. J Mammary Gland Biol Neoplasia. oct 2006;11(3-4):187-203.

22. Mikkola ML, Thesleff I. Ectodysplasin signaling in development. Cytokine Growth Factor Rev. août 2003;14(3-4):211-24.

23. Rombouts C, Giraud T, Jeanneau C, About I. Pulp Vascularization during Tooth Development, Regeneration, and Therapy. J Dent Res. févr 2017;96(2):137-44.

24. Balic A, Thesleff I. Tissue Interactions Regulating Tooth Development and Renewal. Curr Top Dev Biol. 2015;115:157-86.

25. Al-Ani AH, Antoun JS, Thomson WM, Merriman TR, Farella M. Hypodontia: An Update on Its Etiology, Classification, and Clinical Management. BioMed Res Int. 2017;2017:9378325.

26. Williams RC. The Probable Mutation Effect: Neutral Alleles and Structural Reduction. Hum Biol. 1978;50(2):173-81.

27. Sofaer JA. A Model Relating Developmental Interaction and Differential Evolutionary Reduction of Tooth Size. Evolution. 1973;27(3):427-34.

28. John A. Hobkirk, Daljit S. Gill, Steven P. Jones, Kenneth W. Hemmings, G. Streven Bassi, Amanda L. O'Donnell, Jane R. Goodman. Hypodontia: A Team Approach to Management. Wiley-Blackwell; 2013. 208 p.

29. Butler PM. Ontogenetic aspects of dental evolution. Int J Dev Biol. févr 1995;39(1):25-34.

30. Vastardis H. The genetics of human tooth agenesis: new discoveries for understanding dental anomalies. Am J Orthod Dentofac Orthop Off Publ Am Assoc Orthod Its Const Soc Am Board Orthod. juin 2000;117(6):650-6.

31. Calcagno JM, Gibson KR. Human dental reduction: natural selection or the probable mutation effect. Am J Phys Anthropol. déc 1988;77(4):505-17.

32. Clayton JM. Congenital dental anomalies occurring in 3,557 children. ASDC J Dent Child. 1956;

33. Svinhufvud E, Myllärniemi S, Norio R. Dominant inheritance of tooth malpositions and their association to hypodontia. Clin Genet. déc 1988;34(6):373-81.

34. Galluccio G, Castellano M, La Monaca C. Genetic basis of non-syndromic anomalies of human tooth number. Arch Oral Biol. juill 2012;57(7):918-30.

35. Kjaer I. Can the location of tooth agenesis and the location of initial bone loss seen in juvenile periodontitis be explained by neural developmental fields in the jaws? Acta Odontol Scand. janv 1997;55(1):70-2.

36. Nieminen P. Genetic basis of tooth agenesis. J Exp Zoolog B Mol Dev Evol. 15 juin 2009;312B(4):320-42.

37. Ye X, Attaie AB. Genetic Basis of Nonsyndromic and Syndromic Tooth Agenesis. J Pediatr Genet. déc 2016;5(4):198-208.

38. Ruf S, Klimas D, Hönemann M, Jabir S. Genetic background of nonsyndromic oligodontia: a systematic review and meta-analysis. J Orofac Orthop Fortschritte Kieferorthopadie OrganOfficial J Dtsch Ges Kieferorthopadie. juill 2013;74(4):295-308.

39. Cobourne MT, Sharpe PT. Diseases of the tooth: the genetic and molecular basis of inherited anomalies affecting the dentition. Wiley Interdiscip Rev Dev Biol. avr 2013;2(2):183-212.

40. Yu M, Wong S-W, Han D, Cai T. Genetic analysis: Wnt and other pathways in nonsyndromic tooth agenesis. Oral Dis. avr 2019;25(3):646-51.

41. Alves-Ferreira M, Pinho T, Sousa A, Sequeiros J, Lemos C, Alonso I. Identification of genetic risk factors for maxillary lateral incisor agenesis. J Dent Res. mai 2014;93(5):452-8.

42. Alappat S, Zhang ZY, Chen YP. Msx homeobox gene family and craniofacial development. Cell Res. déc 2003;13(6):429-42.

43. Liang J, Von den Hoff J, Lange J, Ren Y, Bian Z, Carels CEL. MSX1 mutations and associated disease phenotypes: genotype-phenotype relations. Eur J Hum Genet EJHG. déc 2016;24(12):1663-70.

44. Sliwinski T, Synowiec E, Czarny P, Gomulak P, Forma E, Morawiec Z, et al. The c.469+46_56del mutation in the homeobox MSX1 gene—A novel risk factor in breast cancer? Cancer Epidemiol. 1 oct 2010;34:652-5.

45. Lammi L, Arte S, Somer M, Järvinen H, Lahermo P, Thesleff I, et al. Mutations in AXIN2 Cause Familial Tooth Agenesis and Predispose to Colorectal Cancer. Am J Hum Genet. mai 2004;74(5):1043-50.

46. van den Boogaard M-J, Créton M, Bronkhorst Y, van der Hout A, Hennekam E, Lindhout D, et al. Mutations in WNT10A are present in more than half of isolated hypodontia cases. J Med Genet. mai 2012;49(5):327-31.

47. Arzoo PS, Klar J, Bergendal B, Norderyd J, Dahl N. WNT10A mutations account for ¼ of population-based isolated oligodontia and show phenotypic correlations. Am J Med Genet A. févr 2014;164A(2):353-9.

48. Ku C-L, Dupuis-Girod S, Dittrich A-M, Bustamante J, Santos OF, Schulze I, et al. NEMO mutations in 2 unrelated boys with severe infections and conical teeth. Pediatrics. mai 2005;115(5):e615-619.

49. Suda N, Bazar A, Bold O, Jigjid B, Garidkhuu A, Ganburged G, et al. A Mongolian patient with hypohidrotic ectodermal dysplasia with a novel P121S variant in EDARADD. Orthod Craniofac Res. mai 2010;13(2):114-7.

50. Martínez-Romero MC, Ballesta-Martínez MJ, López-González V, Sánchez-Soler MJ, Serrano-Antón AT, Barreda-Sánchez M, et al. EDA, EDAR, EDARADD and WNT10A allelic variants in patients with ectodermal derivative impairment in the Spanish population. Orphanet J Rare Dis. 3 déc 2019;14(1):281.

51. Brook AH. Multilevel complex interactions between genetic, epigenetic and environmental factors in the aetiology of anomalies of dental development. Arch Oral Biol. déc 2009;54 Suppl 1:S3-17.

52. Gilbert-Barness E. Teratogenic causes of malformations. Ann Clin Lab Sci. 2010;40(2):99-114.

53. Cameron J, Sampson W. Hypodontia of the permanent dentition. Case Reports. Aust Dent J. févr 1996;41(1):1-5.

54. FORTIER J-P. Abrégé de pédodontie. Masson; 1987. 274 p.

55. M LEPOIVRE, E POIDATZ. Anomalies dentaires et buccales. J. Prélat; 1979. 136 p.

56. Parkin N, Elcock C, Smith RN, Griffin RC, Brook AH. The aetiology of hypodontia: the prevalence, severity and location of hypodontia within families. Arch Oral Biol. déc 2009;54 Suppl 1:S52-56.

57. Näsman M, Forsberg C-M, Dahllöf G. Long-term dental development in children after treatment for malignant disease. Eur J Orthod. 1 avr 1997;19(2):151-9.

58. Stéphanie MONTEIRO. Génétique du développement et agénésie dentaire. [Thèse d'exercice. Chirurgie dentaire]. [Paris]: Paris V; 1999.

59. Laurent N, Philippe L, Fabien P, Anne L, Françoise M, Brigitte N, et al. Chimiothérapie anticancéreuse et développement dentaire. 2003;9:14.

60. Brook AH, Winter GB. Developmental arrest of permanent tooth germs following pulpal infection of deciduous teeth. Br Dent J. 1 juill 1975;139(1):9-11.

61. Pinho T, Maciel P, Pollmann C. Developmental disturbances associated with agenesis of the permanent maxillary lateral incisor. Br Dent J. 19 déc 2009;207(12):E25.

62. Baccetti T. A controlled study of associated dental anomalies. Angle Orthod. juin 1998;68(3):267-74.

63. Bergendal B, Bergendal T, Hallonsten AL, Koch G, Kurol J, Kvint S. A multidisciplinary approach to oral rehabilitation with osseointegrated implants in children and adolescents with multiple aplasia. Eur J Orthod. avr 1996;18(2):119-29.

64. Taylor RW. Eruptive abnormalities in orthodontic treatment. Semin Orthod. juin 1998;4(2):79-86.

65. Hurme VO. Ranges of normalcy in the eruption of permanent teeth. J Dent Child. 1949;16(2):11-5.

66. Pinho T. Maxillary Lateral Incisor Agenesis (MLIA). In: Naretto S, éditeur. Principles in Contemporary Orthodontics. InTech; 2011.

67. Hanisch M, Hanisch L, Kleinheinz J, Jung S. Primary failure of eruption (PFE): a systematic review. Head Face Med. 15 mars 2018;14(1):5.

68. Proffit WR, Vig KW. Primary failure of eruption: a possible cause of posterior open-bite. Am J Orthod. août 1981;80(2):173-90.

69. Frazier-Bowers SA, Koehler KE, Ackerman JL, Proffit WR. Primary failure of eruption: further characterization of a rare eruption disorder. Am J Orthod Dentofac Orthop Off Publ Am Assoc Orthod Its Const Soc Am Board Orthod. mai 2007;131(5):578.e1-11.

70. Frazier-Bowers SA, Puranik CP, Mahaney MC. The etiology of eruption disorders – further evidence of a 'genetic paradigm'. Semin Orthod. 1 sept 2010;16(3):180-5.

71. Aruna U, Annamalai PR, Nayar S, Bhuminathan S. Primary failure of eruption- a case report with cone beam computerized tomographic imaging. J Clin Diagn Res JCDR. avr 2014;8(4):ZD14-16.

72. Raberin M, Diesmusch C, Cordier M-P, Farges J-C. [Innovations in diagnosis and treatment about a case of primary failure eruption linked to a PTHR1 gene mutation]. Orthod Francaise. sept 2015;86(3):221-31.

73. Decker E, Stellzig-Eisenhauer A, Fiebig BS, Rau C, Kress W, Saar K, et al. PTHR1 loss-of-function mutations in familial, nonsyndromic primary failure of tooth eruption. Am J Hum Genet. déc 2008;83(6):781-6.

74. Smith RA, Gordon NC, De Luchi SF. Intranasal Teeth. Report of two cases and review of the literature. Oral Surg Oral Med Oral Pathol. févr 1979;47(2):120-2.

75. Kim DH, Kim J-M, Chae SW, Hwang SJ, Lee SH, Lee H-M. Endoscopic removal of an intranasal ectopic tooth. Int J Pediatr Otorhinolaryngol. janv 2003;67(1):79-81.

76. Ruiz-Heiland G, Lenz S, Bock N, Ruf S. Prevalence of WNT10A gene mutations in non-syndromic oligodontia. Clin Oral Investig. juill 2019;23(7):3103-13.

77. Cluzeau C, Hadj-Rabia S, Bal E, Clauss F, Munnich A, Bodemer C, et al. The EDAR370A allele attenuates the severity of hypohidrotic ectodermal dysplasia caused by EDA gene mutation. Br J Dermatol. mars 2012;166(3):678-81.

78. Cluzeau C, Hadj-Rabia S, Jambou M, Mansour S, Guigue P, Masmoudi S, et al. Only four genes (EDA1, EDAR, EDARADD, and WNT10A) account for 90% of hypohidrotic/anhidrotic ectodermal dysplasia cases. Hum Mutat. janv 2011;32(1):70-2.

79. Clauss F, Chassaing N, Smahi A, Vincent MC, Calvas P, Molla M, et al. X-linked and autosomal recessive Hypohidrotic Ectodermal Dysplasia: genotypic-dental phenotypic findings. Clin Genet. sept 2010;78(3):257-66.

80. Park H, Song J-S, Shin TJ, Hyun H-K, Kim Y-J, Kim J-W. WNT10A mutations causing oligodontia. Arch Oral Biol. juill 2019;103:8-11.

81. Kokich VO. Congenitally missing teeth: orthodontic management in the adolescent patient. Am J Orthod Dentofac Orthop Off Publ Am Assoc Orthod Its Const Soc Am Board Orthod. juin 2002;121(6):594-5.

82. Kinzer GA, Kokich VO. Managing congenitally missing lateral incisors. Part III: single-tooth implants. J Esthet Restor Dent Off Publ Am Acad Esthet Dent Al. 2005;17(4):202-10.

83. Kokich VG. Maxillary lateral incisor implants: planning with the aid of orthodontics. J Oral Maxillofac Surg Off J Am Assoc Oral Maxillofac Surg. sept 2004;62(9 Suppl 2):48-56.

84. Heij DGO, Opdebeeck H, van Steenberghe D, Kokich VG, Belser U, Quirynen M. Facial development, continuous tooth eruption, and mesial drift as compromising factors for implant placement. Int J Oral Maxillofac Implants. déc 2006;21(6):867-78.

85. Iseri H, Solow B. Continued eruption of maxillary incisors and first molars in girls from 9 to 25 years, studied by the implant method. Eur J Orthod. juin 1996;18(3):245-56.

86. Samama Y, Menceur S, Bouniol H. L'agénésie des incisives latérales maxillaires : données actuelles sur les solutions thérapeutiques en cas d'ouverture des espaces. Int Orthod. 1 juin 2005;3(2):115-27.

87. Fudalej P, Kokich VG, Leroux B. Determining the cessation of vertical growth of the craniofacial structures to facilitate placement of single-tooth implants. Am J Orthod Dentofac Orthop Off Publ Am Assoc Orthod Its Const Soc Am Board Orthod. avr 2007;131(4 Suppl):S59-67.

88. Spear FM, Mathews DM, Kokich VG. Interdisciplinary management of single-tooth implants. Semin Orthod. mars 1997;3(1):45-72.

89. Boileau Marie-José. Orthodontie de l'enfant et du jeune adulte. Traitement des dysmorphies et malocclusions. Vol. 2. Elsevier Masson; 2012. 312 p.

90. Michel LG, Martine P-R, Camille P-A. Échec dans la réhabilitation antérieure en cas d'agénésies des incisives latérales maxillaires. Orthod Francaise. mars 2016;87(1):59-66.

91. C. Philip-Alliez AF, L. Delsol, L. Massif, M. Le Gall, P. Canal. Traitement des agénésies des incisives latérales maxillaires. EMC Médecine Buccale.

92. Muller C. Agenesis of lateral incisors: A fresh look at our practice. Int Orthod. déc 2015;13(4):525-38.

93. Priest G. Esthetic potential of single-implant provisional restorations: selection criteria of available alternatives. J Esthet Restor Dent Off Publ Am Acad Esthet Dent Al. 2006;18(6):326-38; discussion 339.

94. Siadat H, Alikhasi M, Beyabanaki E. Interim Prosthesis Options for Dental Implants. J Prosthodont Off J Am Coll Prosthodont. juin 2017;26(4):331-8.

95. Petridis H, Hempton TJ. Periodontal considerations in removable partial denture treatment: a review of the literature. Int J Prosthodont. avr 2001;14(2):164-72.

96. Littlewood SJ, Millett DT, Doubleday B, Bearn DR, Worthington HV. Retention procedures for stabilising tooth position after treatment with orthodontic braces. Cochrane Database Syst Rev. 29 janv 2016;2016(1).

97. Kokich VO, Kinzer GA, Janakievski J. Congenitally missing maxillary lateral incisors: restorative replacement. Counterpoint. Am J Orthod Dentofac Orthop Off Publ Am Assoc Orthod Its Const Soc Am Board Orthod. avr 2011;139(4):435, 437, 439 passim.

98. Westgate E, Waring D, Malik O, Darcey J. Management of missing maxillary lateral incisors in general practice: space opening versus space closure. Br Dent J. mars 2019;226(6):400-6.

99. Krassnig M, Fickl S. Congenitally missing lateral incisors--a comparison between restorative, implant, and orthodontic approaches. Dent Clin North Am. avr 2011;55(2):283-99, viii.

100. Attal J, Tirlet G. Le cantilever : une nouvelle géométrie pour les bridges collés. Rev Synthèse. 26:10.

101. Rochette AL. Attachment of a splint to enamel of lower anterior teeth. J Prosthet Dent. oct 1973;30(4 Pt 1):418-23.

102. Livaditis GJ, Thompson VP. The Maryland bridge technique. Tic. nov 1982;41(11):7-10.

103. Taleghani M, Leinfelder KF, Taleghani AM. An alternative to cast etched retainers. J Prosthet Dent. oct 1987;58(4):424-8.

104. Moon PC. Bond strengths of the lost salt procedure: a new retention method for resin-bonded fixed prostheses. J Prosthet Dent. avr 1987;57(4):435-9.

105. Kinzer GA, Kokich VO. Managing congenitally missing lateral incisors. Part II: tooth-supported restorations. J Esthet Restor Dent Off Publ Am Acad Esthet Dent Al. 2005;17(2):76-84.

106. Priest GF. Failure rates of restorations for single-tooth replacement. Int J Prosthodont. févr 1996;9(1):38-45.

107. Pjetursson BE, Tan WC, Tan K, Brägger U, Zwahlen M, Lang NP. A systematic review of the survival and complication rates of resin-bonded

bridges after an observation period of at least 5 years. Clin Oral Implants Res. févr 2008;19(2):131-41.

108. Creugers NH, Käyser AF, Van't Hof MA. A seven-and-a-half-year survival study of resin-bonded bridges. J Dent Res. nov 1992;71(11):1822-5.

109. Biggerstaff RH. The orthodontic management of congenitally absent maxillary lateral incisors and second premolars: a case report. Am J Orthod Dentofac Orthop Off Publ Am Assoc Orthod Its Const Soc Am Board Orthod. déc 1992;102(6):537-45.

110. Miettinen M, Millar BJ. A review of the success and failure characteristics of resin-bonded bridges. Br Dent J. juill 2013;215(2):E3.

111. Williams HA, Caughman WF, Pollard BL. The esthetic hybrid resin-bonded bridge. Quintessence Int Berl Ger 1985. sept 1989;20(9):623-6.

112. Kern M, Knode H, Strubb JR. The all-porcelain, resin-bonded bridge. Quintessence Int Berl Ger 1985. avr 1991;22(4):257-62.

113. Hussey DL, Linden GJ. The clinical performance of cantilevered resin-bonded bridgework. J Dent. juill 1996;24(4):251-6.

114. van Dalen A, Feilzer AJ, Kleverlaan CJ. A literature review of two-unit cantilevered FPDs. Int J Prosthodont. juin 2004;17(3):281-4.

115. Rashid SA, Al-Wahadni AM, Hussey DL. The periodontal response to cantilevered resin-bonded bridgework. J Oral Rehabil. nov 1999;26(11):912-7.

116. Botelho MG, Ma X, Cheung GJK, Law RKS, Tai MTC, Lam WYH. Long-term clinical evaluation of 211 two-unit cantilevered resin-bonded fixed partial dentures. J Dent. juill 2014;42(7):778-84.

117. Kern M, Gläser R. Cantilevered all-ceramic, resin-bonded fixed partial dentures: a new treatment modality. J Esthet Dent. 1997;9(5):255-64.

118. Kern M, Sasse M. Ten-year survival of anterior all-ceramic resin-bonded fixed dental prostheses. J Adhes Dent. oct 2011;13(5):407-10.

119. Wolfart S, Eschbach S, Scherrer S, Kern M. Clinical outcome of three-unit lithium-disilicate glass-ceramic fixed dental prostheses: up to 8 years results. Dent Mater Off Publ Acad Dent Mater. sept 2009;25(9):e63-71.

120. Sailer I, Bonani T, Brodbeck U, Hämmerle CHF. Retrospective clinical study of single-retainer cantilever anterior and posterior glass-ceramic resin-bonded fixed dental prostheses at a mean follow-up of 6 years. Int J Prosthodont. oct 2013;26(5):443-50.

121. Tirlet G, Attal J. Les bridges collés cantilever en vitrocéramique renforcée au disilicate de lithium. Réal Clin. 26:12.

122. Simon H, Magne P. Clinically based diagnostic wax-up for optimal esthetics: the diagnostic mock-up. J Calif Dent Assoc. mai 2008;36(5):355-62.

123. Edelhoff D, Spiekermann H, Yildirim M. A review of esthetic pontic design options. Quintessence Int Berl Ger 1985. déc 2002;33(10):736-46.

124. Schmidt JC, Sahrmann P, Weiger R, Schmidlin PR, Walter C. Biologic width dimensions--a systematic review. J Clin Periodontol. mai 2013;40(5):493-504.

125. Marzadori M, Stefanini M, Sangiorgi M, Mounssif I, Monaco C, Zucchelli G. Crown lengthening and restorative procedures in the esthetic zone. Periodontol 2000. juin 2018;77(1):84-92.

126. Etienne O, Anckanmann L. Restaurations esthétiques en céramique collée. Editions CdP. 2017. 368 p.

127. Kern M. Resin-Bonded Fixed Dental Prostheses. Quintessence; 2017. 264 p.

128. Keulemans F, Shinya A, Lassila LVJ, Vallittu PK, Kleverlaan CJ, Feilzer AJ, et al. Three-dimensional finite element analysis of anterior two-unit cantilever resin-bonded fixed dental prostheses. ScientificWorldJournal. 2015;2015:864389.

129. Wang Y, Li C, Yuan H, Wong MC, Zou J, Shi Z, et al. Rubber dam isolation for restorative treatment in dental patients. Cochrane Database Syst Rev. 20 sept 2016;9:CD009858.

130. Masson E. Polissage et finition. Techniques pour tous les matériaux d'obturation et de prothèse.

131. Mourshed B, Samran A, Alfagih A, Samran A, Abdulrab S, Kern M. Anterior Cantilever Resin-Bonded Fixed Dental Prostheses: A Review of the Literature. J Prosthodont Off J Am Coll Prosthodont. mars 2018;27(3):266-75.

132. Malquarti G, Berruet RG, Bois D. Prosthetic use of carbon fiber-reinforced epoxy resin for esthetic crowns and fixed partial dentures. J Prosthet Dent. mars 1990;63(3):251-7.

133. Butterworth C, Ellakwa AE, Shortall A. Fibre-reinforced composites in restorative dentistry. Dent Update. août 2003;30(6):300-6.

134. Vallittu PK. The effect of glass fiber reinforcement on the fracture resistance of a provisional fixed partial denture. J Prosthet Dent. févr 1998;79(2):125-30.

135. Behr M, Rosentritt M, Handel G. Fiber-reinforced composite crowns and FPDs: a clinical report. Int J Prosthodont. juin 2003;16(3):239-43.

136. Bohlsen F, Kern M. Clinical outcome of glass-fiber-reinforced crowns and fixed partial dentures: a three-year retrospective study. Quintessence Int Berl Ger 1985. août 2003;34(7):493-6.

137. Perrin P, Meyer-Lueckel H, Wierichs RJ. Longevity of immediate rehabilitation with direct fiber reinforced composite fixed partial dentures after up to 9 years. J Dent. sept 2020;100:103438.

138. Ahmed KE, Li KY, Murray CA. Longevity of fiber-reinforced composite fixed partial dentures (FRC FPD)-Systematic review. J Dent. juin 2017;61:1-11.

139. Karabekmez D, Aktas G. Single anterior tooth replacement with direct fiber-reinforced composite bridges: A report of three cases. Niger J Clin Pract. mars 2020;23(3):434-6.

140. Alt V, Hannig M, Wöstmann B, Balkenhol M. Fracture strength of temporary fixed partial dentures: CAD/CAM versus directly fabricated restorations. Dent Mater Off Publ Acad Dent Mater. avr 2011;27(4):339-47.

141. Nandini S. Indirect resin composites. J Conserv Dent JCD. oct 2010;13(4):184-94.

142. Giordano R. Materials for chairside CAD/CAM-produced restorations. J Am Dent Assoc 1939. sept 2006;137 Suppl:14S-21S.

143. Dursun E, Monnier-Da Costa A, Moussally C. Chairside CAD/CAM Composite Onlays for the Restoration Of Primary Molars. J Clin Pediatr Dent. 2018;42(5):349-54.

144. Lo Russo L, Caradonna G, Biancardino M, De Lillo A, Troiano G, Guida L. Digital versus conventional workflow for the fabrication of multiunit fixed prostheses: A systematic review and meta-analysis of vertical marginal fit in controlled in vitro studies. J Prosthet Dent. nov 2019;122(5):435-40.

145. Perea-Lowery L, Gibreel M, Vallittu PK, Lassila L. Characterization of the mechanical properties of CAD/CAM polymers for interim fixed restorations. Dent Mater J. 31 mars 2020;39(2):319-25.

146. Vallittu PK, Shinya A, Baraba A, Kerr I, Keulemans F, Kreulen C, et al. Fiber-reinforced composites in fixed prosthodontics-Quo vadis? Dent Mater Off Publ Acad Dent Mater. août 2017;33(8):877-9.

147. Creekmore TD, Eklund MK. The possibility of skeletal anchorage. J Clin Orthod JCO. avr 1983;17(4):266-9.

148. Graham JW. Temporary replacement of maxillary lateral incisors with miniscrews and bonded pontics. J Clin Orthod JCO. juin 2007;41(6):321-5.

149. Wilmes B, Nienkemper M, Renger S, Drescher D. Mini-implant-supported temporary pontics. J Clin Orthod JCO. juill 2014;48(7):422-9.

150. Kokich VG, Swift EJ. Temporary restoration of maxillary lateral incisor implant sites. J Esthet Restor Dent Off Publ Am Acad Esthet Dent Al. juin 2011;23(3):136-7.

151. Ciarlantini R, Melsen B. Semipermanent replacement of missing maxillary lateral incisors by mini-implant retained pontics: A follow-up study. Am J Orthod Dentofac Orthop Off Publ Am Assoc Orthod Its Const Soc Am Board Orthod. mai 2017;151(5):989-94.

152. Melsen B, Huja SS, Chien H-H, Dalstra M. Alveolar bone preservation subsequent to miniscrew implant placement in a canine model. Orthod Craniofac Res. mai 2015;18(2):77-85.

153. Paquette DE. Miniscrew-supported transitional tooth replacement: an esthetic alternative. J Clin Orthod JCO. mai 2010;44(5):321-5.

154. Singh G, Gupta G, Kannan S, Kaul A, Gupta A, Goyal A. Miniscrew Supported Interim Tooth Replacement: A Temporary Alternative. J Indian Orthod Soc. 1 avr 2012;46:113-5.

155. Cope JB, McFadden D. Temporary replacement of missing maxillary lateral incisors with orthodontic miniscrew implants in growing patients: rationale, clinical technique, and long-term results. J Orthod. sept 2014;41 Suppl 1:s62-74.

156. Kalia AJ. Mini Screw Orthodontic Implant as Temporary Crown Restoration to Replace Unilateral Missing Lateral Incisor Post-Orthodontic Treatment. J Oral Implantol. juin 2015;41(3):306-9.

157. Jeong D-M, Choi B, Choo H, Kim J-H, Chung K-R, Kim S-H. Novel application of the 2-piece orthodontic C-implant for temporary crown restoration after orthodontic treatment. Am J Orthod Dentofac Orthop Off Publ Am Assoc Orthod Its Const Soc Am Board Orthod. oct 2011;140(4):569-79.

158. Michelogiannakis D, Javed F, Vastardis H. Mini-screw implant-supported pontics for the transitional management of missing permanent maxillary lateral incisors in children and adolescents: a review of currently available evidence. Eur Arch Paediatr Dent Off J Eur Acad Paediatr Dent. juin 2020;21(3):285-93.

159. Tuverson DL. Orthodontic treatment using canines in place of missing maxillary lateral incisors. Am J Orthod. août 1970;58(2):109-27.

160. Kiliaridis S, Sidira M, Kirmanidou Y, Michalakis K. Treatment options for congenitally missing lateral incisors. Eur J Oral Implantol. 2016;9 Suppl 1:S5-24.

161. Silveira GS, de Almeida NV, Pereira DMT, Mattos CT, Mucha JN. Prosthetic replacement vs space closure for maxillary lateral incisor agenesis: A systematic review. Am J Orthod Dentofac Orthop Off Publ Am Assoc Orthod Its Const Soc Am Board Orthod. août 2016;150(2):228-37.

162. Josefsson E, Lindsten R. Treatment of missing maxillary lateral incisors: a clinical and aesthetic evaluation. Eur J Orthod. 24 mai 2019;41(3):273-8.

163. Robertsson S, Mohlin B. The congenitally missing upper lateral incisor. A retrospective study of orthodontic space closure versus restorative treatment. Eur J Orthod. déc 2000;22(6):697-710.