UNIVERSITÉ DE STRASBOURG

FACULTE DE CHIRURGIE DENTAIRE

Année 2024 N. 38

THESE

Présentée pour le Diplôme d'Etat de Docteur en Chirurgie Dentaire

Le 24/06/2024

Par

RIGAUD Quentin

né le 16 décembre 1999 à Mulhouse

INDICATIONS ET PROTOCOLE D'UTILISATION DES GRILLES EN TITANE NUMERIQUES POUR LES REGENERATIONS OSSEUSES GUIDEES AVANT LA POSE D'IMPLANTS, ETUDE RETROSPECTIVE SUR 10 SITES

Président : Pr HAIKEL Youssef

Assesseurs : Dr BAHI GROSS Sophie
Dr KELLER Pierre
Dr WALTMANN Etienne
Dr GILCH Antonia

Faculté
de **chirurgie dentaire**
Université de Strasbourg

FACULTE DE CHIRURGIE DENTAIRE ROBERT FRANK
DE L'UNIVERSITE DE STRASBOURG

Doyen : **Professeur Florent MEYER**

Doyens honoraires : Professeurs Youssef HAIKEL, Corinne TADDEI-GROSS

Professeur émérite : Professeur Anne-Marie MUSSET

Responsable des services administratifs : Madame Marie-Renée MASSON

Professeur des Universités (PR) :

Vincent BALL	Ingénierie chimique, énergétique, génie des procédés

Professeurs des Universités – Praticiens Hospitaliers (PU-PH) :

Agnès BLOCH-ZUPAN	Sciences biologiques
François CLAUSS	Odontologie pédiatrique
Jean-Luc DAVIDEAU	Parodontologie
Youssef HAIKEL	Odontologie conservatrice – endodontie
Olivier HUCK	Parodontologie
Sophie JUNG	Sciences biologiques
Davide MANCINO	Odontologie conservatrice – endodontie
Florent MEYER	Sciences biologiques
Maryline MINOUX	Odontologie conservatrice – endodontie
Damien OFFNER	Santé publique
Corinne TADDEI-GROSS	Prothèses

Maître de conférences (MCF) :

Youri ARNTZ	Biophysique moléculaire

Maîtres de conférences – Praticiens Hospitaliers (MCU-PH) :

Sophie BAHI-GROSS	Chirurgie orale
Yves BOLENDER	Orthopédie dento-faciale
Olivier ETIENNE	Prothèses
Gabriel FERNANDEZ DE GRADO	Santé publique
Florence FIORETTI	Odontologie conservatrice – endodontie
Catherine-Isabelle GROS	Sciences anatomiques, physiologie, imagerie
Catherine PETIT	Parodontologie
François REITZER	Odontologie conservatrice – endodontie
Martine SOELL	Parodontologie
Marion STRUB	Odontologie pédiatrique
Xavier VAN BELLINGHEN	Sciences anatomiques, physiologie, imagerie
Delphine WAGNER	Orthopédie dento-faciale
Etienne WALTMANN	Prothèses
Claire WILLMANN	Prothèses

Remerciements

A monsieur le professeur Youssef Haikel.

Professeur des Universités – Praticien Hospitalier

Unité fonctionnelle d'Odontologie Conservatrice

Merci d'avoir accepté de présider ce jury. Je garderai en mémoire tout ce que vous avez fait pour la faculté, tous les enseignements que vous m'avez apporté depuis mon arrivée à la faculté et toute l'expérience dont vous m'avez fait part.

Veuillez trouver ici l'expression de ma gratitude

A monsieur le docteur Pierre Keller.

Attaché des Hôpitaux universitaires de Strasbourg au sein de l'unité fonctionnelle de Chirurgie Orale

Merci d'avoir accepté de diriger ce travail et de m'avoir honoré de votre confiance. Merci pour votre disponibilité et pour tous les retours que vous m'avez faits. J'ai vraiment apprécié travailler sur ce sujet avec vous. J'ai beaucoup appris grâce à vous et vous en suis infiniment reconnaissant. Veuillez trouver ici l'expression de ma gratitude et de mon plus grand respect.

A madame le docteur Sophie Bahi-Gross.

Maitre de conférences – Praticien hospitalier

Unité fonctionnelle de Chirurgie Orale

Merci d'avoir accepté de diriger cette thèse de faire partie de ce jury. Merci pour tous les cours que vous nous avez fait. Merci de votre patience, de votre calme et de votre pédagogie en clinique. Je ne peux que regretter de ne pas avoir été plus souvent avec vous en vacations.

Trouvez ici l'expression de ma sincère gratitude

A monsieur le docteur Etienne Waltmann,

Maitre de conférences – Praticien Hospitalier

Unité fonctionnelle de Prothèse

Merci beaucoup d'avoir accepté de siéger dans ce jury. Merci pour tous vos enseignements depuis mon arrivé en dentaire en prothèse amovible jusqu'à ma dernière année en implantologie.

Veuillez trouver ici l'expression de ma gratitude.

A madame le docteur Antonia Gilch,

Cheffe de clinique des Universités – Assistante Hospitalier

Unité fonctionnelle de Chirurgie Orale

Merci beaucoup d'avoir accepté de siéger dans ce jury. Je ne peux que regretter de ne pas vous avoir plus connu au sein de la faculté, cela aurait été avec grand plaisir.

Veuillez trouver ici l'expression de ma gratitude

A ma famille,

A papa et maman.

Merci de d'avoir fait de moi ce que je suis aujourd'hui. Merci d'avoir toujours cru en moi et de toujours avoir fait en sorte que je sois la meilleure version de moi-même. Vous m'avez tout donné, j'ai eu la meilleure éducation possible et tout l'amour du monde. Vous avez toujours été derrière moi, m'avez toujours aidé pour mes devoirs. C'est intégralement grâce à vous que je suis arrivé jusqu'ici J'espère vous avoir rendu fier.

A Thomas, mon frère.

Merci d'avoir toujours veiller sur moi. Merci d'avoir toujours cru en moi et de m'avoir toujours encouragé. Je sais que tu es fier de moi et bien que nous soyons peu expressifs l'un envers l'autre je te suis infiniment reconnaissant pour tout ce que tu as fait pour moi.

A mamie.

Merci pour tout ce que tu m'as apporté, pour tous ces moments de vacances à pont saint esprit, pour tous les bons repas que tu me faits. Je sais que tu es fier de moi et que papi l'aurait été également.

A Iris.

Merci de partager ma vie depuis deux ans. Merci de me supporter chaque jour et de me soutenir. Merci pour tous ces moments de joie au quotidien. Merci pour l'ordre que tu mets dans ma vie, merci de m'avoir fait grandir.

A mes amis,

***A mes frères de toujours, Joris**, **Ilyasse** et **Samuel**. Merci de m'avoir accompagné durant toutes ces années d'écoles que vous avez rendu inoubliable, Merci d'être encore à mes côtés aujourd'hui.*

***A mes amis de Top TP**, **Hewad Guigui** et **Max.** C'est avec vous que j'ai commencé cette aventure d'une bien belle manière. Cette table de la salle de simulateur (marquée au spotflam par guigui) restera dans ma mémoire. Ces années de pré-cliniques me laisseront de merveilleux souvenir à jamais. Merci.*

***A mes amis du service de santé beauf**, **Elie**, **Gaëtan**, **Camille**, **Loris**, **Adrien**, **Bilal, Thomas, Arnold** avec qui j'ai passé des années cliniques incroyables. Chaque moment passé à la fac étai agréable grâce à vous. Ces années qui auraient pu être pleine de stresse et d'angoisse ont simplement été un plaisir grâce à vous. Je suis convaincu qu'on continuera être ensemble dans la vie future. Pour tous ces bons moments passés aux glacières, merci beaucoup.*

***A mes cons frères**. Merci pour tous les moments passés ensembles, toutes ces soirées et ces vacances mémorables.*

*A **Prescillia**. Merci d'avoir accepté d'être ma marraine. Merci de m'avoir fait confiance dans ton cabinet dans lequel je suis épanoui depuis un an. Je n'aurais pas pu rêver mieux comme début de carrière. Merci pour ta bonne humeur permanente et ta pédagogie.*

A tous mes autres amis que je n'ai pas cité au sein de la fac, merci !

UNIVERSITÉ DE STRASBOURG

FACULTE DE CHIRURGIE DENTAIRE

Année 2024 N. 38

THESE

Présentée pour le Diplôme d'Etat de Docteur en Chirurgie Dentaire

Le 24/06/2024

Par

RIGAUD Quentin

né le 16 décembre 1999 à Mulhouse

INDICATIONS ET PROTOCOLE D'UTILISATION DES GRILLES EN TITANE NUMERIQUES POUR LES REGENERATIONS OSSEUSES GUIDEES AVANT LA POSE D'IMPLANTS, ETUDE RETROSPECTIVE SUR 10 SITES

Président : Pr HAIKEL Youssef

Assesseurs : Dr BAHI GROSS Sophie
Dr KELLER Pierre
Dr WALTMANN Etienne
Dr GILCH Antonia

Table des matières

I. Introduction 8
II. Matériels et méthodes 9
A. Etapes pré-chirurgicales 9
a. Sélection des patients 9
b. Examen radiographique 9
c. Analyse clinique et réalisation du wax-up numérique du projet prothétique 9
d. Planification de l'implant 10
e. Modélisation de la crète alvéolaire souhaitée 10
f. Modélisation de la grille 11
g. Fabrication de la grille 12
h. Médication pré et post-opératoire 13
i. Stérilisation de la grille 14
B. Protocole clinique 14
a. Anesthésie locale 14
b. Incision et décollement du lambeau 14
c. Préparation du terrain et prélèvements osseux 16
d. Fermeture du lambeau 18
e. Dépose de la grille et implantation 18
f. ROG avec membrane résorbable lors de l' implantation 19
g. Mise en condition implantaire et gestion des tissus mous 20
C. Mesures 24
a. Superposition des CBCT 24
b. Méthode de mesure 26
III. Résultats 28
IV. Discussion. 32
A. Les régénérations osseuses guidées 32

a. Indications des grilles en titane numériques 32
b. Les gains.....34
i. Gains des grilles en titane 34
ii. Comparaison avec les membranes résorbables 35
iii. Comparaison avec d'autres membranes non résorbables 35
iv. Comparaison à d'autres méthodes d'augmentation osseuses 37
c. Les complications 40
B. La grille 42
a. Choix du matériau 42
b. Epaisseur de la grille.....44
c. Tailles des perforations de la grille 45
d. Rugosité et traitement de surface de la grille 48
e. Modélisation du volume à reconstruire 53
f. Coût de la grille 54
C. Le protocole chirurgical 54
a. Le tracé d'incision 54
b. Implantation simultanée 54
c. Mise en place d'une membrane résorbable 56
d. Utilisation de fibrine riche en plaquette (PRF).....58
e. Choix du matériau.....58
f. Perforations de la corticale.....60
g. Fermeture du lambeau.....61
i. Technique d'avancées du lambeau 61
ii. Utilisation d'une membrane en PTFE ou en latex stérile non reconverte 63
h. Prescription 65
i. Phase de cicatrisation 66
i. Temps de cicatrisation 66
ii. Prothèses provisoires 67

j. Gestion des tissus mous 68

V. Conclusion 69

VI. Bilbiographie 72

VII. Annexe 82

Liste des figures

Figure 1 Planification des implants en fonction du wax up numérique

Figure 2 Modélisation du volume de la crète souhaitée (ligne bleu) en fonction des implants positionnés à partir du Wax Up numérique.

Figure 3 Grille modélisée en fonction du wax-up numérique sur le logiciel Your3Dcage, Biotech Dental

Figure 4 Résumé des étapes de conceptions de la grille : Positionnement des implants en fonction du wax up, modélisation de la crète puis modélisation de la grille par rapport à la crète.

Figure 5 Vision en microscopie électronique à balayage de la poudre de titane (5) (a) d'une surface d'une grille en titane fabriquée par DMLS (6) (b)

Figure 6 Incision crestale

Figure 7 Incision en poncho

Figure 8 Incision en tunnel (a) et fenêtre d'accès au sinus (b)

Figure 9 Préparation du site receveur et prélèvement au niveau de la ligne oblique externe de la mandibule

Figure 10 Remplissage de la grille avec l'os autogène prélevé puis fixation de la membrane à l'aide de vis d'ostéosynthèse en vestibulaire

Figure 11 Sutures du lambeau sans tension (6/0 Monofilament, Neohm)

Figure 12 Accès à la grille et dépose après réouverture

Figure 13 Mise en place des implants et de leur vis de couverture. Implants Kontact (Biotech Dental)

Figure 14 Mise en place d'une membrane résorbable

Figure 15 Incision crestale décalée en vestibulaire pour maintenir la gencive kératinisée du coté lingual

Figure 16 Dissection en épaisseur partielle du lambeau

Figure 17 Sutures du plan muqueux dans le fond du vestibule

Figure 18 Situation après restauration prothétique

Figure 19 Incision, dégagement, retrait des vis de couvertures et mise en place des piliers coniques

Figure 20 Suture des lambeaux de repositionnement apical et de rotation palatin et mise en place d'un bridge provisoire

Figure 21 Situation en cours de cicatrisation : la gencive cicatrise en se modelant autour du bridge provisoire

Figure 22 Sélection de 3 points identiques sur les deux cone beam (post opératoire, importé à gauche et préopératoire ouvert initialement à droite)

Figure 23 Première superposition des CBCT réalisée vue en coupe frontale (a) et sagittal (b)

Figure 24 Exemple d'ajustage en superposant les dents, les canaux et des corticales de la mandibule.

Figure 25 Les arcades maxillaires des deux CBCT sont correctement superposées mais pas les mandibules car la position du patient n’était pas exactement la même.

Figure 26 Mesure verticale : placement du repère (a) mesure post-opératoire (b) puis mesure préopératoire (c)

Figure 27 Mesures horizontales post opératoire (a) puis préopératoire (b) après déplacement du repère

Figure 28 Cas vertical : préopératoire (a) superposés (b) et post opératoire (c)

Figure 29 Cas latéral : préopératoire (a) et post-opératoire (b)

Figure 30 Classification de Terheyden (14)

Figure 31 Classification de Shi et al (22)

Figure 32 Grille en titane façonnée en per-opératoire(40)

Figure 33 Exposition de la grille(35)

Figure 34 Régénération osseuse guidée avec grille en titane (a) et ostéotomies segmentaires (b) (40)

Figure 35 Comparaison horizontale et verticale entre régénérations osseuses guidées (Particulate) et greffes en blocs (Block)

Figure 36 Grilles modélisées exposées à différents stades (A-C) et sans exposition (D)(47)

Figure 37 Grille CFAO en PEEK(22)

Figure 38 Gille CFAO en uHA-PLLA(53)

Figure 39 Grille CFAO en Zircone de la modélisation à la pose (53)

Figure 40 Grille en titane microporeuse sur table et après mise en place

Figure 411 Comparaison des régénérations osseuses guidées avec membranes en titane microperforées et macroperforées(30)

Figure 42 Your3Dcage (Biotech) (a) et Yxoss CBR Protect (ReOss) (b)

Figure 43 Illustration de l'installation à réaliser pour procéder à un polissage au plasma

Figure 44 Avant (a) et après (b) polissage au plasma d'une pièce en Chrome-nickel

Figure 45 Vision en microscopie électronique à balayage des surfaces de (a) Mesh4U (BoneEasy), (b) Yxoss CBR (ReOss) et (c) 3D-MESH (BTK)

Figure 46 Vision par microscope électronique à balayage des différentes surfaces en titanes : livrée (Mech), polie (Smooth), Sablé à l’allume de différents diamètres (Al2,Al6,Al9) et après DMLS (Sinter) (64)

Figure 47 Implantation simultanée à la pose de la grille en titane(72) et (71)

Figure 48 Possibilité de réaliser une implantation immédiate en fonction de la classification de Terheyden (2)

Figure 49 Grille en titane seule (c) ou recouverte d'une membrane résorbable (d) (78)
Figure 502 Membrane pressée fabriquée à base de fibrine riche en plaquette (12)

Figure 51 Mise en place de "sticky bone" dans la grille

Figure 52 Incisions horizontales périostées (85)

Figure 53 Incision horizontales modifiées (85)

Figure 54 Technique du mollet (85)

Figure 55 Incision à double lambeau (85)

Figure 56 Injection du PRF dans la membrane en collagène résorbable

Figure 57 c) Mise en place de la membrane enrichie en PRF d) Mise en place de la membrane en PRF pressée e) Mise en place d'une membrane en latex stérile

Figure 58 Exposition de la grille (f) et situation après dépose (g)

Figure 59 Recommandations de l'Afssaps de 2011 sur les prescriptions d'antibiotiques en chirurgie dentaire

Liste des tableaux

Tableau 1 Résultats obtenus des mesures

Liste des abréviations

ROG : régénération osseuse guidée

CBCT : imagerie volumétrique par faisceau conique

CFAO : conception et fabrication assistée par ordinateur

DMLS : frittage laser direct de métal

PEEK : Poly Ether-Ether Ketone

uHA-PLLA : Hydroxyapatite/Poly-L-Lactide non fritté

PRF : Fibrine riche en plaquette

PTFE : polytétrafluoroéthylène

I. Introduction

L'absence de volume osseux affecte négativement le pronostic à long terme et la survie des implants. Le recours à la régénération osseuse guidée (ROG) est devenu une référence dans l'arsenal thérapeutique pour le traitement des défauts osseux. Le principe est de stimuler la croissance osseuse au travers d'un biomatériau généralement coiffé d'une membrane permettant de le stabiliser et de l'isoler des tissus mous. Ces membranes peuvent être résorbables ou non. Les membranes résorbables, généralement en collagène, offrent l'avantage de ne pas devoir être déposées mais présentent une faible résistance mécanique. Les membranes non résorbables comme les grilles titane vont permettre un meilleur maintien du biomatériau et offrent la possibilité de réhabiliter des défauts plus importants. D'autres techniques d'augmentation osseuse telles que les greffes en onlay permettent d'obtenir des gains très importants mais nécessitent un site de prélèvement en bloc.

Au cours des dernières décennies, la CFAO a révolutionné la pratique médicale en permettant la création de dispositifs médicaux complexes. Dans le contexte de la régénération osseuse guidée, cette technologie offre la possibilité de concevoir des grilles en titane sur mesure, tenant compte des caractéristiques anatomiques spécifiques de chaque patient. En se basant sur le projet prothétique finale, la position des implants est déterminée. Est alors modélisée la grille en titane afin d'obtenir une régénération osseuse sur mesure. Cette approche cherche à optimiser les résultats cliniques tout en simplifiant les procédures chirurgicales et ouvre la voie à des résultats cliniques potentiellement plus prévisibles et reproductibles.

L'objectif de cette thèse est de décrire, au travers d'une étude, les méthodes de réalisation des grilles en titane numériques et le protocole opératoire pour leur mise en place. Une analyse rétrospective sur 10 sites et 21 implants a été effectué comparant les examens radiographiques pré et post-opératoires afin d'évaluer les gains obtenus. Une analyse de la littérature en discussion complète la thèse faisant une synthèse des connaissances actuelles concernant les grilles en titane numériques. Nous nous intéresserons à leurs avantages et inconvénients par rapports aux autres techniques d'augmentation osseuse et chercherons à mettre en évidence les moyens d'optimiser la conception de ces grilles et le protocole de leur mise en place.

II. Matériels et méthodes

A. Etapes pré-chirurgicales

a. Sélection des patients

Les patients inclus dans cette étude sont tous les cas opérés par le Dr Pierre KELLER avec mise en place d'une grille en titane numérique opérés successivement entre 01/01/2023 et 01/05/2023.
Tous les patients ont signé un consentement éclairé pour la procédure de régénération osseuse et la pose d'implants.
Avec l'avis du Pr François CLAUSS (président du Comité d'Ethique des Facultés de Médecine, d'Odontologie, de Pharmacie, des écoles de Maïeutique, Kinésithérapie et des Hôpitaux Universitaires de Strasbourg), aucun accord d'un comité d'éthique n'était nécessaire étant donné le caractère purement rétrospectif de l'étude, sans aucune intervention ou examen supplémentaire.

b. Examen radiographique

Des CBCT ont été réalisés systématiquement en pré opératoire ainsi qu'à la fin du traitement après la pose des implants.
Les CBCT des cas qui seront présentés ont été réalisés avec l'appareil Promax (Planmeca).

c. Analyse clinique et réalisation du wax-up numérique du projet prothétique

Lorsque l'indication de la ROG avec des grilles en titane numériques est posée, une empreinte intra-orale du patient et un Cône Beam sont réalisés.
Les empreintes numériques intraorales ont été réalisées avec Trios 5 (3Shape).

Grâce à un logiciel de conception assistée par ordinateur (Exocad), le wax up numérique du projet prothétique est réalisé sur le matching entre le .dicom (Cone beam) et le .stl (scan intraoral).

d. Planification de l'implant

Sur le logiciel de planification implantaire, un matching est réalisé entre certains points remarquables du fichier .dicom du CBCT et du fichier .stl du wax up numérique, permettant de superposer le wax up numérique et le CBCT. La position idéale de l'implant est ainsi déterminée en fonction du projet prothétique final.

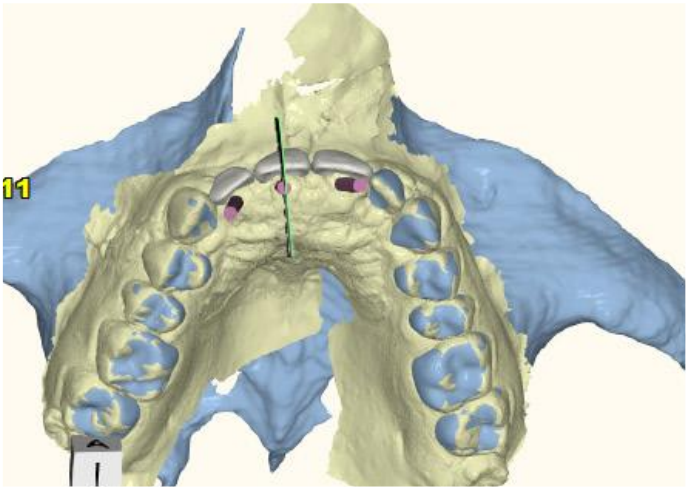

<u>Figure 3</u> Planification des implants en fonction du wax up numérique

e. Modélisation de la crète alvéolaire souhaitée

Une fois les implants positionnés, la crète peut être modélisée pour obtenir le volume osseux nécessaire afin que l'implant soit posé dans des conditions idéales et que l'on respecte les paramètres suivants :

Le volume osseux nécessaire impose (1) *:*

Dans le sens horizontal :

- 2 mm d'os en vestibulaire ;
- 1,5 mm entre un implant et une dent adjacente ;
- 3 mm entre deux implants minimums.

Dans le sens vertical :

- Distance de 5 mm entre le point de contact et le sommet de la crète osseuse ;
- Marge de 2 mm entre l'implant et les structures anatomiques à éviter aux alentours ;
- Placer la plateforme implantaire à 3-4 mm du bord gingival idéal(2).

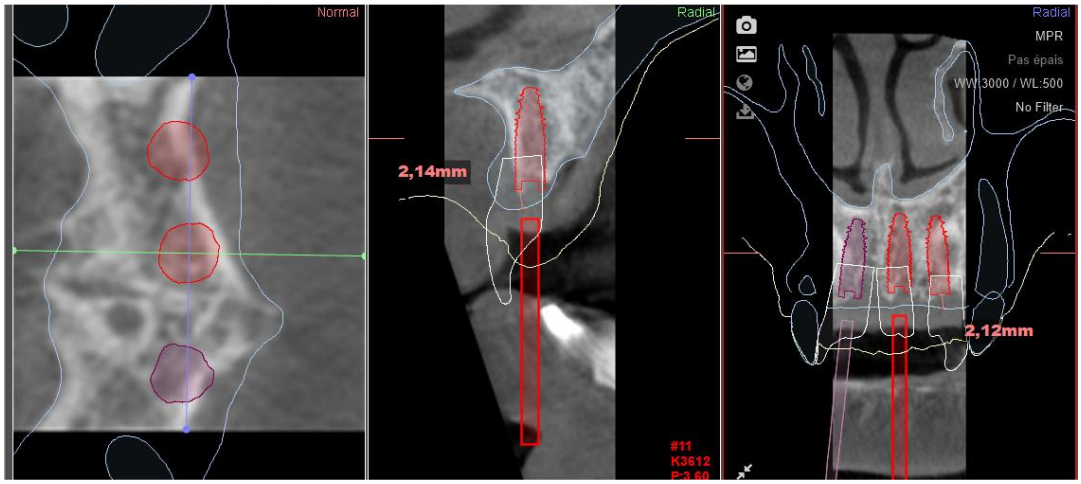

<u>Figure 4</u> Modélisation du volume de la crète souhaitée (ligne bleu) en fonction des implants positionnés à partir du Wax Up numérique.

f. Modélisation de la grille

Les grilles en titane numériques Your3Dcage (Biotech Dental) ont été conçues sur le logiciel en suivant les contours de la crète modélisée.

- Design de la grille :

Il est nécessaire de prolonger la grille sur quelques millimètres sur la crète alvéolaire afin de permettre un positionnement et un ajustement parfait de cette dernière lors de l'intervention. Deux orifices sont modélisés sur les coins en vestibulaire de la grille pour permettre la fixation de la grille par des mini-vis.

Une distance minimale d'1,5 mm (15) à 2 mm (4) est nécessaire entre la grille et les dents adjacentes afin d'éviter de créer une voie de passage pour les bactéries. La grille doit être conçue en tenant compte et en restant à distance des éléments anatomiques nobles dont principalement l'émergence du nerf alvéolaire inférieur au niveau du foramen mentonnier.

- Perforations :

Les grilles sont microperforées afin de permettre la vascularisation du greffon tout en limitant l'envahissement tissulaire et ainsi maximiser le gain osseux.

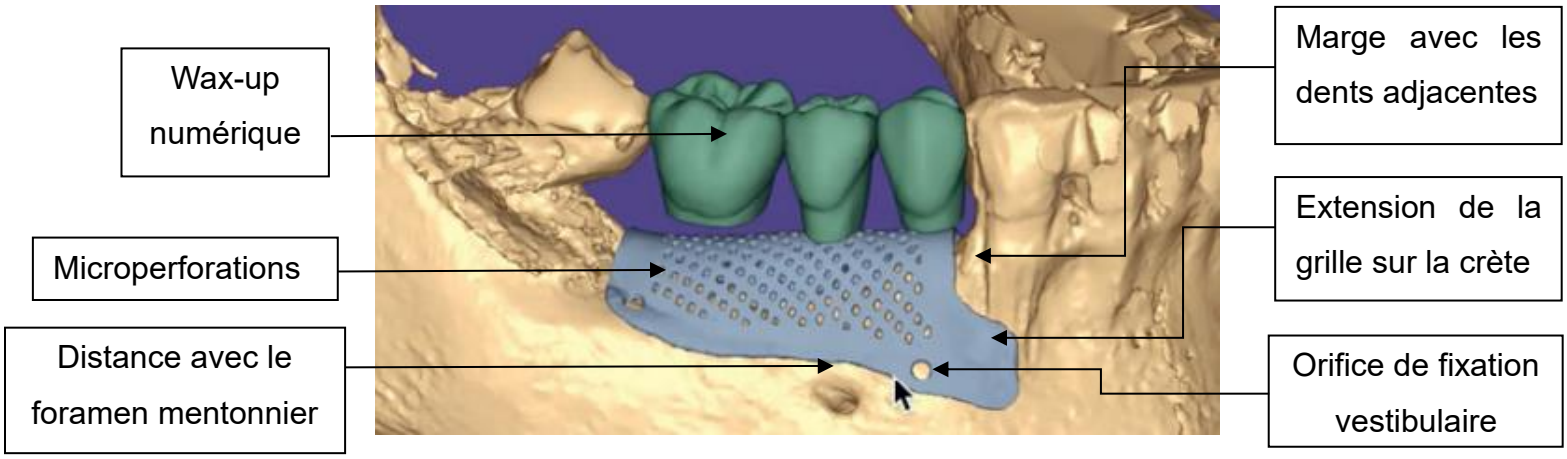

<u>Figure 5</u> Grille modélisée en fonction du wax-up numérique sur le logiciel Your3Dcage, Biotech Dental

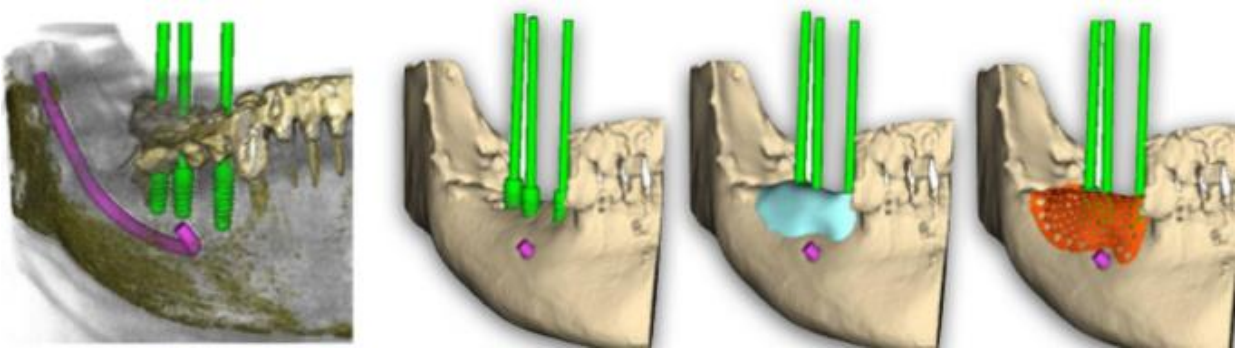

<u>Figure 6</u> Résumé des étapes de conceptions de la grille : Positionnement des implants en fonction du wax up, modélisation de la crète puis modélisation de la grille par rapport à la crète.

g. Fabrication de la grille

Les grilles sont fabriquées en titane de grade 2 par impression 3D. L'impression se fait par frittage laser direct de métal (Direct Metal Laser Sintering – DMLS) . L'état de surface sur la

partie interne de la grille est lisse afin de limiter l'ostéointégration de cette dernière et ainsi faciliter la dépose.

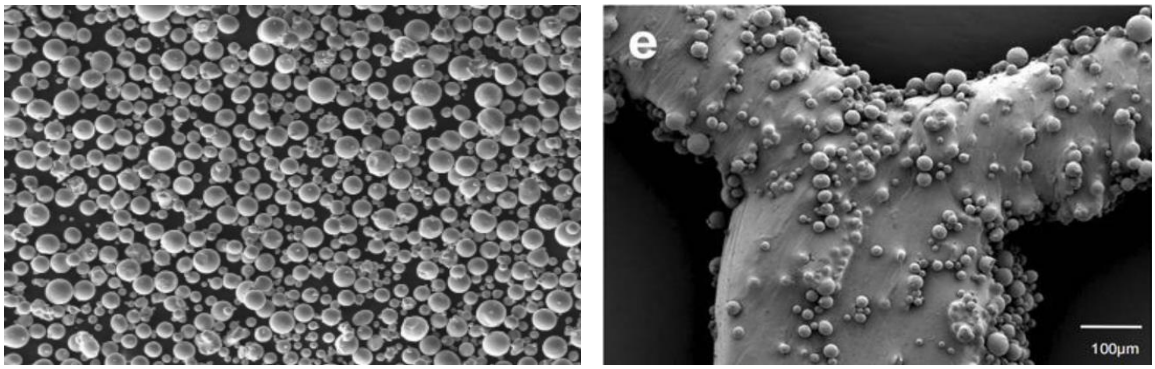

<u>Figure 7</u> Vision en microscopie électronique à balayage de la poudre de titane *(5)* (a) d'une surface d'une grille en titane fabriquée par DMLS *(6)* (b)

Le DMLS est une technique d'impression 3d couche par couche qui va se faire par fusion de petites billes en titane grâce à l'utilisation d'un laser. L'impression est suivie d'un traitement de surface par sablage ou mordançage permettant d'obtenir un état de surface adapté.

h. Médication pré et post-opératoire

Pour les patients avec des sites ne présentant pas de soulevée de sinus associé, la prescription suivante était faite :

- Amoxicilline 1g matin et soir pendant 10 jours à commencer la veille de l'intervention ;
- Prednisolone 1mg/kg/jour en une prise le matin pendant 3 jours à commencer le matin de l'intervention ;
- Paracétamol 1g à prendre 30 minutes avant l'intervention, puis en cas de douleurs ;
- Bain de bouche à base de chlorhexidine 0,2% (Eludril), à faire 2 à 3 fois par jour à partir de 48h après l'intervention ;
- Ultra-levure à prendre en même temps que les antibiotiques ;
- Vitamine D (Uvedose) à prendre 3 jours avant l'intervention.

Sur les sites nécessitant un soulevé de sinus simultané, l'amoxicilline était remplacée par de l'amoxicilline 1g + acide clavulanique 125mg pendant 10 jours à commencer la veille de l'intervention. En cas d'allergie à la pénicilline, l'amoxicilline est remplacée par de la Dalacine et du Métronidazole.

i. Stérilisation de la grille

Les grilles sont stérilisées au sein du cabinet après mise sous sachet (cycle prion) avant l'intervention.

B. Protocole clinique

a. Anesthésie locale

Une anesthésie péri-apicale (Articaine 1/100 000) est réalisée en vestibulaire et en linguale ou palatin.

b. Incision et décollement du lambeau

Le choix de l'incision et donc du type de lambeau est crucial pour le bon déroulement de la régénération osseuse guidée. Le lambeau doit permettre une bonne visibilité et pour réaliser toutes les étapes nécessaires de la chirurgie. Il doit être réfléchi de sorte à permettre une cicatrisation optimale impliquant une tension sur les berges minimales de sorte à limiter le risque d'expositions de grilles.
Trois types d'incisions et de lambeau sont décrites pour la réalisation de ces régénérations osseuses guidées avec grille en titane numérique : l'incision crestale, le poncho et le tunnel.

Incision crestale :

Une incision sulculaire est réalisée en vestibulaire des dents adjacentes à la zones à greffer, poursuivie par une incision centrale sur la crète. Le lambeau est décollé en épaisseur totale en vestibulaire et en linguale en faisant attention à ne pas léser les structures nobles à proximité selon le secteur concerné (nerf alvéolaire inférieur, artère palatine,..) (3)

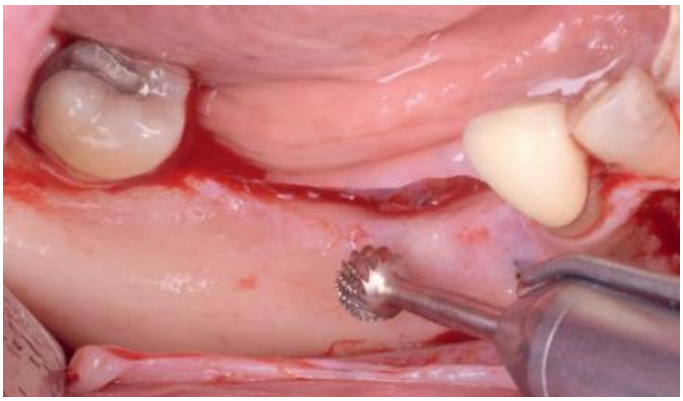

<u>Figure 8</u> Incision crestale

<u>Incision en poncho :</u>

Cette méthode implique une incision en épaisseur partielle décalée en vestibulaire. Un lambeau de pleine épaisseur est ensuite soulevé pour exposer la zone du défaut osseux, en faisant attention aux structures anatomiques nobles environnantes. Ce design de lambeau permet une cicatrisation de première intention. Il est réaliser à la mandibule en cas d'absence de gencive kératinisée.

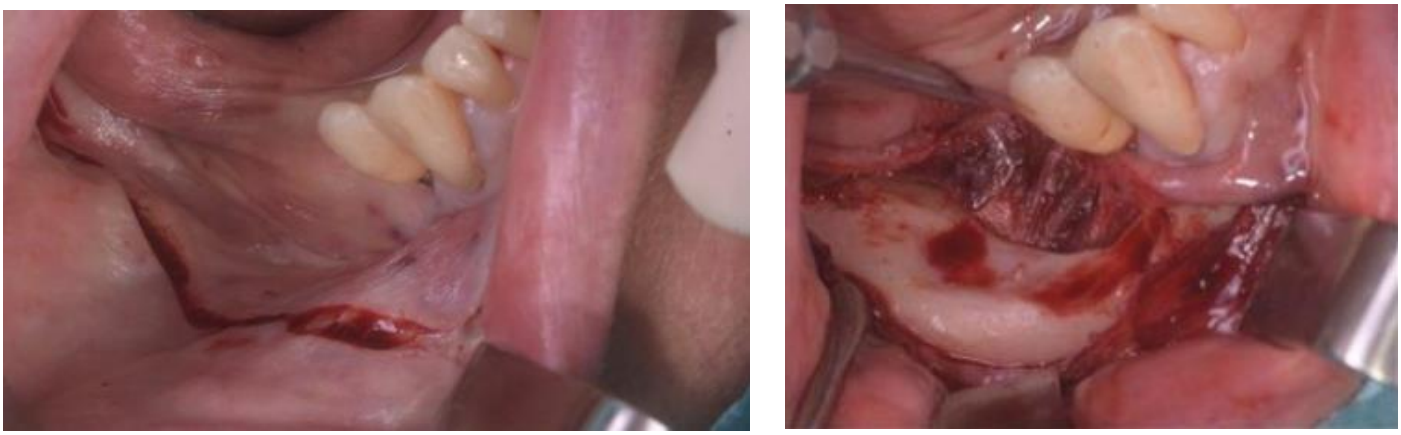

<u>Figure 9</u> Incision en poncho

Le tunnel :

Le tunnel est similaire au poncho dans ses objectifs. Il s'y substituera au maxillaire. Il permet d'éviter une incision crestale et d'obtenir une cicatrisation de première intention, limitant les risques d'exposition. Cette approche permet aussi, lorsque que c'est nécessaire, de réaliser un soulevé de sinus par voie latérale dans le même temps que la mise en place de la grille.

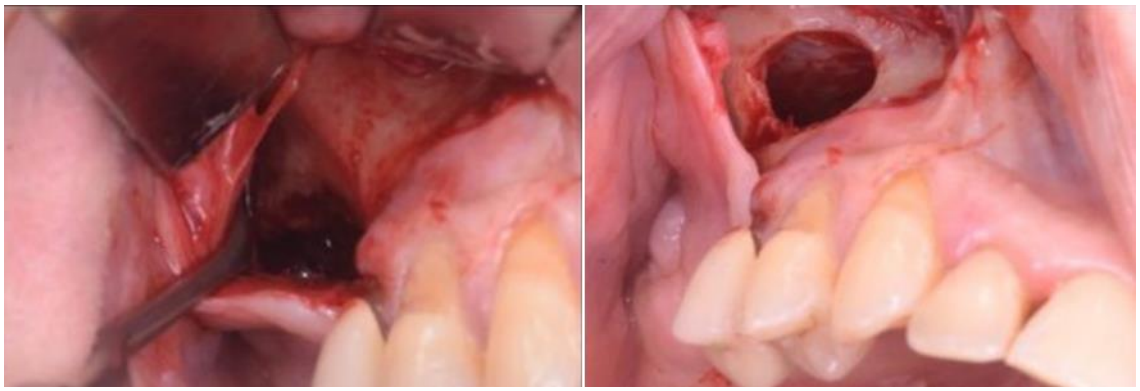

Figure 10 Incision en tunnel (a) et fenêtre d'accès au sinus (b)

c. Préparation du terrain et prélèvements osseux

Il est nécessaire d'effectuer un nettoyage minutieux de l'os sous-jacent. Plusieurs auteurs préconisent de réaliser une corticotomie visant à favoriser le saignement et à établir une connexion avec l'os médullaire interne, qui possède un potentiel ostéogénique(7) (8).
Des perforations dans l'espace médullaire peuvent être réalisées à l'aide de petites fraises chirurgicales rondes pour faciliter la vascularisation du greffon et la colonisation cellulaire à partir de la moelle osseuse (3). Un prélèvement d'os autologue avec un grattoir à os peut être réalisé au niveau rétro-molaire, rétro-tubérositaire, symphysaire ou au niveau de la ligne oblique externe de la mandibule. (3)

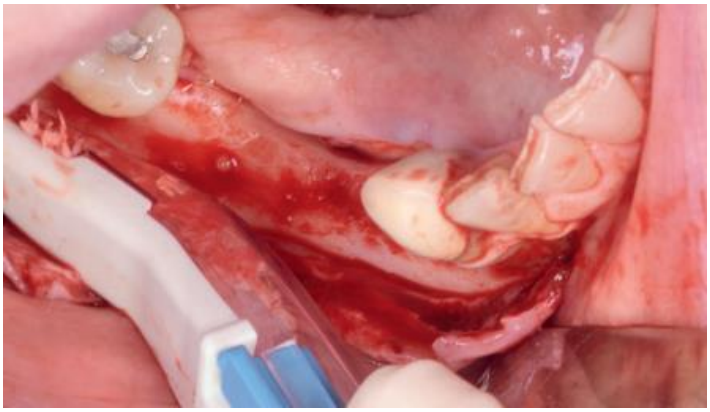

Figure 11 Préparation du site receveur et prélèvement au niveau de la ligne oblique externe de la mandibule

- Protocole de mise en place

Une fois le site préparé, la membrane en titane peut être mise en place avec son matériau de comblement. Tous les cas traités ont été greffés en utilisant 100% d'os particulaire autologue.

Pour prévenir tout espace entre le treillis et l'os résiduel initial, la grille doit être généreusement remplie de matériau de comblememnt puis positionnée sur place. Il est conseillé d'essayer d'abord la grille à vide afin de connaître la position finale que devra avoir la grille une fois le matériau mis en place.

Ensuite, l'espace sous le treillis doit être minutieusement inspecté pour détecter toute zone vide (8). Un mauvais positionnement de la grille pourrait conduire à des expositions. Il ne faut pas surcharger la grille de matériau au risque de ne pas pouvoir la positionner parfaitement (9). L'ajustement de la cage et la précision de son positionnement influence la réussite du traitement (10). La grille peut ensuite être fixée à l'aide de deux vis d'ostéosynthèse (Screwpins, Biotech Dental) insérées via les deux perforations vestibulaires. Cette fixation limite les possibles mouvements de la grille bien que certains auteurs ne la fixe pas : l'adaptation quasi-parfaite de la grille garantit un bon maintien de cette dernière sans nécessairement la visser (11)

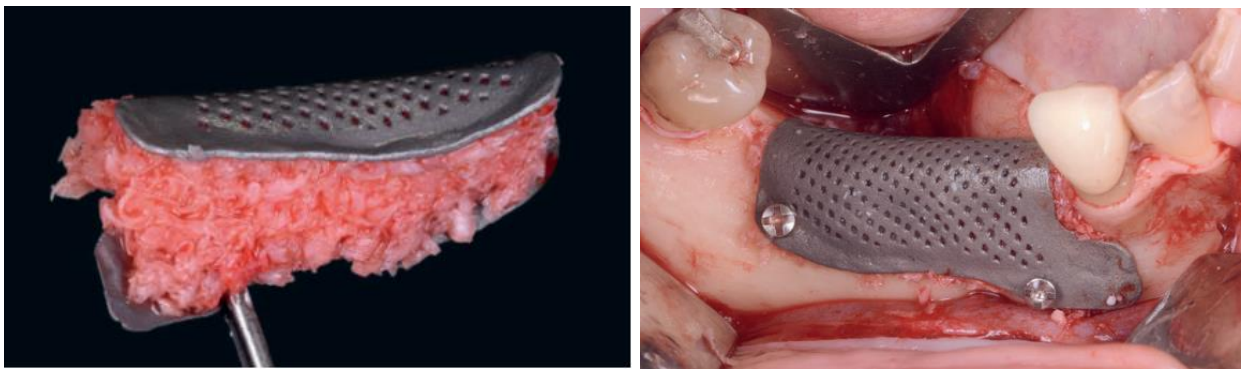

<u>Figure 12</u> Remplissage de la grille avec l'os autogène prélevé puis fixation de la membrane à l'aide de vis d'ostéosynthèse en vestibulaire

d. Fermeture du lambeau

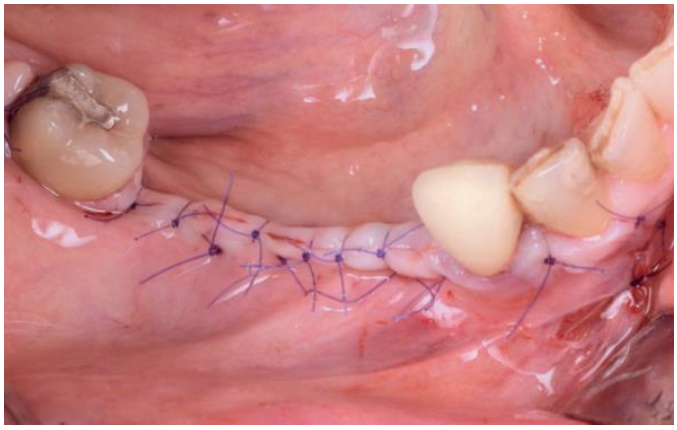

<u>Figure 13</u> Sutures du lambeau sans tension (6/0 Monofilament, Neohm)

La fermeture du lambeau doit se faire berge à berge, avec le moins possible de traction (12). Elle sera dépendante du lambeau réalisé. Des incisions horizontales périostées sont réalisées afin de permettre une fermeture complète du lambeau sans tension. Une alternance de points simples et de matelassiers horizontaux est réalisée pour fermer le lambeau hermétiquement.

e. Dépose de la grille et implantation

Après un délai de cicatrisation d'au moins 4 mois(13), la dépose de la grille est associée à l'implantation.

Après anesthésie locale, une incision crestale est réalisée pour décoller un lambeau en pleine épaisseur permettant d'accéder à la grille. En cas d'ostéointégration de la partie apicale de la grille, il faudra éventuellement la dégager. Les vis sont retirées puis la grille est délicatement luxée à l'aide d'un élévateur.

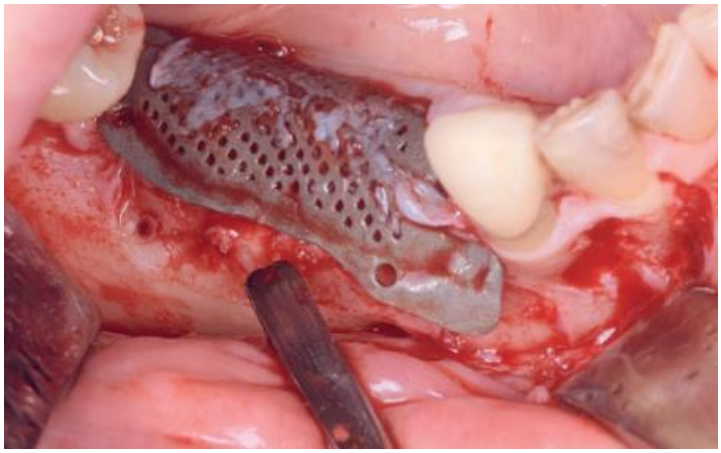

<u>Figure 14</u> Accès à la grille et dépose après réouverture

Une couche de pseudo-périoste est présente à l'interface entre l'os néoformé et la grille (3,14). Il faut alors retirer ce tissu délicatement à l'aide d'une curette. La pose de l'implant peut ensuite être réalisé. Le forage et pose des implants sont effectués en fonction du projet prothétique préalablement établi. Les implants sont vissés avec un couple de 30 N.cm. Des vis de couvertures hautes sont ensuite mises en place.

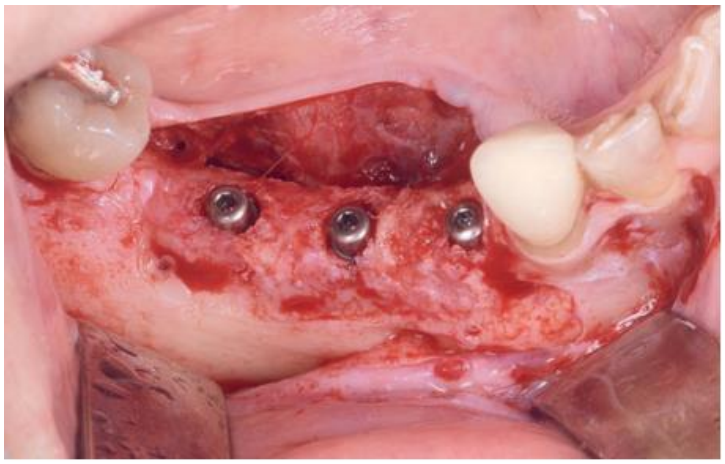

<u>Figure 15</u> Mise en place des implants et de leur vis de couverture. Implants Kontact (Biotech Dental)

f. ROG avec membrane résorbable lors de l' implantation

Comme expliqué précédemment, aucune surcorrection n'est faite lors de la modélisation de la grille. Cependant, pour stabiliser le volume de la crète modélisée sous la grille , une surprotection est réalisée lors de la pose de l'implant. Une deuxième petite ROG est réalisée selon le protocole de De Stavola et Tunkel(15) avec une membrane résorbable afin de compenser les résorptions et de permettre d'obtenir le volume osseux vestibulaire nécessaire. Elle est cette fois-ci réalisée en utilisant de l'hydroxyapatite d'origine bovine (BioOss, Geisslich).

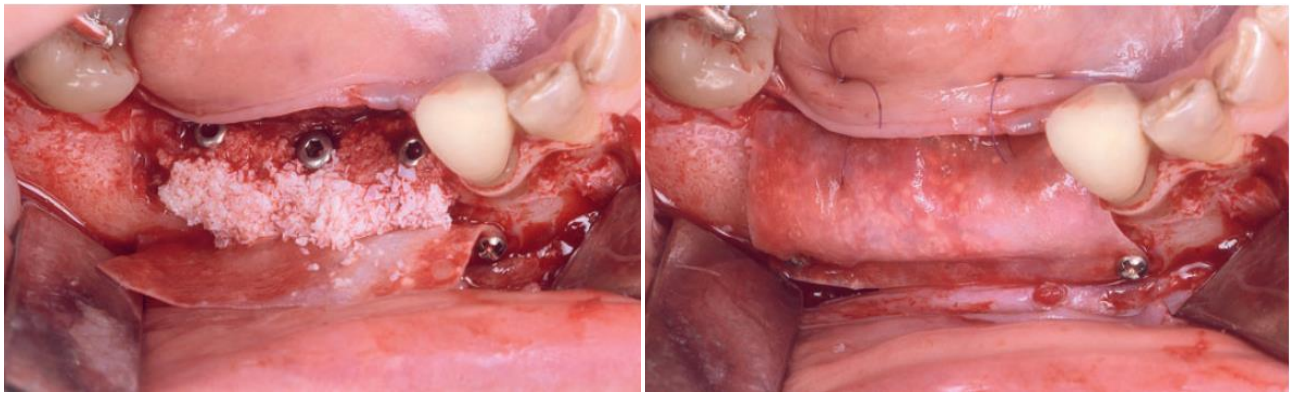

<u>Figure 16</u> Mise en place d'une membrane résorbable

La membrane est stabilisée apicalement avec deux pins (Screwpins, Biotech Dental) et suturée à travers le lambeau linguale ou palatin pour stabiliser le biomatériau en dehors du contour osseux. La plaie est suturée sans tension et sans créer de cicatrice grâce au même tracé d'incision que lors de la reconstruction osseuse.

g. Mise en condition implantaire et gestion des tissus mous

Après 4 mois de cicatrisation, l'atrophie sévère ainsi que toutes les étapes chirurgicales précédentes conduisent à une réduction très importante du vestibule. L'absence de ce vestibule et de gencive kératinisé complique grandement l'hygiène (16,17) capitale pour la pérennité du traitement(18).
Un geste chirurgical est donc nécessaire afin de recréer ce vestibule.

- En secteur mandibulaire : <u>demi-plastie de Kazanjian</u>

Cette technique initialement décrite par Kazanjian en 1924*(19)*, modifiée depuis, est une technique permettant d'approfondir le vestibule *(20)*.

Une incision crestale est réalisée en laissant en lingual le tissu kératinisé. Les vis de couvertures sont remplacées par les vis de cicatrisation

<u>Figure 17</u> Incision crestale décalée en vestibulaire pour maintenir la gencive kératinisée du coté lingual

Une incision en épaisseur partielle est réalisée au fond du vestibule puis le lambeau muqueux est disséqué en épaisseur partielle en direction de la jonction muco-gingivale. Les muscles sont séparés du périoste vestibulaire.

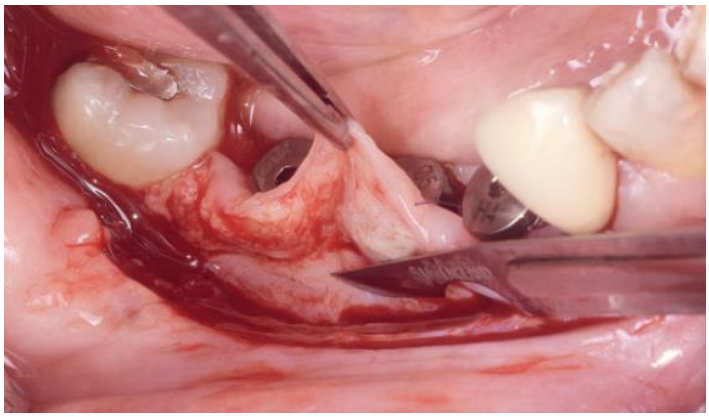

<u>Figure 18</u> Dissection en épaisseur partielle du lambeau

Le plan muqueux vestibulaire est suturé apicalement au périoste et en crestale à la gencive kératinisée laissée en linguale de l'incision. La cicatrisation des muscles et du fond du vestibule se fera en seconde intention.

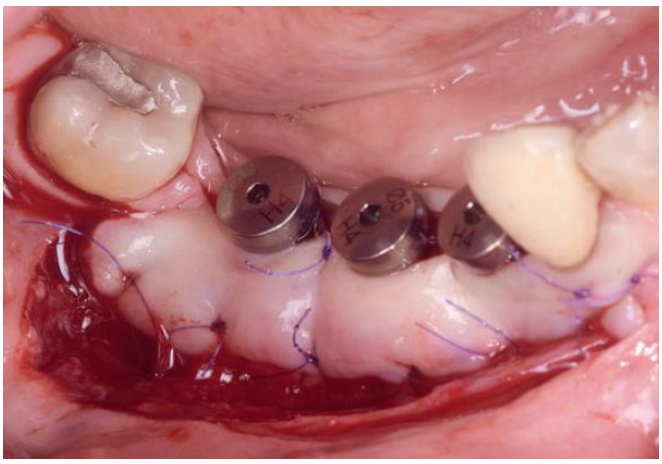

<u>Figure 19</u> Sutures du plan muqueux dans le fond du vestibule

<u>Figure 20</u> Situation après restauration prothétique

Après cicatrisation et réalisation des prothèses, le vestibule est approfondi permettant un accès à l'hygiène.

- En secteur maxillaire : lambeau à repositionnement apical et modelage gingival

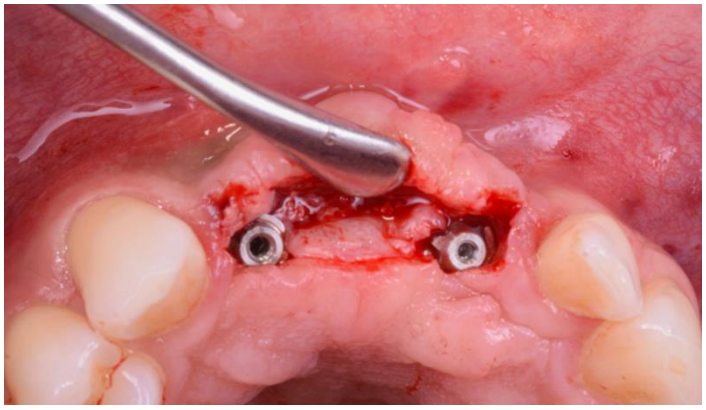

<u>Figure 21</u> Incision, dégagement, retrait des vis de couvertures et mise en place des piliers coniques

Pour des raisons esthétiques, le trait d'incision se fait sur le trajet de celui de la dépose de la grille afin d'éviter les cicatrices. Les vis de couverture sont retirées et des piliers coniques sont mis en place au niveau des implants. Un lambeau vestibulaire est décollé en épaisseur partielle.

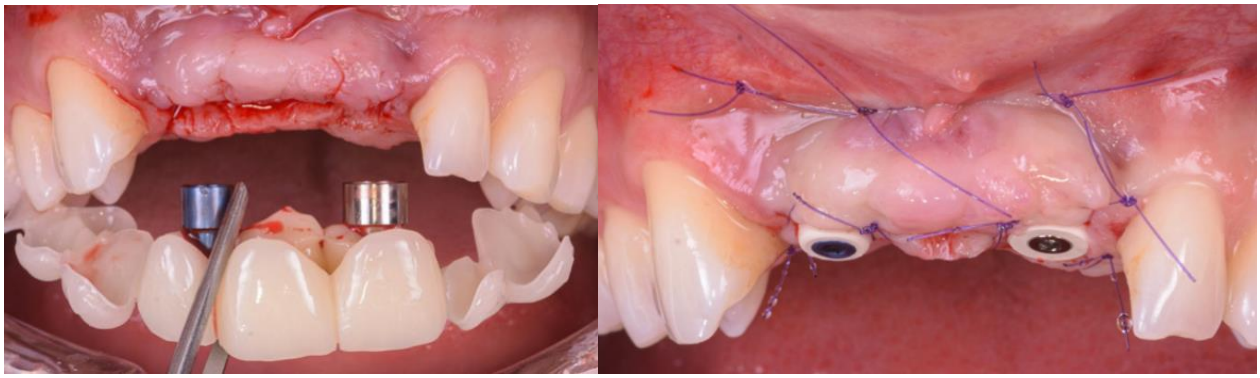

<u>Figure 22</u> Suture des lambeaux de repositionnement apical et de rotation palatin et mise en place d'un bridge provisoire

Le lambeau est plaqué et suturé en profondeur au périoste pour approfondir le vestibule. La prothèse fixe provisoire conçue en fonction du projet prothétique est ensuite mise en place en la connectant aux gaines en titane. La gencive se modèlera ainsi en cicatrisant autour de la prothèse fixe provisoire.

<u>Figure 23</u> Situation en cours de cicatrisation : la gencive cicatrise en se modelant autour du bridge provisoire

C. Mesures

Les mesures ont été réalisées sur les CBCT pré et post-opératoire sur le logiciel Romexis (Planmeca).
L'orientation du patient n'est pas identique d'un examen radiographique à l'autre. Les coupes qui en sont issues ne sont donc pas angulées de la même manière dans les 3 dimensions de l'espace ce qui est susceptible de modifier les longueurs mesurées.
Pour que les valeurs mesurées soient objectivables, il est essentiel de s'assurer de prendre les mesures de manière reproductible et standardisée sur les deux CBCT au même endroit et avec la même angulation de coupe.

Pour se faire, nous nous sommes servis du module de superposition de fichier DICOM du logiciel Romexis (Planmeca).

a. Superposition des CBCT

Après ouverture du cone beam préopératoire et importation du second, on sélectionne 3 points identiques sur chacun des CBCT pour les faire correspondre. L'intelligence artificielle va ensuite tenter de les repositionner correctement.

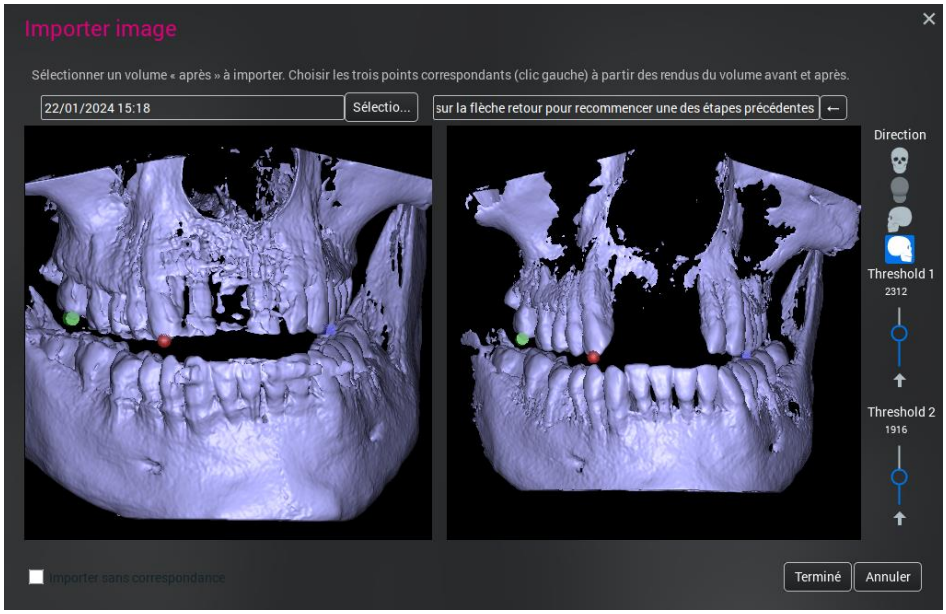

Figure 24 Sélection de 3 points identiques sur les deux cone beam (post opératoire, importé à gauche et préopératoire ouvert initialement à droite)

Le second CBCT apparait alors sur un calque dans une nuance de couleur différente du premier (rouge ici) en s'y superposant. Les images sont assemblées de manière grossière. Les limites sont floues, les dents et les corticales ne se superposent pas correctement.

Cette première *superposition est alors reprise* manuellement. Plus il y a d'artefacts radiographiques (durcissement du faisceau, artéfact métallique) sur les CBCT, moins la superposition immédiate sera précise.

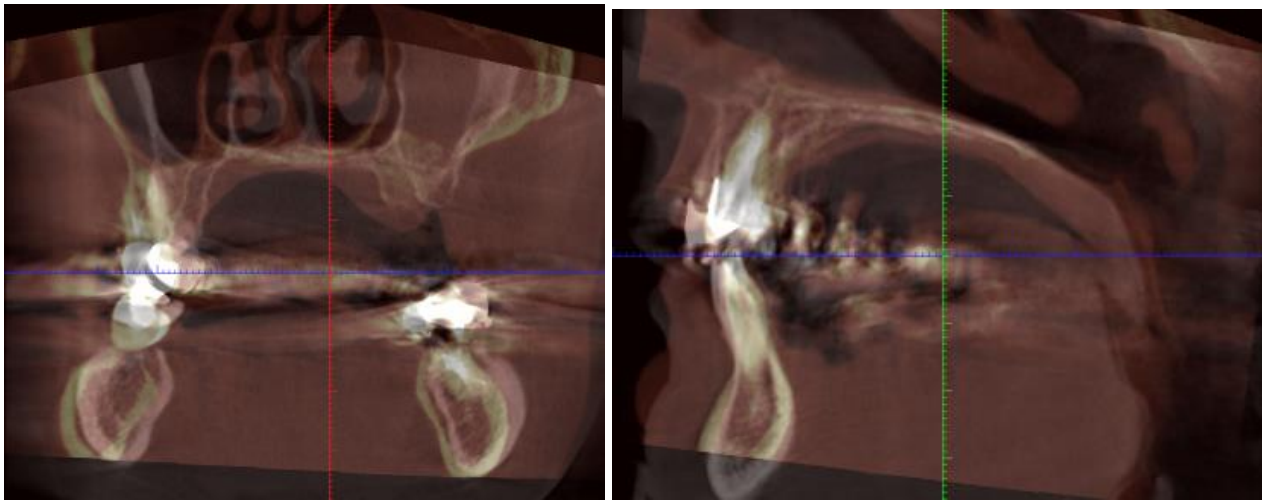

<u>Figure 25</u> Première superposition des CBCT réalisée vue en coupe frontale (a) et sagittal (b)

Pour permettre un ajustement précis, différents repères anatomiques clairement identifiables et bien délimités sont utilisés. Ces repères peuvent être les dents, le canal mandibulaire, le foramen mentonnier, les corticales ou encore les parois des fosses nasales et des sinus. Il est essentiel de les aligner dans les trois dimensions de l'espace.

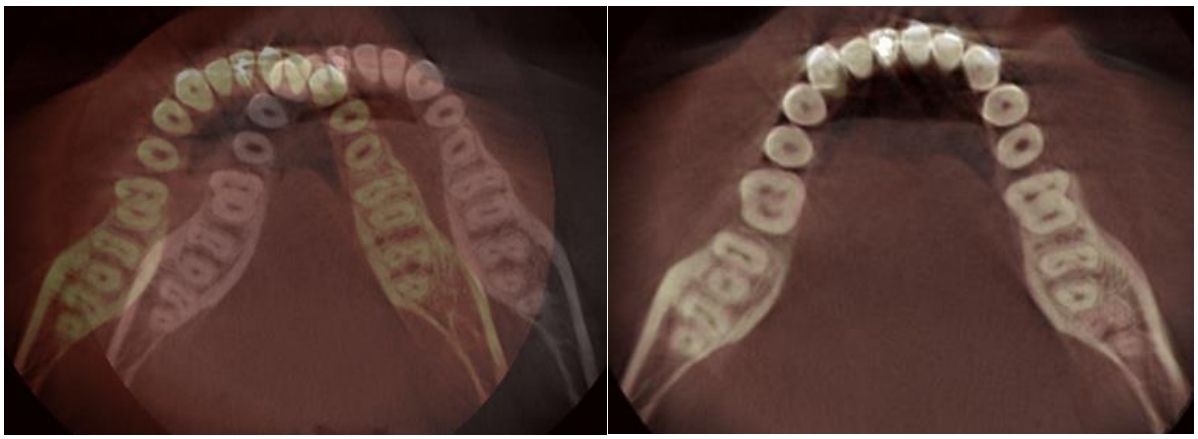

<u>Figure 26</u> Exemple d'ajustage en superposant les dents, les canaux et des corticales de la mandibule.

La position de la mandibule par rapport au maxillaire peut ne pas être identique d'un examen radiographique à l'autre, il faut donc se focaliser sur l'arcade concernée. Si les deux arcades sont concernées, il conviendrait de faire les mesures sur chacune indépendamment en réajustant les scans. Plus les repères sont proches du site à analyser, plus les mesures sont fiables.

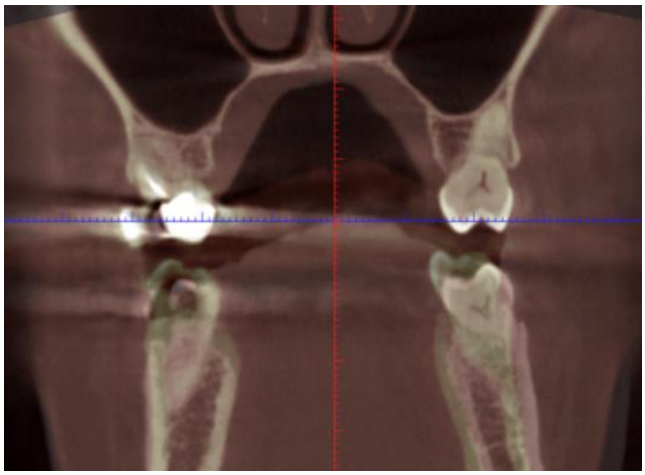

<u>Figure 27</u> Les arcades maxillaires des deux CBCT sont correctement superposées mais pas les mandibules car la position du patient n'était pas exactement la même.

b. Méthode de mesure

Pour réaliser des mesures les plus objectives et reproductibles possible, il convient de systématiser les mesures. Nous avons réalisé les mesures d'augmentation verticale dans l'axe de l'implant posé. Le repère orthonormé de visualisation du logiciel est ensuite placé le long de cet axe avec comme origine un point remarquable, par exemple le plancher des fausses nasales ou le canal mandibulaire.

Grâce à la superposition des scans faits précedemment, ce repère est visible aussi bien sur le CBCT post-opératoire où l'implant est visible que sur le pré-opératoire. Les mesures verticales sont ainsi mesurées sur les deux scans entre l'origine du repère et le sommet de la crête le long de l'axe de l'implant.



<u>Figure 28</u> Mesure verticale : placement du repère (a) mesure post-opératoire (b) puis mesure préopératoire (c)

Pour systématiser les mesures horizontales, nous avons réalisé les mesures perpendiculairement à l'axe de l'implant 2 mm sous le col implantaire. Une mesure de 2 mm est réalisée du sommet du col de l'implant en suivant l'axe de ce dernier. Le repère orthonormé est ensuite déplacé à ce point là, puis les mesures sont réalisées d'un bord de crête à l'autre le long de l'axe horizontal du repère.

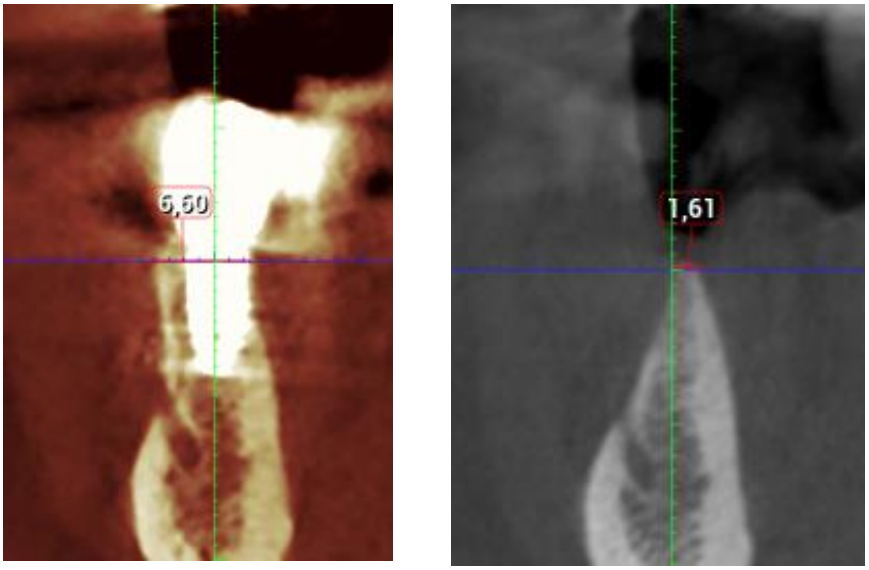

<u>Figure 29</u> Mesures horizontales post opératoire (a) puis préopératoire (b) après déplacement du repère

III. Résultats

9 patients ont été opérés successivement entre le 01/01/2023 et le 01/06/2023 pour des régénérations osseuses guidées avec grille en titane numériques, 6 hommes et 3 femmes. La moyenne d'âge des patients opérés est de 48,8 ans. Un patient présentait un édentement bilatéral mandibulaire. 21 implants ont été posés sur 10 sites différents. Aucun des sites opérés ne concernait une zone postérieure maxillaire, aucun soulevé de sinus n'a donc été associé. Les patients n. 1 à 8 ont été opérés en utilisant un tracé d'incision crestale. Le patient n.9 a été opéré en utilisant un tracé d'incision en poncho. Aucun patient ne présentait une consommation de tabac régulière. Aucune exposition de grille n'a été observé.

Patient	Age	Sexe	Dent	H Pré	H Post	V Pré	V Post	ΔH	ΔV
1	57	H	45	1,81	5,61	11,44	12,26	3,8	0,82
			46	3,4	7,4	8,6	10,41	4	1,81
			35	3,81	7,2	8,71	8,49	3,39	-0,22
			36	6,21	8,64	7,61	7,81	2,43	0,2
2	61	F	12	3,66	6,21	15,5	15,48	2,55	-0,02
3	23	H	21	7,66	10,18	13,98	14,12	2,52	0,14
			12	6,51	9,41	16,5	16,44	2,9	-0,06
4	40	H	11	4,6	10,4	16,6	16,8	5,8	0,2
5	41	H	32	6,6	8	10,8	11,4	1,4	0,6
			42	4,62	7,81	7,81	11,23	3,19	3,42
6	57	F	44	6	7,8	11,6	11,8	1,8	0,2
			45	4,2	8,6	9,6	11	4,4	1,4
			46	8,8	10,8	10,2	12,6	2	2,4
7	61	H	11	5,06	6,32	15,69	15,7	1,26	0,01
			21	4,43	6,58	16,15	16,19	2,15	0,04
8	48	H	45	2,91	6,16	5,53	7,77	3,25	2,24
			46	0	8	4,4	7,4	8	3
			47	3,01	9,2	3,81	6,8	6,19	2,99
9	51	F	45	1,61	6,6	7,8	9,4	4,99	1,6
			46	2,15	7,2	8,6	11,21	5,05	2,61
			47	7,84	10,1	10,6	10,67	2,26	0,07
						Moyenne brut		3,4919	1,1167
						Moy. Latérales		2,82	
						Moy. verticaux		4,5633	2,3088
						Maxillaire		2,8633	0,0517
						Mandibule		3,7433	1,5427

<u>Tableau 1</u> Résultats obtenus des mesures avec H Pré : mesure horizontale préopératoire; H Post = mesure horizontale post-opératoire; V Pré = mesure verticale préopératoire; V Post = mesure verticale post-opératoire; ΔH = gain horizontal et ΔV = gain vertical

Les résultats obtenus donnent un gain horizontal moyen de 3,49 mm et vertical de 1,12mm (Tableau 1). Les résultats mélangent différents cas n'ayant pas le même objectif. L'augmentation verticale relativement faible s'explique car tous ces cas ne nécessitaient pas d'augmentation verticale, certains ne nécessitaient, en grande partie, que de gagner du volume horizontalement. 12 des implants sur les 20 montrent un gain < 0,8mm amenant à baisser significativement la moyenne de gain vertical. A l'inverse, d'autres sites nécessitaient principalement une augmentation verticale (fig 30).
Le gain vertical maximum observé est de 3,42mm et le gain horizontal maximal observé est de 6,19 mm

Parallèlement à cela, la majorité des greffes concernaient 2 à 3 implants. Etant donné que les mesures ont été réalisées sur chaque implant, certains cas ne nécessitaient de grosses augmentations que sur une partie de ces implants. Ceci est observable sur le patient n. 9 où des augmentations importantes ont été obtenues sur les implants en 45 et 46 (jusqu'à 2,61 mm en vertical et jusqu'à 5,05 mm en horizontal) mais où les gains sur 47 sont réduits (0,02 mm en vertical et 2,26 mm en horizontal) car les besoins étaient moindres au niveau de cet implant.

Nous avons ainsi distingué deux catégories de sites : les augmentations verticales (fig 28) et les augmentations latérales (fig 29) . En analysant distinctement les données de ces deux catégories, on observe une augmentions moyenne de 4,5 mm horizontalement et de 2,5 mm verticalement dans le groupe vertical et une augmentation moyenne de 2,82 mm de gain horizontal dans le groupe latéral. Cette différence relativement importante entre ces deux groupes s'explique par le fait que les cas d'augmentations latérales nécessitaient moins d'augmentation.
Similairement, on observe une différence importante entre les cas mandibulaires et maxillaires. Les moyennes d'augmentation horizontales et verticales maxillaires étaient respectivement de 2,9 mm et de 0,05 mm alors qu'à la mandibule ils étaient de 3,74 mm et 1,54 mm. Les cas maxillaires n'étaient qu'exclusivement des incisives ne nécessitant pas d'augmentation verticale, expliquant la différence observée.

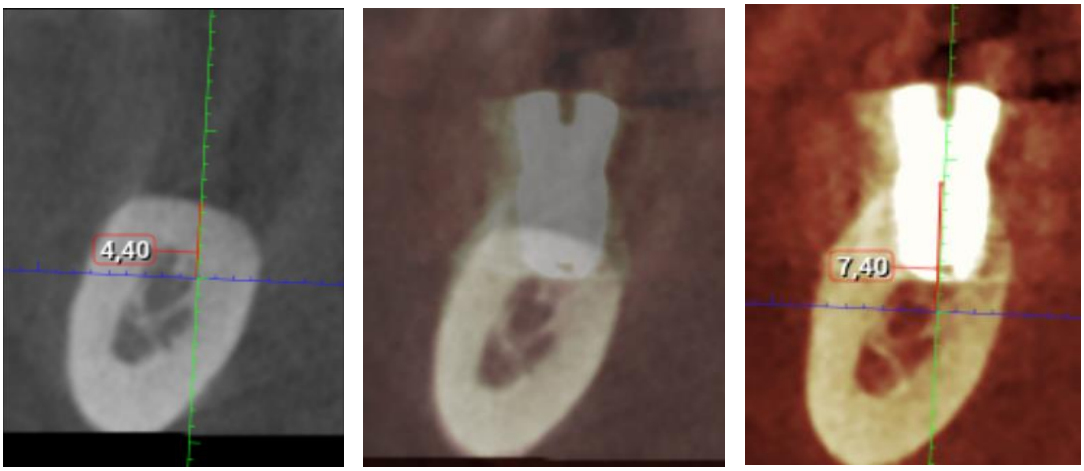

<u>Figure 28</u> Cas vertical : préopératoire (a) superposés (b) et post opératoire (c)

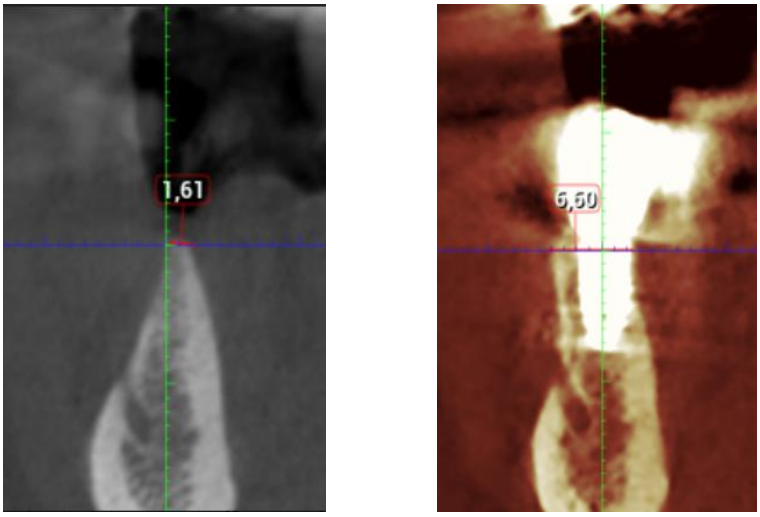

<u>Figure 29</u> Cas latéral : préopératoire (a) et post-opératoire (b)

IV. Discussion.

A. Les régénérations osseuses guidées

a. Indications des grilles en titane numériques

Les générations osseuses guidées utilisant des grilles en titane conçues numériquement vont trouver leurs indications là où les ROG conventionnelles ont leurs limites. La taille du défaut osseux et ainsi le volume osseux qu'on souhaite retrouver est un facteur déterminant pour placer l'indication de l'utilisation de cette technique.

La classification de Terheyden décrit différents stades de résorptions osseux en fonction de la localisation de cette résorption, de sa composante horizontale ou verticale et de sa sévérité :

- Type 1/4 : au stade initial de la résorption osseuse, la réduction de la paroi osseuse vestibulaire est inférieure à 50 % de la longueur attendue de l'implant, correspondant en général à la perte d'une seule dent.
- Type 2/4 : La crête alvéolaire est en forme de lame, sa hauteur n'est pas réduite tandis que la paroi osseuse vestibulaire est réduite de plus de 50 % de la longueur attendue de l'implant. Le défaut osseux jusqu'ici n'est qu'horizontal
- Type 3/4 : après plusieurs années de perte de dents, la résorption osseuse a entraîné une réduction partielle de la hauteur de la crête alvéolaire, ainsi qu'une réduction de la largeur. On a une composante verticale dans la perte osseuse.Type
- 4/4 : après plusieurs années de perte de dents, la résorption osseuse a entraîné une réduction complète de la crête alvéolaire en hauteur et en largeur.

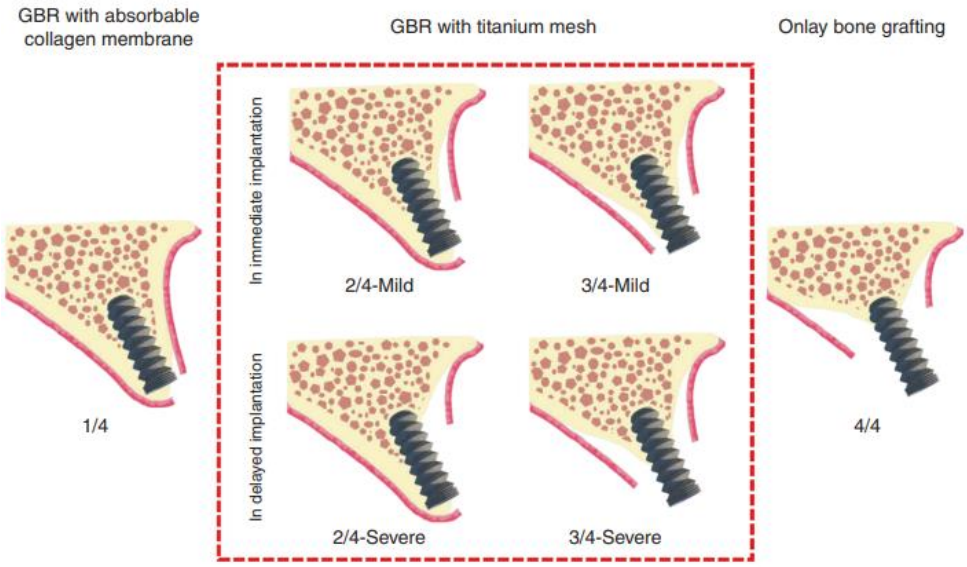

<u>Figure 30</u> Classification de Terheyden (14)

Les régénérations osseuses guidées avec grilles en titane numérique sont toutes particulièrement indiquées en cas de réduction de la crête en hauteur et en largeur, même en cas de résorption sévère. Un affaissement total de la crête sans rebord osseux est néanmoins une limite à l'utilisation de ces techniques. Dans ces situations, les greffes en onlays avec prélèvement parfois extra-orale s'imposent généralement comme alternative.

Il n'existe pas de corrélation entre le type de résorption observée selon la classification de Terheyden et le gain osseux obtenu (21), cependant une corrélation existe entre le type de défaut et le taux d'exposition des grilles observées (21). Même lors de défauts sévères, des gains significatifs seront obtenus. Cependant, en augmentant de manière importante le volume osseux, la tension mise sur le lambeau pour pouvoir fermer hermétiquement les berges augmente elle aussi, rendant les expositions plus fréquentes.

Une autre classification des défauts osseux décrite par Shi et al (22) existe. Cette dernière est semblable mais diffère légèrement en comparaison avec celle de Terheyden :

- A : Condition idéale de pose d'implant, pouvant être posé intégralement dans le couloir osseux. Une greffe de tissu mou peut être indiqué
- B : Le défaut est uniquement horizontal causant une fenestration ou une déhissance au niveau d'une paroi lors de la pose de l'implant. Nécessite une régénération osseuse guidée classique réalisable simultanément à la pose de l'implant.
- C : Le défaut horizontal sévère, nécessitant une régénération osseuse guidée classique préalablement à la pose de l'implant.

- D : Défaut horizontal et vertical, nécessitant une technique de reconstruction osseuse plus complexe. Ici les ROG avec grilles en titane numérique ou les greffes en onlay sont indiquées.

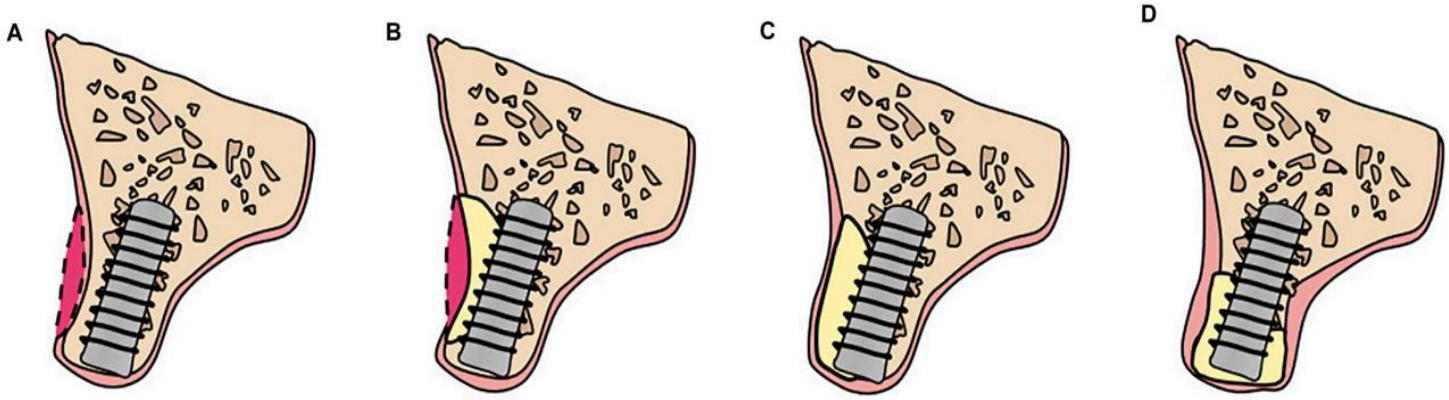

<u>Figure 31</u> Classification de Shi et al (22)

Bien que ces techniques soient majoritairement utilisées pour traiter des larges défauts, les résultats sont tout aussi fiables lors de faibles édentements d'une à deux dents (23). Cette technique peut donc également être indiquée pour traiter des défauts plus faibles.

b. Les gains

i. <u>Gains des grilles en titane</u>

Les régénérations osseuses guidées avec grilles en titane d'un point de vue général ont une efficacité déjà bien prouvée. Différentes revues systématiques décrivent des gains horizontaux jusqu'à 9 mm et verticaux jusqu'à 7 mm (24) mais en moyenne d'environ 4 et 5 mm respectivement(25). Une revue systématique de Aceves-Agermi (26) plus récente de 2021 décrit des gain similaires avec 4,2 mm de gain horizontal en moyenne et 4 mm de gain vertical moyen. Les échecs sont rares, seulement 4 implants n'ont pas pu être posés sur plus de 700 décrits dans cette étude. Les taux de survie et de succès dans les cas avec implantations retardées étaient respectivement de 99,25% et 93,35% à 6 mois.
Ces valeurs montrent une efficacité claire des techniques de ROG avec grille en titane. Ces techniques sont prédictibles et reproductives dans le cadre de régénération de défauts larges et hauts.

Les quantifications numériques du volume osseux gagné avec des grilles en titane modélisées sont différentes d'un auteur à l'autre, selon les études, allant d'environ 2 mm à plus de 7 mm (4,27,28). Pour comparer les grilles en titane numériques et les autres méthodes d'augmentation osseuses, l'observation seule du gain osseux n'est pas pertinente. L'objectif étant de limiter l'augmentation au nécessaire, des critères de temps et de complexité opératoire, de complications observées, de suites post-opératoires et de succès implantaires sont des paramètres à prendre en considération.

ii. Comparaison avec les membranes résorbables

On observe moins de résorption post-opératoire dans les directions verticale et horizontale de l'os alvéolaire au jour de la dépose de la grille ainsi que 1 an plus tard sur les sites traités par grilles en titane numériques par rapport à ceux traités avec des membranes résorbables en collagène. Li et al. (29) ont observé 23,4% contre 37,65% de résorption après 6 mois de cicatrisation. Dans leur étude, la paroi vestibulaire à l'implant était initialement plus large dans le groupe avec membrane résorbable que dans le groupe avec grille en titane. Après une rapide période de cicatrisation, la situation s'est inversée. La paroi vestibulaire à l'implant 1 an après sa mise en charge devient plus faible dans le groupe avec membrane résorbable que dans celui avec grille en titane numérique. Ce phénomène s'expliquant par une résorption importante post opératoire dans le groupe avec membrane. Cela suggère donc que les ROG avec grilles en titane CFAO sont plus efficaces et surtout plus prédictibles que celles avec des membranes résorbables en collagène.
Les membranes résorbables assurent un moins bon maintien de l'espace et de l'os augmenté en raison de leur manque de rigidité entrainant des micromouvements qui affectent l'apport sanguin au niveau du greffon, limitant le gain osseux et augmentant les risques d'échecs (14,29,30).

iii. Comparaison avec d'autres membranes non résorbables

Une méta-analyse de 2022 comparant différents types de membrane résorbables ou non (31) trouve une différence statistiquement significative en faveur des membranes en d-PTFE renforcées de titane par rapport à tous les autres types de membranes, dont les treillis en titane (non personnalisés) en terme d'augmentation osseuse verticale. La qualité et la composition d'os néoformé ne semble pas différer entre les ROG avec membranes en d-PTFE et celles avec grilles en titane(32)

Aucune étude ne compare directement les gains ou complications lors des régénérations osseuses guidées avec grille en titane numériques et avec membrane en PTFE, cependant les membranes en d-PTFE doivent être pliées et adaptées en peropératoire, rendant la technique plus longue et le gain final très opérateur-dépendant(33).
Les expositions des grilles en titane sont beaucoup moins à risque d'infection et nécessitent rarement le retrait de la membrane comparé aux membranes en PTFE, rendant la gestion des complications plus simple avec les grilles en titane(14).

- ***Comparaison avec les grilles en titane façonnées***

L'utilisation d'une grille en titane conçue et réalisée numériquement impose l'analyse des zones anatomiques nobles à éviter. Le placement des implants et donc la crète sont modélisés en fonction de ces dernières(34). Le fait de concevoir numériquement la grille, ses limites et son lieu de pose permet de garder des distances avec les différents éléments nobles, nerfs et artères à éviter et de limiter le gain osseux au nécessaire(35,36). Cela permet ainsi de réduire les expositions de grilles par rapport à d'autres méthodes de régénérations osseuses guidées avec membranes non résorbables(35). Deux méta-analyses ont toutes deux trouvé un taux d'exposition inférieur des grilles en titane personnalisées, mais cette différence n'est pas significative dans celle de Gu et al. (36,37). Cette différence est explicable par la présence d'arrêtes tranchantes et d'angles vifs sur les grilles en titane façonnées (fig 31) et par la limitation à l'augmentation au nécessaire à la pose de l'implant. Les arêtes peuvent irriter le lambeau et ainsi conduire à des expositions. Il est alors nécessaire de polir les arêtes, d'adoucir les angles en peropératoire, rallongeant grandement la procédure chirurgicale.
On observe une prédictibilité et reproductibilité augmentées en utilisant les techniques de grilles en titane numérique (2). La conception sur mesure de la grille améliore son adaptation à la crète alvéolaire et augmente la stabilité du greffon, et ce même en cas d'exposition et de déhiscence des tissus mous. Ceci limite ainsi les cas d'échec de régénération tissulaire même dans lors d'expositions précoces(38). Le temps opératoire est grandement réduit avec les techniques CFAO (39) et permet de réduire les complications par rapport aux autres membranes non résorbables façonnées et pliées en peropératoire (36,39).

Bien qu'étant exceptionnel, il arrive que l'exposition de la grille mène à l'impossibilité de placer l'implant(33). Réduire le risque de ces expositions est donc capital.

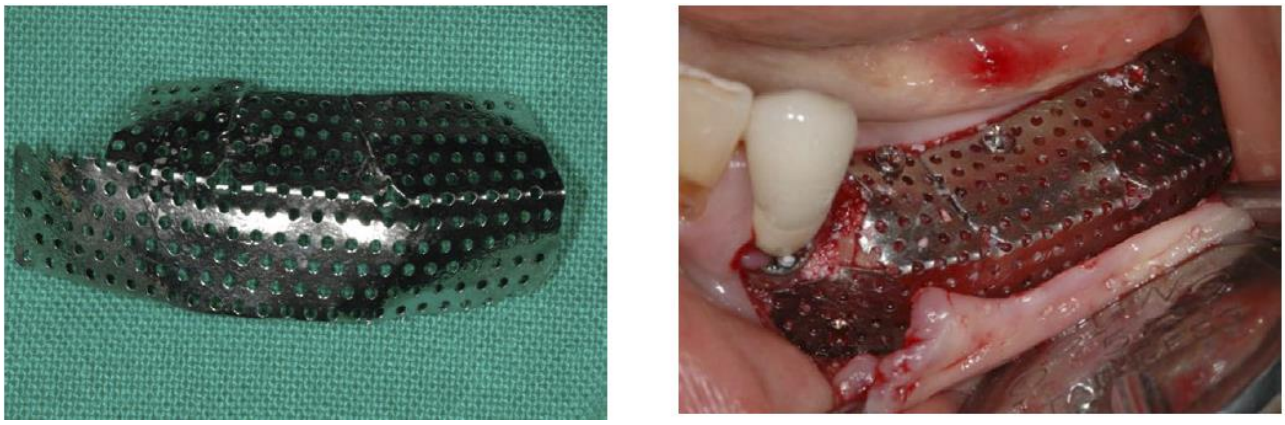

Figure 32 Grille en titane façonnée en per-opératoire(40)

Figure 33 Exposition de la grille(35)

L'utilisation de grille en titane conçue numériquement, limitant l'augmentation au volume nécessaire, permet également de réduire les quantités d'os particulaire autogène prélevé (11). On réduit donc ainsi les risques de complications au niveau des sites de prélèvements.

iv. Comparaison à d'autres méthodes d'augmentation osseuses

- Ostéotomies segmentaires

Une étude de Mounir et al. (41) a comparé des ROG utilisant une grille en titane avec 100% d'os xénogène à des ostéotomies segmentaires utilisant également 100% d'os xénogène dans le cas de reconstruction osseuse dans le secteur antérieur maxillaire. L'ostéotomie segmentaire consistait à séparer un bloc osseux au niveau antérieur maxillaire, à élever ce bloc et à combler l'espace entre ce bloc et l'os maxillaire en utilisant de l'os xénogène.

L'étude ne donne pas d'information sur le caractère numérique ou non des grilles en titane utilisées.

<u>Figure 34</u> Régénération osseuse guidée avec grille en titane (a) et ostéotomies segmentaires (b) (40)

Les résultats de cette étude semblent tendre vers une supériorité de la technique en inlay par rapport aux grilles en titane en termes de pourcentage d'augmentation osseuse verticale par rapport à la hauteur initiale : 31,6 % d'augmentation verticale contre 20,7% mais ces différences ne sont pas statistiquement significatives et malgré cela, 100% des implants ont pu être posés. Cette différence s'expliquerait majoritairement par une résorption post opératoire plus importante dans le cas des ROG avec grille en titane.

- Greffes autogènes en bloc avec prélèvement extra-oral

Aucune étude dans la littérature ne compare directement lors d'un essai clinique les grilles en titane modélisées et les greffes en bloc.
Une revue systématique de 2016 (42) a comparé les régénérations osseuses guidées en général aux greffes en blocs. Ils ont observé une supériorité des greffes utilisant un prélèvement de la crête iliaque ou du crane sur les autres. La supériorité est légère horizontalement mais relativement élevée verticalement.

	Overall	Particulate	Block
Horizontal gain	4.1 ± 1.3 mm	3.7±1.2 mm	4.5 ± 1.2 mm
Vertical gain	4.9 ± 2.3 mm	3.7±1.4 mm	5.8 ± 2.8 mm

<u>Figure 35</u> Comparaison horizontale et verticale entre régénérations osseuses guidées (Particulate) et greffes en blocs (Block)

Cependant, cette étude ne se focalise pas spécifiquement sur les grilles en titane numériques. Elle inclut des grilles en titane mais ne les compare pas directement aux greffes en blocs. Aucune supériorité d'une technique sur l'autre ne peut donc être affirmée. Par ailleurs, le bien-être des patients est largement augmenté lorsque l'on n'utilise pas un site de prélèvement extra-oral (iliaque ou crânien) (43,44).

- Greffe en coffrage selon technique de Khoury

La technique de Khoury est une méthode d'augmentation osseuse consistant séparer en lamelles un bloc mandibulaire. Ces lamelles osseuses sont ensuite fixées à l'aide de mini vis à distance du défaut osseux. L'espace entre les lamelles est ensuite rempli d'os autologue(45). Aucune étude ne compare directement les régénérations osseuses guidées par grille en titane numérique aux greffes par coffrage selon la technique de Khoury. Sanchez-Sanchez et al. ont comparé dans leur revue systématique cette méthode à des régénérations osseuses guidées avec membranes résorbables en collagène stabilisées par des pins selon la technique d'Urban (45). Ils n'ont pas observé de différence statistiquement significative et obtiennent des résultats de gains allant de 4 à 5 mm pour les 2 techniques. Ces résultats sont dans l'ordre de grandeur de nos résultats avec grilles en titane numériques (jusqu'à 4,5 mm de gain horizontal moyen). Aucune supériorité d'une technique sur l'autre ne peut être démontrée.

Aucune différence significative entre les régénérations osseuses guidées par grilles en titane numériques et d'autres techniques d'augmentation osseuses ne sont objectivement mises en évidence dans la littérature. En 2019, une méta analyse décrivait l'absence de source suffisante pour déterminer une supériorité d'une technique d'augmentation osseuse par rapport à une autre entre les greffes en blocs, les régénérations osseuses guidées, ou les distractions ostéogéniques (46). De plus, les techniques par grilles en titane numériques visent à augmenter l'os uniquement du volume nécessaire à la pose des implants (8,27,33). Les autres techniques de reconstructions ne sont pas guidées numériquement. Le volume mesuré non nécessaire n'est pas une preuve de supériorité.
Parallèlement à cela et comme évoqué précédemment, les régénérations osseuses guidées sont des chirurgies moins invasives. L'absence de site donneur extra-oral limite les suites et les complications post opératoire (43,44).
Des études prospectives comparant les régénérations osseuses guidées avec grilles en titanes numériques et les techniques de greffes en blocs analysant le succès implantaire et

les complications pour le patient seraient nécessaires pour juger de la balance bénéfice/risque entre ces deux techniques. Des données sur le temps opératoire et sur la simplicité de la technique pourrait également être intéressantes, la rendant possiblement moins opérateur-dépendante. Dans les cas réalisés pour cette étude, l'utilisation d'une grille en titane numérique faisait diminuer le temps opératoire d'environ 30 minutes comparé à une technique de coffrage. Le temps opératoire moyen pour le Dr KELLER pour une régénération osseuse guidée avec grille en titane numérique est de 45 minutes contre environ 1h15 pour une technique de coffrage.

c. Les complications

Comme évoqué précédemment, la principale complication observée lors de régénération osseuse guidée utilisant des grilles en titane est l'exposition de la cage. Celle-ci est liée à la rigidité de la grille et aux arêtes pouvant léser la muqueuse(14) et à la tension appliquée sur les berges lors de la fermeture du lambeau(12,36,37,47). Une fermeture sans tension diminue grandement le risque d'exposition. Le traitement de défauts verticaux importants augmente ce risque d'exposition (21).

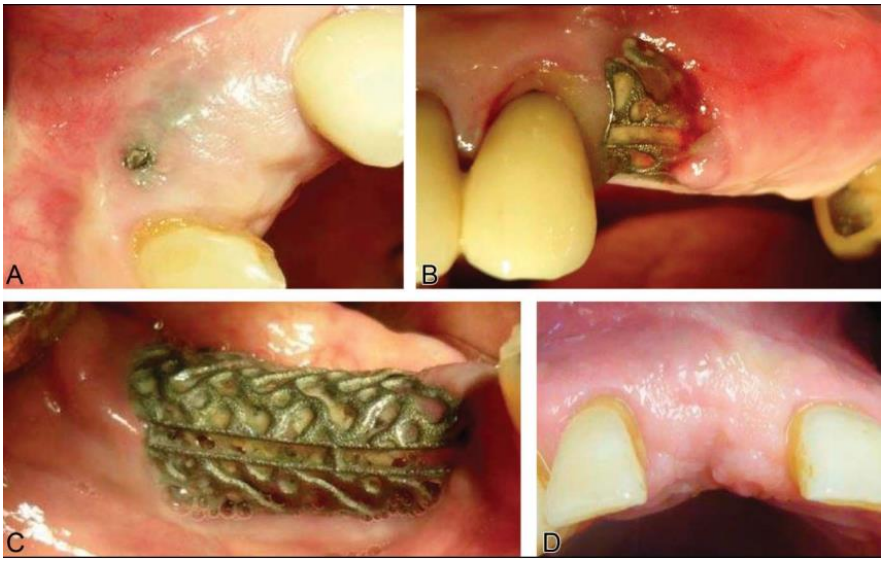

<u>Figure 36</u> Grilles modélisées exposées à différents stades (A-C) et sans exposition (D)(47)

Le problème causé par cette exposition est la possibilité d'une infection. Celle-ci peut imposer le retrait prématuré de la grille entrainant un gain osseux inférieur empêchant la pose des implants dans la position désirée(48).

Malgré les expositions, les cas où le retrait des grilles est imposé restent rares. Louis et coll. (49) obtenaient l'exposition de 23 grilles sur 44 (52%) mais seulement un cas d'échec.

Une méta-analyse s'intéressant aux expositions des membranes en général décrit un gain osseux supérieur de 74% dans les cas où il n'y a pas d'exposition de membranes par rapport aux autres (36). L'impact des expositions est moindre dans le cas de grilles en titane(26). Leurs état de surface lisse et leurs perforations permettent une hygiène et un maintien de l'asepsie au niveau des zones exposées, notamment via l'utilisation de gel de chlorhexidine et permet d'éviter dans la grande majorité des cas des surinfections et donc le retrait de la grille(26). Cependant, Lizio et al.(50) décrivent malgré cela une corrélation négative entre le taux et la précocité d'exposition et l'augmentation osseuse. Les taux d'exposition pour les grilles en titane numériques sont très variables selon les études allant de 7,93% à 66% : 7,93 % (3) 9,52% (28) 25% (12) 32,8% (21) 66% (4).

Des précautions sont à prendre pour limiter les expositions. Comme évoqué précédemment, les arêtes tranchantes et les pliures sur les grilles façonnées peuvent léser les muqueuses, il convient donc de les supprimer (3). Concernant les grilles en titane numériques, ceci est gérer lors de la conception de la grille. L'optimisation du design de la grille et du protocole opératoire sera capitale pour permettre de limiter au maximum ces complications. L'épaisseur, la porosité de la grille, l'augmentation contrôlée du volume et des méthodes spécifiques de fermeture du lambeau sont des facteurs importants.

Le taux d'exposition va dépendre directement de l'anatomie du défaut osseux. Plus le gain horizontal et vertical à obtenir est important, plus la probabilité d'une exposition est grande(12,21,51). Un tissu kératinisé épais et une profondeur importante du vestibule limiteraient également les risques d'exposition(51).

Différents facteurs comme le diabète, le tabac et la présence d'une parodontite ne semblent pas augmenter la probabilité d'une exposition (12,47). Ces dernières sont cependant plus fréquentes chez les hommes (12). Bien que aucun lien direct n'ait été objectivé entre le tabac et le taux d'exposition des grilles, le taux d'échec de la greffe lui est significativement augmenté dans les cas d'expositions en cas de consommation de tabac(47). Dans les cas de ROG avec grille en titane simultanée à un soulevé de sinus, lors d'exposition de la grille, le risque d'échec de la greffe est également augmenté(47).

La gestion des expositions des grilles va se faire par un nettoyage doux et consciencieux de la zone exposée avec une brosse à dent chirurgicale(50) et l'utilisation d'antiseptique (chlorexhidine) sous forme de gel ou de de bain de bouche (3,50). Une ré-épithélialisation est observable sur les sites exposés (38,50) limitant les risques de surinfection et de diminution du gain osseux. Une exposition sans surinfection n'impose pas le retrait prématuré de la grille, mais une surveillance accrue est nécessaire dans ces cas-là (12,36,37,50).

B. La grille

a. Choix du matériau

Le matériau utilisé dans notre étude était du titane pur de grade 2. Un autre alliage est fréquemment utilité : le titane de grade 5 (Ti6Al4V). Le titane et ses alliages est largement le matériau le plus décrit dans la littérature concernant les ROGs avec grilles modélisées. Le titane possède une résistance à la déformation et une rigidité très intéressante pour le bon maintien du matériau au sein de la grille.(14) Dans cette même optique de régénération osseuse guidée par grilles numériques, d'autres matériaux peuvent être utilisés :

- Le Poly Ether-Ether Ketone : le PEEK

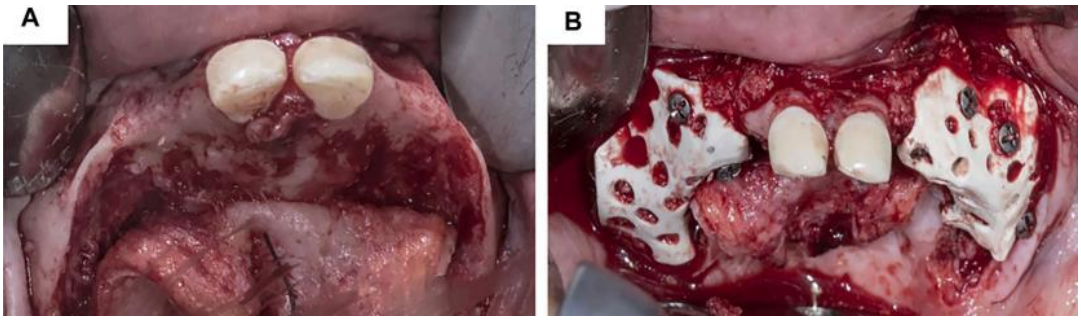

Figure 37 Grille CFAO en PEEK(22)

Les avantages de ce matériau sont une meilleure résistance à la traction, une meilleure élasticité. Il est plus semblable à l'os humain. On observe moins d'irritation des muqueuses que le titane. Les inconvénients sont une épaisseur plus importante que le titane et un coût plus élevé. L'utilisation de grille en PEEK numérique est associé à plus de complications (22). Un essai clinique randomisé comparant des grilles en titane personnalisées et en PEEK sur 32 implants n'a observé aucune différence statistiquement significative entre les deux groupes.(52)

- L'Hydroxyapatite/Poly-L-Lactide non fritté : uHA-PLLA

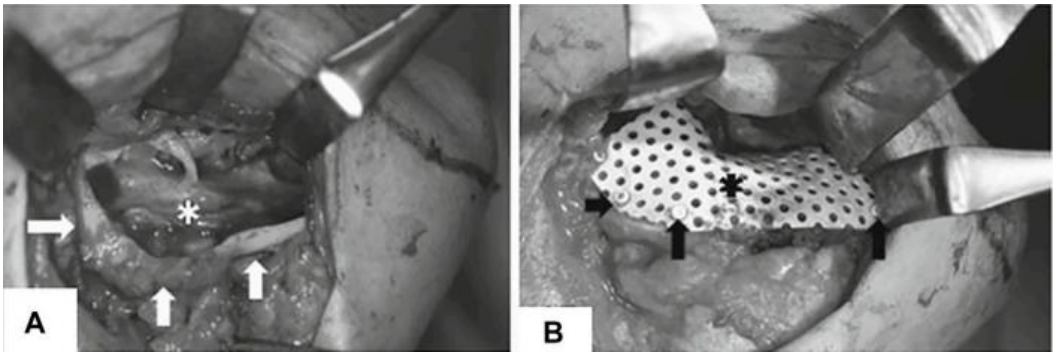

<u>Figure 38</u> Gille CFAO en uHA-PLLA(53)

L'avantage principal de ces grilles est qu'elles sont résorbables et ne nécessitent ainsi pas forcément de secondes interventions(53). L'inconvénient majeur est le recul clinique trop faible(53).

- La zircone

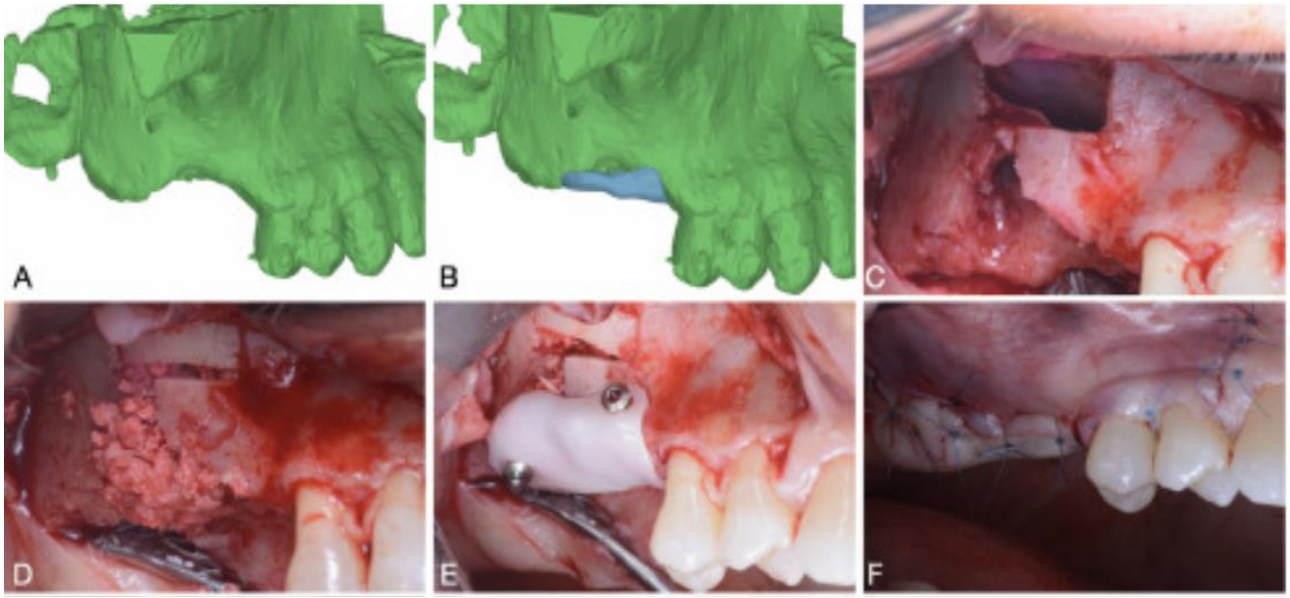

<u>Figure 39</u> Grille CFAO en Zircone de la modélisation à la pose (53)

Les avantages de la zicrones sont une meilleure stimulation des fibroblastes, moins de rétention du biofilm et moins d'inflammation(54). Même en cas d'exposition, avec une bonne hygiène les risques de surinfection sont très faibles en raison de l'état de surface très lisse de la zircone(54). Les inconvénients sont une absence de perforations (fragilisant trop la plaque), limitant la vascularisation du greffon. La plaque n'est pas flexible, il n'y a pas possibilité d'ajuster la grille en la tordant(54). Un serrage excessif de la plaque en zircone

peut conduire à une rupture de cette dernière(54). Pour ces raisons, il faut faire très attention aux artéfacts radiographiques, notamment dus aux restaurations radio opaques à proximité du site greffé car en cas de défaut d'adaptation de la zircone, il est très compliqué de l'ajuster.

Malgré le développement actuel de toutes ces alternatives au titane dans le cadre de régénération osseuse assistées numériquement et guidées par la prothèse, le titane semble rester actuellement le matériau de choix avec le plus grand recul clinique.

b. Epaisseur de la grille

La stabilité du biomatériau et le maintien de l'espace sous la grille sont nécessaires pour le bon déroulement de la régénération osseuse (55,56). La grille doit donc avoir une certaine rigidité pour assurer ceci. L'épaisseur de la cage détermine ses propriétés mécaniques. La grille doit être suffisamment rigide et donc épaisse pour garantir la stabilité du biomatériau à l'intérieur. Les micromouvements du biomatériau au sein de la grille empêchent la formation osseuse et conduisent à la formation de tissu fibreux (57).
Parallèlement à cela, on observe une diminution des dégâts sur les tissus mous avec des grilles plus fines et souples(58). L'augmentation de l'épaisseur de la grille conduit à une augmentation des tensions appliquées sur le lambeau, augmentant ainsi la probabilité qu'une exposition de la grille survienne. Un juste équilibre doit ainsi être trouvé pour maximiser les gains.
Rakhmania et al. comparent en 2014(55) différentes épaisseurs de grille sur rats allant de 20 µm d'épaisseur à 100 µm. Les meilleurs résultats en termes de volume osseux obtenu ont été retrouvés dans le groupe avec la membrane la plus épaisse.
Cette étude s'intéresse à des grilles en titane souples, destinées à être façonnées en per opératoire. Dans le cadre des grilles en titanes personnalisées, aucun ajustement n'est nécessaire. Ceci permet ainsi d'utiliser des grilles plus épaisses et rigides(9), nécessaires pour réhabiliter des défauts larges et verticaux. De plus, les sites utilisés dans cette étude sont en forme de cratère sans aucune dimension verticale, la comparaison entre les épaisseurs étudiées et celles des grilles en titane numériques est donc difficilement faisable.
Li et al. (28) ont réalisé une étude sur des grilles en titane personnalisées préformés sur modèle avant l'opération. Deux membranes d'épaisseur de 0,2 mm avec des pores fins et de 0,3 mm avec des pores larges ont été utilisés. Ils ont observé une différence sur le taux d'exposition qu'ils attribuent à la taille des pores en faveur des membranes à large perforation et plus grosse épaisseur, sans tirer de conclusion sur l'épaisseur.

Il est compliqué, au vu de la littérature d'évaluer l'épaisseur idéale pour une grille en titane conçue et produite par CFAO. Le nombre d'étude sur le sujet est très faible et ne concerne jamais des grilles en titane personnalisées imprimés en 3D. L'analyse des articles sur le sujet permet d'observer qu'elles ont généralement une épaisseur comprise entre 0,1mm et 0,5-0,6mm(7,11,29,35), mais le choix de ces épaisseurs n'est jamais expliqué et justifié.

c. Tailles des perforations de la grille

La prédictibilité et la réussite de la régénération osseuse guidée va être grandement dépendante de l'angiogenèse(56). Les vaisseaux sanguins envahissant les greffons en provenance du périoste recouvrant la membrane jouent un rôle capital dans la bonne vascularisation de ce greffon. Cela permet l'arrivée de cellules ostéoblastiques amenant à un remodelage osseux au niveau du site greffé et aboutissant à la fin à un os néoformé(30). La grille en titane doit ainsi être poreuse afin de permettre le développement d'une vascularisation pouvant atteindre la zone greffée à partir de la muqueuse couvrant la grille.

Gutta et al.(57) ont comparé, en 2009, sur des chiens, des grilles en titane de porosité différentes de l'ordre du millimètre avec des épaisseur et des propriétés mécaniques plus similaire à ce qu'on trouve sur les grilles en titane numériques. Deux diamètres de perforations ont été testés : macroporeuses (1,2mm de diamètre) et microporeuses (0,6mm). Ils ont observé une croissance osseuse supérieure et un envahissement par les tissus mous inférieur dans le groupe macroporeux, ces deux résultats étaient non statistiquement significatifs. Li et al (28) ont comparé deux tailles de pores différentes sur des grilles en titane préformé sur modèle en préopératoire et ont observé moins d'exposition avec des larges pores (2 contre 0), sur un nombre total de sites limités (21 sites) et sans faire d'analyse statistique supplémentaire sur le sujet. Il est donc difficile d'extrapoler ces résultats.

Pour permettre cette vascularisation du greffon, les orifices au niveau de la grille doivent avoir une taille minimale. Rakhmatia et al(55) décrivent en 2014 une taille de 40 µm comme nécessaire pour permettre le passage de vaisseaux sanguins. Akimoto et al. en 2022 ont prouvé qu'une membrane en titane avec des perforations de 20 µm de diamètre distancées de 50 µm (58) permettent de réaliser des régénérations osseuse guidées sur l'homme.

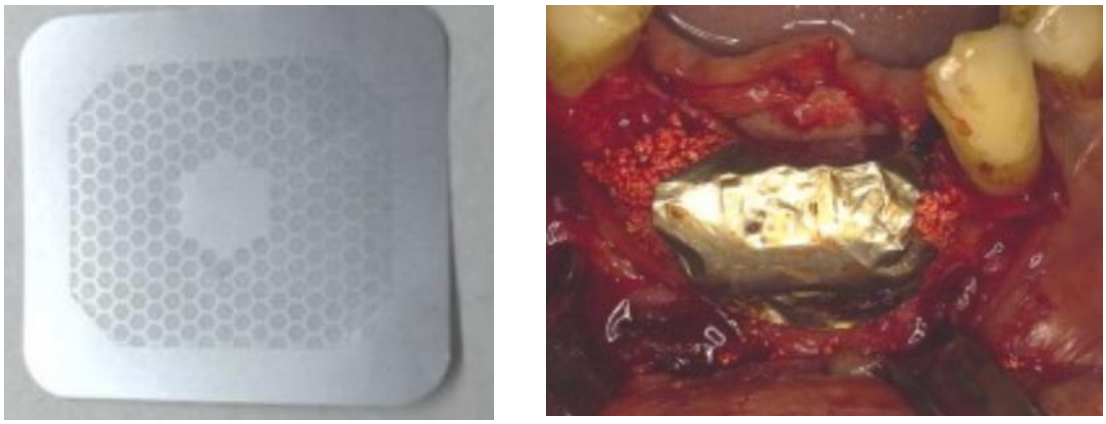

<u>Figure 40</u> Grille en titane microporeuse sur table et après mise en place

Une étude de Senoo et al (30) en 2022 compare sur modèle animal ces membranes microporeuses pour des régénérations osseuses verticales à des membranes macroporeuses (1-1,5mm de diamètre). Ils ont observé un plus grand gain osseux à l'aide des membranes en titanes microporeuses par rapport aux macroporeuses. La taille des pores réduite permet la vascularisation du greffon via des vaisseaux sanguins plus fin, mais en quantité suffisante(30). L'envahissement par du tissu conjonctif a été considérablement plus faible sur ce type de membranes, expliquant la différence de gain osseux entre les deux méthodes. De plus, ces envahissements peuvent amener à rendre plus complexe la dépose de la grille (59). Réduire la taille des pores et limiter ainsi la croissance des tissus mous pourrait donc également aider au retrait de la cage.

Une taille de 20 µm semble ainsi être suffisant pour permettre une angiogenèse et un gain osseux optimal. Cependant, Akimoto et al. (58) recommandent une période de cicatrisation augmentée avec ces membranes microporeuses. Rakhmania et al(60) ont obtenu des résultats similaires en comparant des membranes en titane avec des perforations de 50 µm à des grilles avec 1,7 mm de diamètre de perforation. Le volume osseux gagné était plus important dans le groupe microperforé avec moins d'envahissement des tissus mous.

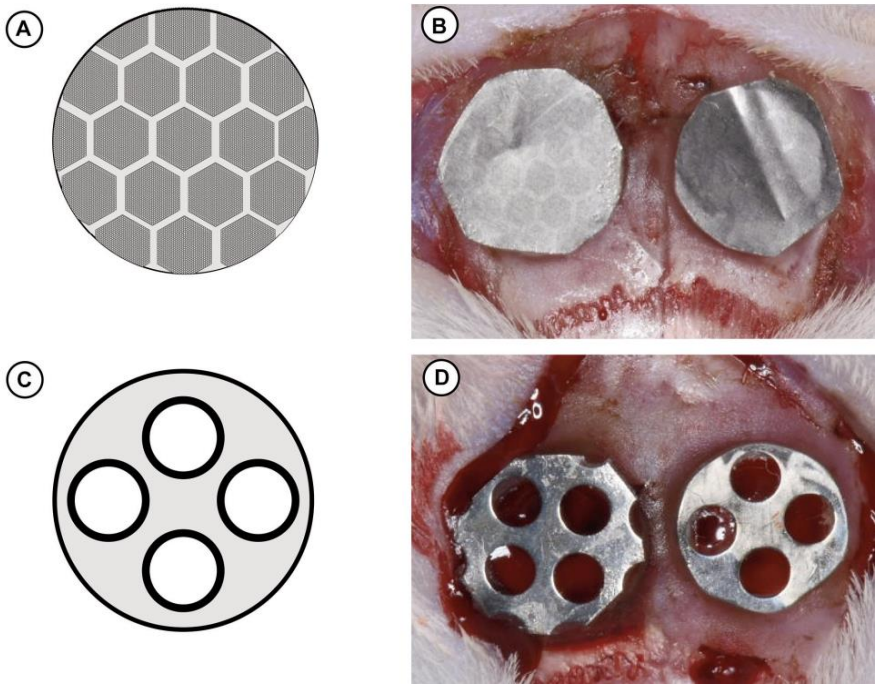

<u>Figure 4132</u> Comparaison des régénérations osseuses guidées avec membranes en titane microperforées et macroperforées(30)

Dans les études citées précédemment, les membranes microporeuses sont réalisées à l'aide d'une membrane en titane lisse perforée via un laser (61) et non par DMLS comme les grilles en titane numériques. La précision du système par DMLS est de l'ordre de 20 à 25 µm(62) et est donc compatible avec la réalisation de perforation de cet ordre de grandeur.

Ces études tendent à montrer qu'une taille de pores réduite de l'ordre de cinquante microns et une bonne répartition de ces derniers seraient optimales pour un gain osseux maximal lors d'une ROG avec une grille en titane. La stabilité du matériau et le bon maintien du volume sous la membrane sont également des facteurs capitaux pour le bon déroulement de la régénération osseuse (55,56). L'épaisseur et la rigidité des grilles micro et macroporeuse n'étant pas les mêmes dans ces études, les résultats ne sont pas extrapolables directement à une greffe en situation réelle, surtout dans le cadre de réhabilitation de défauts larges horizontaux ou verticaux comme c'est souvent le cas lors de l'utilisation de grilles en titane numériques. Ces membranes ne permettent pas un bon maintien de l'espace et une stabilité du greffon dans le temps. Les qualités mécaniques de la grille doivent rester présentes, sinon on perd l'intérêt primaire de la grille en titane. L'équilibre doit être trouvé pour garantir ces propriétés, entre une taille suffisamment élevée pour permettre le développement de vaisseaux sanguins au travers de la grille et

suffisamment limitée pour assurer la rigidité de la cage et réduire l'envahissement par les tissus mous du greffon .

Aucune donnée n'indique clairement une taille de pore optimale dans le cadre des ROGs avec grilles en titane d'un point de vue général. La tendance des études les plus récentes sur animaux amène à penser que des perforations de taille réduite, empêchant l'envahissement par les tissus mous, et en plus grand nombre seraient préférables à de larges pores moins nombreux.

Pour tenter de concilier les avantages des différentes tailles de pores, les fabricants tentent depuis peu de varier les tailles et le nombre de perforations au sein même d'une même grille. Ceci va se traduire par des pores plus fins ou absents sur la partie la plus apicale de la grille et par des pores plus larges au niveau du sommet. ReOss a créé un modèle Protect avec des pores plus fins au niveau des limites de la grilles. Biotech, eux, ne perforent pas la grille au niveau des limites. Ceux deux idées ont pour objectifs de limiter l'ostéointégration de la grille pour en faciliter le retrait.



<u>Figure 42</u> Your3Dcage (Biotech) (a) et Yxoss CBR Protect (ReOss) (b)

d. Rugosité et traitement de surface de la grille

La topographie de surface et donc le traitement de surface du titane va directement influencer ses propriétés biologiques (63). Deux paramètres sont importants concernant la géographie de surface de la grille en titane numérique : la grille doit induire une bonne prolifération et différenciation des fibroblastes afin d'obtenir une étanchéité biologique garantissant la protection du site greffé(64), limitant la pénétration bactérienne. Elle doit limiter également l'activité ostéoblastique pour empêcher l'ostéointégration de la grille et faciliter un maximum sa désinsertion(64). A l'interface entre la grille en titane et le greffon va se former une couche de tissu mésenchymateux nommé pseudo-périoste. Ce tissu va

empêcher l'ostéointégration de la grille (64). En plus de cela, la rugosité de surface va influencer l'adhérence et la prolifération des bactéries au niveau de la grille(64). Ce paramètre est particulièrement important concernant les grilles en titane utilisées lors de régénérations osseuses guidées car les expositions sont une complication fréquente(12).

Cruz et al (64) en 2022 ont observé que le titane obtenu par DMLS a une surface très rugueuse. La persistance des billes après fusion augmente de manière importante la rugosité conduisant à une favorisation de la prolifération bactérienne. Cette rugosité importante est aussi associée à une meilleure différenciation des ostéoblastes facilitant l'ostéointégration (65). C'est un avantage concernant les implants mais au contraire plutôt un inconvénient sur les grilles en titane pour régénération osseuse guidée, car cela complique grandement le retrait de la grille. Un traitement de surface est donc à réaliser pour réduire cette rugosité.

Différents processus de traitement de surface existent pour faire varier cette topographie de surface. Les deux techniques les plus documentées sont le sablage à l'alumine (Al3O2) et le polissage au plasma.
Sur des grilles en titane pur conçues par fusion laser sélective (SLM), un processus de fabrication très proche du DMLS, Wang et al (5) ont comparé la surface obtenu directement après impression, après traitement thermiquement et après polissage au plasma . Ils ont observé une diminution importante de la rugosité dans les deux groupes. Le traitement thermique (1h30 à 500°) permettrait de faire refondre les particules à la surface et augmenterait également les propriétés mécaniques du titane. Le polissage au plasma éliminant les poudres résiduelles.

Le polissage au plasma consiste à immerger une pièce en métal oxydable dans un bain d'électrolyte. Dans les bonnes conditions de pression et de température, une mise en place d'une tension électrique entre la pièce en titane (anode) et la cathode va former une membrane en plasma à la surface de la pièce en titane. La réaction entre ce plasma et le titane amène à une dissolution du métal et va permettre un polissage de la pièce(66).

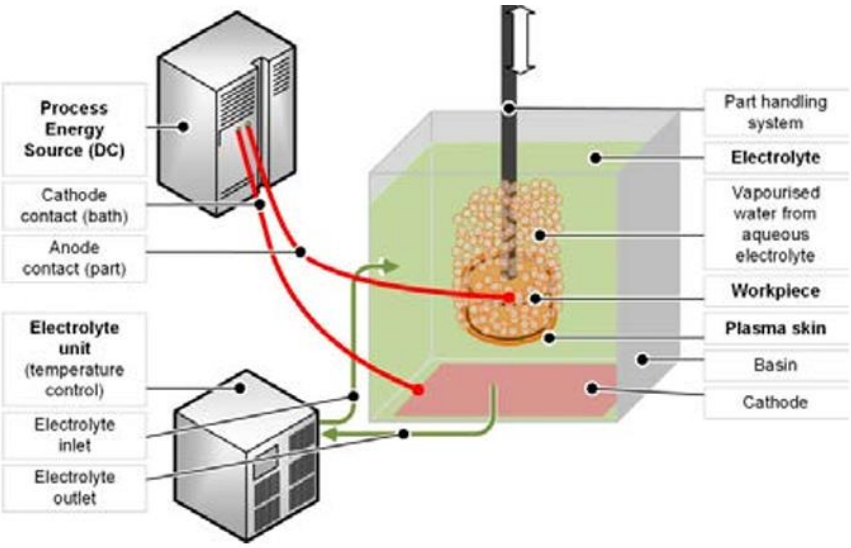

Figure 43 Illustration de l'installation à réaliser pour procéder à un polissage au plasma



Figure 44 Avant (a) et après (b) polissage au plasma d'une pièce en Chrome-nickel

Concernant l'alliage de titane Ti6Al4V également utilisé pour des grilles en titane numériques commercialisées, Lin et al. (67) recommandent également un traitement thermique après l'usinage. Ils ont observé qu'après un polissage au plasma, la rugosité de surface diminuait grandement, enlevant les couches oxydées et les particules non fondues correctement, comme observé par Wang et al. sur le titane pur.

Les fabricants des grilles en titan personnalisées ne dévoilent pas exactement leurs processus de fabrications et leurs méthodes de polissage. Cruz et al. (68) ont comparé en 2020 trois grilles en titanes CFAO commercialisées en Europe : Mesh4U (BoneEasy), Yxoss CBR (ReOss) et 3D - MESH (BTK).



<u>Figure 45</u> Vision en microscopie électronique à balayage des surfaces de (a) Mesh4U (BoneEasy), (b) Yxoss CBR (ReOss) et (c) 3D‑MESH (BTK)

En analysant leurs compositions et leurs états de surface, ils en ont déduit les méthodes de polissage : électro polissage (proche du polissage au plasma) pour Mesh4U et 3D-MESH et sablage à l'alumine pour Yxoss CBR. Ils ont observé une rugosité beaucoup plus importante dans la grille Yxoss CBR ainsi que la présence d'impuretés (résidus d'alumine) . En 2022, ils ont comparé la prolifération cellulaire et l'adhésion bactérienne à des grilles en titanes Mesh4U (les plus lisses) en fonction de différents traitements de surface : grille telle que fournie par le fabriquant, polie, sablée avec différentes tailles de particules et enfin du titane obtenu après DMLS(64). Le sablage à l'alumine avec des particules de 212 à 300 µm semblerait offrir un compromis optimal avec une rugosité suffisante pour la formation d'un pseudo périoste, limitant l'ostéointégration et suffisamment faible pour éviter prolifération des bactéries(64). Des dépôts d'alumine à la surface du titane à la suite du sablage modifieraient la mouillabilité de surface du titane limitant la colonisation bactérienne(64). Ces impuretés peuvent également avoir des effets nocifs, tel qu'une modification de la résistance à la corrosion du matériau pouvant amener à une modification des propriétés mécaniques (68).



<u>Figure 46</u> Vision par microscope électronique à balayage des différentes surfaces en titanes : livrée (Mech), polie (Smooth), Sablé à l'allume de différents diamètres (Al2,Al6,Al9) et après DMLS (Sinter) *(64)*

Il est difficile de tirer des conclusions sur le traitement idéal à réaliser étant donné que cette étude compare différents traitements de surface appliqués à la grille livrée par BoneEasy, alors même que celle-ci a déjà subi un traitement de surface supposé être un électro polissage, mais qu'on ne connait pas précisément. Un électro polissage, permettant nettoyer les billes de métal non parfaitement fusionnées, suivi d'un sablage à l'alumine de 200 à 300 µm offrirait cependant une géographie de surface suffisamment lisse pour limiter l'adhésion des bactéries et l'ostéointégration et suffisamment rugueuse pour permettre la formation d'un pseudo-périoste et ainsi garantir l'étanchéité biologique de la ROG.
Des études comparant in vitro et en conditions réelles des grilles en titane fabriquées par fusion au laser avec différents traitements de surfaces explicités sont encore nécessaires pour préciser un protocole optimal.

e. Modélisation du volume à reconstruire

Comme décrit plutôt lors de la présentation du protocole, la grille est modélisée en fonction du positionnement idéal de l'implant. Dès lors, la crète est modélisée de sorte à que l'implant soit entouré du volume osseux nécessaire à sa bonne survie dans le temps. L'objectif est de « Réduire le volume pour l'augmenter »(11). En n'augmentant que du nécessaire, les risques d'échecs et de complications diminuent grandement(11).

Lorsque la modélisation de la crète alvéolaire finale souhaitée est faite, il est nécessaire de prendre en compte la résorption qui se produira après la ROG lors de l'utilisation de matériaux d'origine xénogénique. Le matériau de comblement sera petit à petit remplacé par de l'os néoformé. Le volume cerclé par la grille et comblé par le biomatériau ne sera pas celui de la crète finale visible lors de la dépose de la grille.

Dans l'étude de Rakhmatia et al de 2014 , la résorption observée entre la fin de la première étape chirurgicale (ROG) et la deuxième étape chirurgicale (pose de l'implant), soit 6 mois après, dans la largeur de l'os alvéolaire est d'environ 0,70 mm (0,69-0,73 mm) .Concernant la partie vestibulaire uniquement, on observe une résorption horizontale moyenne d'environ 0,3 mm et une résorption verticale de 0,35 mm en moyenne. La résorption après implantation dans le tissu osseux cicatrisé est de 0,5 mm (55).
En prenant en compte tous ces critères, certains protocoles recommandent de modéliser ainsi la crète finale souhaitée augmentée de 0,5 à 1 mm. Une fois la résorption post ROG de 0,5 mm passée, le volume initial nécessaire est toujours présent. Ceci est l'option décrite dans le protocole de réalisation des générations osseuses avec les grilles en titane numériques Yxoss CBR (ReOss) par exemple qui préconise l'utilisation de biomatériau d'origine xénogénique (BioOss, Geisslich)

Cependant, certains auteurs décrivent qu'une augmentation trop excessive, en dehors du couloir osseux afin de surcompenser la future résorption post-chirurgical semble être inutile à cause de la pression des tissus mous qui augmentera cette dernière (29). On rencontrera ainsi des difficultés à suturer sans traction le lambeau sans avoir de réel gain osseux.

Pour éviter de réaliser une augmentation osseuse initiale trop importante et ainsi réduire les cas d'expositions, le protocole Your3DCage (Biotech) ne compense pas la résorption osseuse post chirurgicale. Lors de la dépose de la grille, le volume osseux en vestibulaire

doit être stabilisé afin que tous les critères soient réunis en termes de volume osseux autour de l'implant. En conséquence une seconde ROG est réalisée, cette fois-ci à l'aide d'une membrane résorbable en collagène et de l'os xénogène lors de l'implantation. Cette technique décrite par De Stavola et Tunkel(15) permet d'obtenir le volume osseux vestibulaire pour garantir le succès de l'implant (voir fig 33).

f. Coût de la grille

La réalisation de régénérations osseuses guidées avec grille en titane numérique a un coût non négligeable. La grille en elle-même, comprenant la modélisation et la fabrication de cette dernière va de 495€ à 720€ en fonction de la taille pour les grilles Your3Dcage (Biotech). A cela se rajoute les autres coûts de la ROG comme le substitut osseux et la membrane résorbable. Ce coût est à mettre en parallèle avec le gain de temps opératoire.

C. Le protocole chirurgical

a. Le tracé d'incision

Selon Sagheb et al (27), le nombre d'exposition de grilles est plus faible lors de l'utilisation de technique en poncho en comparaison des lambeaux avec incisions crestale, bien que ce résultat soit non significatif statistiquement.
Il n'existe pour l'instant pas de preuve de l'efficacité supérieure d'un tracé d'incision par rapport à un autre. L'essentiel est de pouvoir, peu importe la technique, suturer le lambeau sans tension afin d'éviter des nécroses de la muqueuse du lambeau et ainsi d'éviter les expositions de grilles(12,36).

b. Implantation simultanée

La pose de l'implant simultanée à la régénération osseuse guidée en général est déjà bien décrite (69). Plusieurs études décrivent des implantations simultanées à des régénérations osseuses guidées avec grilles en titane façonnées en per opératoire (70–72). Les cas sont variés mais concernent majoritairement des édentements unitaires ou des défauts modérés et horizontaux. Les rares échecs sont dus au retrait prématuré de la grille à la suite d'une exposition. Les autres greffes atteignent entre 83 à 100% du volume osseux espéré. Une autre étude (72) sur la mise en place de grille en titane (non numérique) avec pose d'implant

simultanée obtient de bons résultats. L'objectif de gain est uniquement horizontal, non vertical. Lors du second rendez-vous à 4 mois la dépose des grilles est effectuée et les empreintes pour la confection des prothèses peuvent être réalisées. L'étude présente 3 cas sur 24 d'exposition, dont 2 avec perte d'une partie du greffon, 1 cas sur 24 est associé à un échec implantaire.

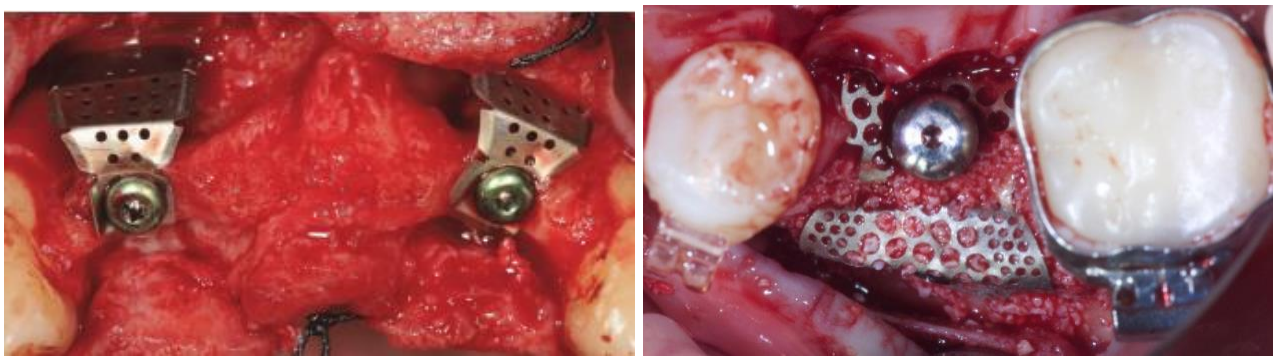

Figure 47 Implantation simultanée à la pose de la grille en titane*(72)* **et** *(71)*

Une revue systématique de 2013 concluait que les implants placés simultanément aux ROG avec grilles en titane avait des taux de survie similaire à ceux placés dans de l'os natif (73). Aceves-Argemi et al (26) dans leur revue systématique ont noté un taux d'exposition des grilles de 14% en cas de pose simultanée contre 30% en pose retardée. Cette donnée est à mettre en perspective avec le fait que les poses simultanées vont se faire préférentiellement dans les cas de défauts plus modestes, donc de risques d'exposition plus faible.

Ces études, bien que ne concernant pas les grilles en titane numériques restent intéressantes car elles permettent de voir qu'il est possible de réaliser une pose immédiate des implants lorsque les défauts ne sont pas trop sévères. Les échecs sont rares et causés par une exposition de la grille. Ces derniers pourraient d'autant plus rares si la grille était conçue numériquement et qu'elle respectait l'anatomie osseuse du patient.
Un seul article dans la littérature de Li et al(2) décrit des procédures d'implantations simultanées à la pose de grilles en titanes préformées manuellement sur un modèle. Ils émettent la possibilité de réaliser ou non une implantation immédiate en fonction de la sévérité du défaut osseux. Dans les cas de résorptions importantes où l'augmentation osseuse nécessaire est trop importante (dépassant plus de la moitié de la longueur de l'implant sur un ou les deux côtés de l'implants), la pose différée de l'implant est préférable. Les auteurs argumentent en ce sens en disant que la stabilité primaire serait trop faible en cas d'implantation simultanée lors de défaut trop important. Cet article est malgré tout

qu'une série de cas, aucune démonstration ou étude n'est citée en source de cette règle avancée.

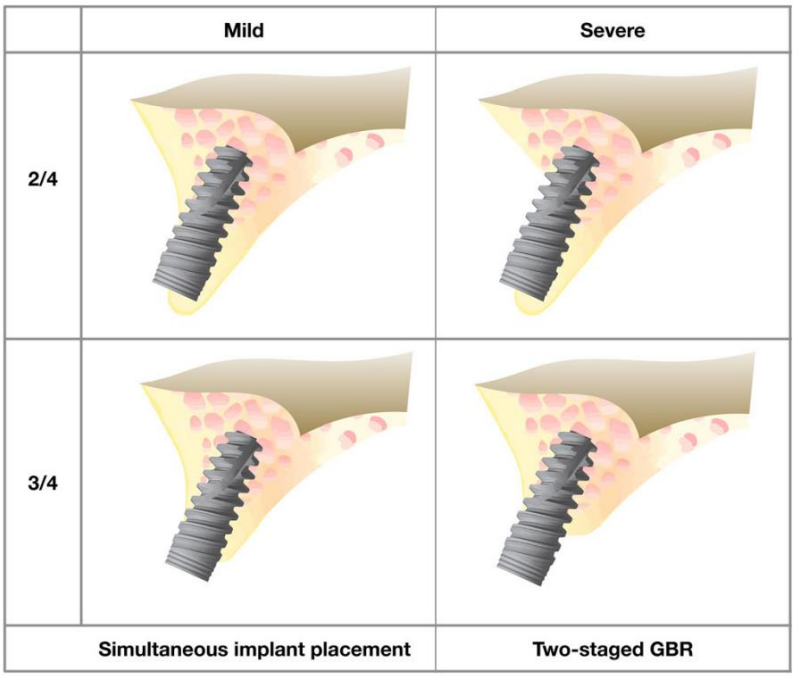

<u>Figure 48</u> Possibilité de réaliser une implantation immédiate en fonction de la classification de Terheyden (2)

L'implantation simultanée aux régénérations osseuses avec grille en titane numérique est donc une technique qui pourrait trouver des indications lorsque les gains nécessaires restent modérés et principalement horizontaux. Cela serait tout particulièrement intéressant dans les régions non esthétiques, diminuant considérablement le temps entre le début de traitement et la pose de la prothèse finale. La prothèse définitive pourrait commencer à être réalisée 4 mois seulement après le début de la procédure contre 8 à 12 classiquement. Dans les secteurs esthétiques un protocole en 2 temps est toujours justifié par la réalisation de la ROG pendant l'implantation pour augmenter le volume vestibulaire

c. Mise en place d'une membrane résorbable

Pour limiter le taux d'exposition et l'envahissement tissulaire à travers les pores de la grille se pose la question de mettre en place une membrane résorbable par-dessus la grille, cet ajout est recommandé dans certains protocoles de fabricants (Yxoss CBR, ReOss par exemple).

Différentes études ont été réalisées sur animaux. Une étude sur lapins de Nouvelle Zélande trouve une différence significative entre les ROG avec grilles en titane couvertes par une membrane résorbable en collagène réticulée de type 1 par rapport à la grille en titane seule (74). Aucune différence statistiquement significative n'a été observée in vitro sur des greffes sur fémur de lapin (75) ainsi que sur os alvéolaire de chien (76,77) concernant l'utilisation d'une membrane en collagène résorbable recouvrant la grille en terme de cicatrisation des tissus mous et de gain osseux.
Une méta analyse de Gu et al de 2022 (37) et deux essais cliniques de Cucchi et al. de 2021 et 2024 (8,78) n'observent pas de différences statistiquement entre les grilles recouvertes d'une membrane résorbable et celles non recouvertes en terme de taux d'exposition ou de gain osseux.

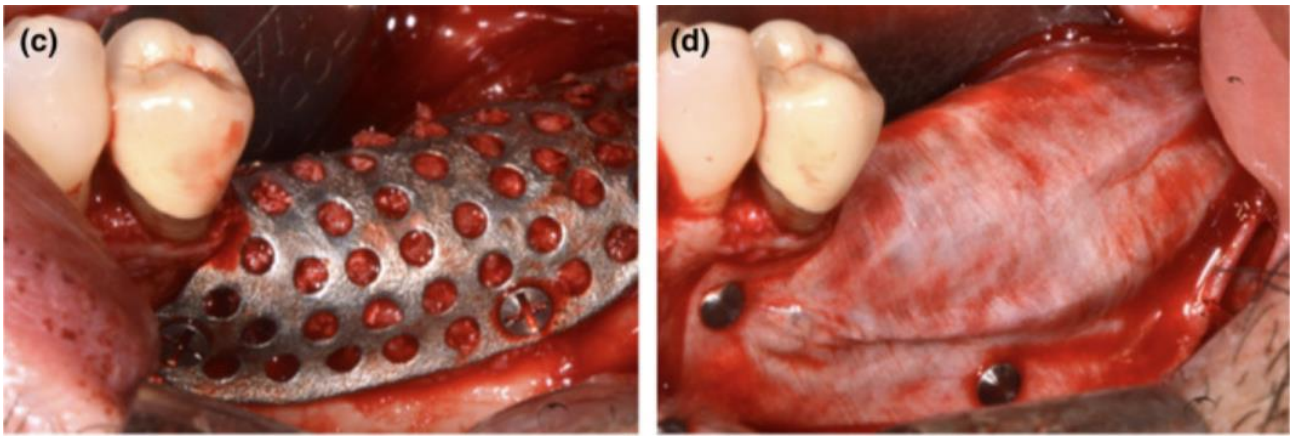

Figure 49 Grille en titane seule (c) ou recouverte d'une membrane résorbable (d) (78)

Pour l'instant, la littérature n'apporte pas de preuve de la supériorité de l'association grille en titane personnalisée/membrane résorbable par rapport à la grille seule. Le plus, le rajout d'une membrane en collagène augmente le coût et le temps opératoire. Il n'est donc pas recommandable en l'état des connaissances actuelles, de rajouter systématiquement une membrane résorbable sur la grille en titane numérique. Plus d'études sur le sujet sont nécessaires dans l'avenir pour connaitre réellement l'apport de la membrane résorbable par-dessus la grille en titane personnalisée.

d. Utilisation de fibrine riche en plaquette (PRF)

La fibrine riche en plaquette (PRF) est un biomatériau conçu à partir du sang du patient. Le sang est prélevé puis centrifugé, permettant de séparer ses composants. On ne garde ensuite qu'une partie riche en fibrine et en facteur de croissance(79). Différents auteurs recommandent l'utilisation du PRF pour couvrir les grilles dans l'objectif de limiter les risques de fenestration des grilles.

Torres et al. (80) ont réalisé en 2010 une étude analysant l'intérêt de membranes obtenues avec de la fibrine riche en plaquette (PRF) pour couvrir les grilles en titane traditionnelles. La membrane est positionnée sur la grille, des incisions périostés sur ensuite réalisées au niveau des lambeaux et ce dernier est ensuite suturé par-dessus le tout. Ils ont observé une diminution du nombre d'exposition dans le groupe traité avec des membranes en PRF par rapport au groupe contrôle suturer sans.

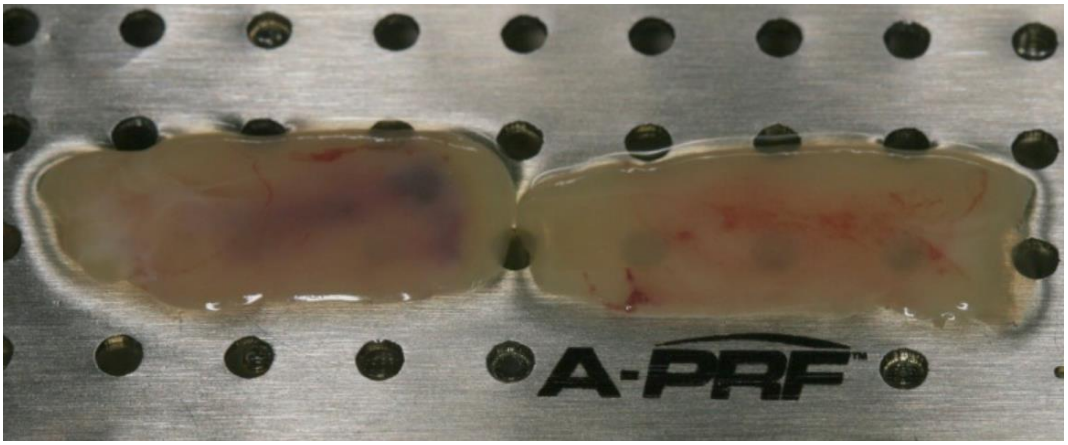

<u>Figure 5034</u> Membrane pressée fabriquée à base de fibrine riche en plaquette (12)

e. Choix du matériau

Différents types de matériaux sont à notre disposition dans le cadre des régénérations osseuses guidées. Ceux-ci peuvent être utilisés seuls ou en combinaisons. Il est donc important de savoir quel matériau de greffe utiliser idéalement avec les grilles en titane modélisées.

- Autogène : L'os est prélevé directement sur le patient puis réduit en particules. Ces particules sont ensuite mélangées à du sérum physiologique ou du sang du patient puis est mis en place(81). Les sites de prélèvement sont variés. Dans le cadre de

ROGs, les sites de prélèvements privilégiés sont rétro-molaires ou rétro tubérositaires.

- Allogène : Le matériau est d'origine humaine également mais ne provient pas du donneur. L'os est obtenu grâce à des donneurs lors de chirurgie orthopédique. Il est ensuite traité de sorte à le rendre biocompatible et à empêcher la transmission de pathogène (81).
- Xénogène : Le matériau est d'origine non humaine, bovine ou porcine en général. Ils sont également traités pour les rendre biocompatible et limiter le risque de transmission de pathogène (81).
- Synthétique : Ils sont généralement des polymères, des silicates ou des phosphates tricalciques servant de matrice et ayant des propriétés ostéoconductrices (81).

Les trois derniers types de matériaux ont l'avantage d'être disponible en quantité illimitée et ne nécessitent pas de seconds sites d'intervention.

La plupart des études et séries de cas trouvés dans la littérature dans le cadre des régénérations osseuses guidées utilisent un mélange 50/50 d'os autogène et d'os d'origine bovine, le tout préalablement imbibé de sang du patient (8).
Une revue systématique de 2014 (82) compare dans le cadre de greffe utilisant une grille en titane les mélanges 100% d'os bovin, 50/50 autogène et bovin, 70/30 autogène et bovin, et autogène seul. L'étude conclue à une supériorité des régénérations osseuses guidées utilisant uniquement de l'os autogène. Le volume osseux gagné serait supérieur horizontalement et verticalement, la résorption post greffe serait plus faible et le taux exposition des grilles serait lui aussi plus faible. Ils n'ont pas observé de différences statistiquement significatives entre les mélanges 50/50 et 70/30 et 100% bovin verticalement. Dans les mesures horizontales, ils ont cependant observé une supériorité du mélange 70/30 autologue et bovin par rapport aux autres mélanges comprenant de l'os bovin.

Une autre revue systématique de 2016 (42) comparant l'utilisation de matériau de greffe particulaire autogène, allogène, xénogène et synthétique conclut à une supériorité significative des tous les autres mélanges comparés aux matériaux synthétiques. Elle observe une supériorité non significative des matériaux autogènes par rapport aux autres. Zampara et al en 2022 observe une infériorité claire des matériaux xénogènes par rapport aux autres en terme de volume osseux obtenu et de temps de cicatrisation(83).

Différents auteurs décrivent également l'utilisation de « sticky bone » dans le cadre de régénérations osseuses guidées avec grilles en titane numériques (9,84). Ils utilisent un mélange d'os xénogène et de PRF comme matériau de greffe pour remplir la grille. La consistance collante facilité la technique lors de l'intervention chirurgicale et permet une

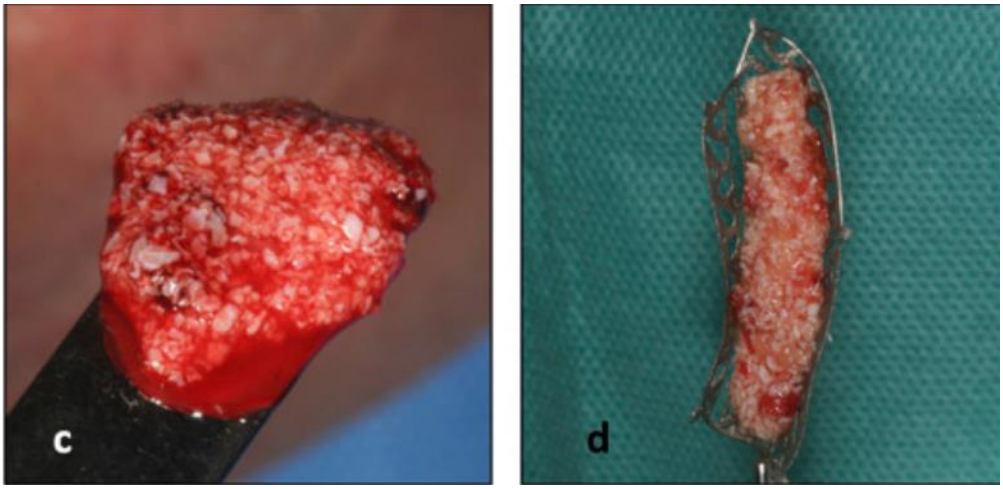

<u>Figure 51</u> Mise en place de "sticky bone" dans la grille

application précise du biomatériau à l'intérieur du maillage en titane(9). Les auteurs ont obtenu des résultats concluants, cependant aucune comparaison avec un autre matériau n'a été effectué lors de ces études. L'utilisation de sticky bone est prometteuse dans le cadre des grilles en titane modélisées mais nécessite encore bien des études pour préciser son intérêt clinique par rapport aux autres matériaux de comblement.

La littérature tend globalement vers une supériorité de l'utilisation d'os autogène pure par rapport aux autres afin de maximiser les gains et de limiter les résorptions, rendant la régénération osseuse plus reproductible et prédictible(42,82). Les limites de l'utilisation unique d'os autogène sont surtout sa disponibilité limitée. Dans les cas où une quantité d'os autologue suffisante n'est pas prélevable, les mélanges 70/30 et 50/50 d'os autogène et xénogène est une très bonne alternative permettant d'obtenir des résultats satisfaisants (82).

f. Perforations de la corticale

Gutta et al. lors d'un essai randomisé n'ont pas trouvé pas de différences significatives entre les groupes avec perforations de la corticale et sans.(57) C'est cependant quelque chose qui est très largement décrit dans la littérature dans le cadre de ROG et recommandée dans les protocoles d'utilisation des grilles en titane numériques.

g. Fermeture du lambeau

Comme évoqué précédemment, il est capital de ne pas appliquer de tensions sur les berges lors des sutures pour limiter les expositions des grilles, les surinfections potentiels et l'échec de la greffe (2).

Différentes techniques sont proposées dans la littérature pour permettre d'appliquer le minimum de tension possible sur les berges.

i. Technique d'avancées du lambeau

Zazou et al (85) décrivent et comparent différentes technique permettant de diminuer les tensions sur le lambeau pendant les sutures lors d'incisions crestales.

Incisions horizontales au niveau du périoste (PRI) :

Figure 52 Incisions horizontales périostées *(85)*

Des incisions horizontales sont réalisées dans le périoste augmentant son élasticité et permettant de diminuer les tensions appliquées sur le lambeau lors de l'avancée de ce dernier. Cette technique est simple à réaliser mais peut être insuffisante et dans certains cas ces incisions peuvent entrainer un défaut de vascularisation au niveau du lambeau et potentiellement être à l'origine de l'exposition de la grille.

D’autres techniques ont ainsi été élaborées pour tenter de palier à ces défauts :

Incisions horizontales périostées modifiées (MPRI).

Figure 53 Incision horizontales modifiées *(85)*

Une incision en épaisseur partielle de 0,5 mm est réalisée à la base du lambeau vestibulaire. On applique ensuite une pression avec un instrument contondant sur la partie coronaire du lambeau le rendant plus laxe et étirable.

Lambeau lingual avancé coronairement : Technique du mollet

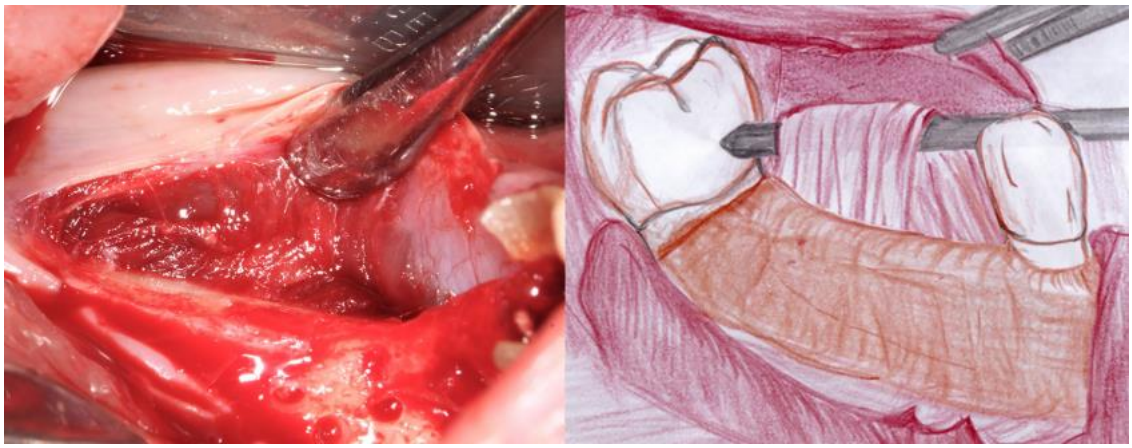

Figure 54 Technique du mollet *(85)*

On réalise une dissection de l’insertion du muscle mylohyoïdien dans la partie interne du lambeau lingual et utiliser un instrument contondant afin de détacher le muscle du lambeau.

Cela permet de libérer le lambeau de l'insertion du muscle, lui offrant plus de possibilité de déplacement. Cette technique peut être combinée à des incisions horizontales sur le lambeau vestibulaire si nécessaire.

Le lambeau lingual coronairement avancé est associé à un avancement du lambeau plus élevé, les scores de gonflement moyens les plus bas, la prévalence la plus basse d'exposition de grilles (85) (86) Il est de ce fait très intéressant dans le secteur mandibulaire postérieur, en particulier lorsque de grandes augmentations osseuses sont prévues.

Incision à double lambeau (DF)

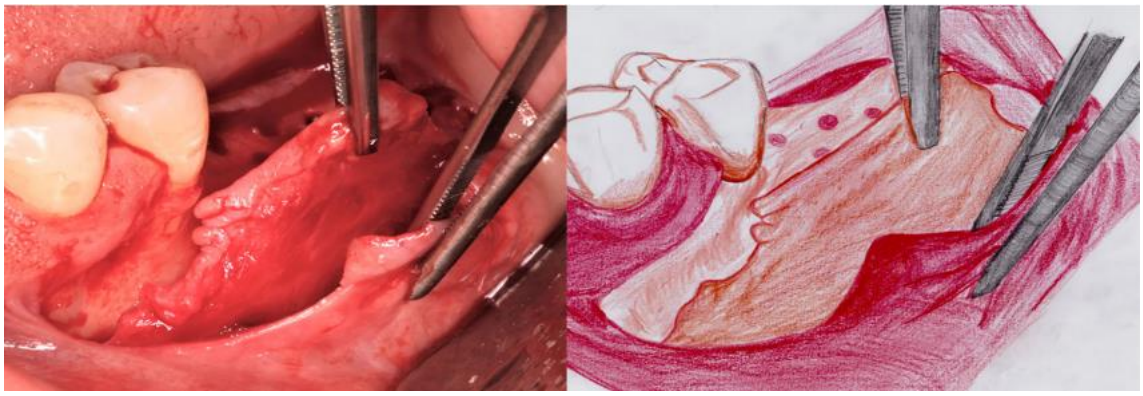

Figure 55 Incision à double lambeau *(85)*

On réalise une dissection du lambeau vestibulaire et 2 segments distincts : un muqueux et un autre constitué du périoste. Les deux lambeaux sont suturés séparément avec en interne le lambeau constitué du périoste recouvert par le lambeau muqueux.

ii. Utilisation d'une membrane en PTFE ou en latex stérile non reconverte

Hartmann et al. et Ghanaati et al. (9,12,47) décrivent tous les deux des protocoles prenant le parti de ne pas chercher à suturer les berges ensembles. Les grilles sont recouvertes de PRF, d'une membrane résorbable puis d'une membrane en PTFE chez Hartmann, sans rechercher à tracter abusivement le lambeau, diminuant pour eux les risques d'exposition. Ghanaati présente dans le cadre d'une série de 7 cas un protocole similaire. Il recouvre la grille d'une membrane en collagène dans lequel a été injecté du PRF. Cette membrane est ensuite recouverte d'une membrane en PRF pressée. Une membrane stérile en latex ou en PTFE est ensuite mise en place et suturé pour recouvrir le tout.



<u>Figure 56</u> Injection du PRF dans la membrane en collagène résorbable

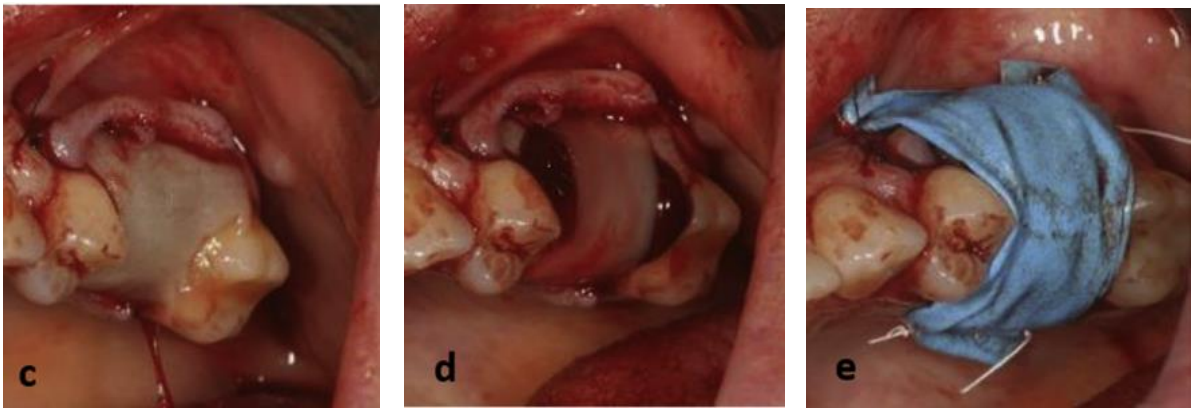

<u>Figure 57</u> c) Mise en place de la membrane enrichie en PRF d) Mise en place de la membrane en PRF pressée e) Mise en place d'une membrane en latex stérile

Les résultats de cette série de cas sont mitigés en terme d'exposition du treillis. Des cas d'exposition ont malgré tout eu lieu sans surinfection ou échec de la greffe. La cicatrisation muqueuse s'est faite non pas à l'extérieure de la cage mais à l'intérieur.

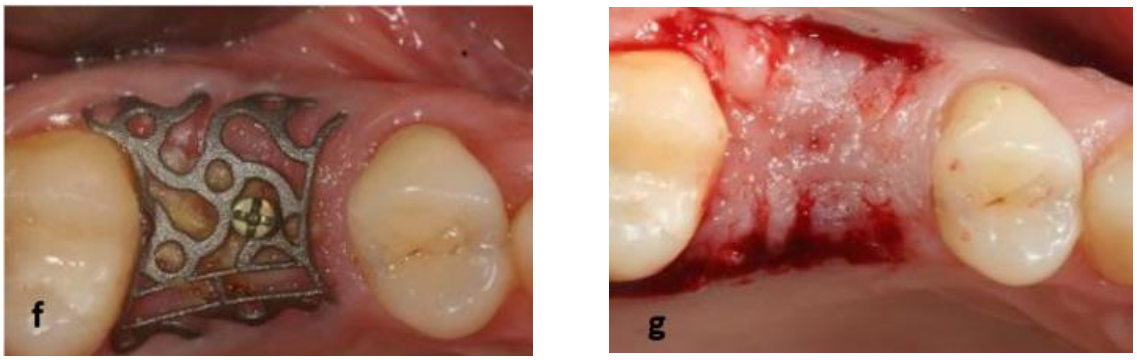

<u>Figure 58</u> Exposition de la grille (f) et situation après dépose (g)

Cette technique reste assez experimentale mais pourrait offir des avantages. Ce protocole ne nécessite pas de mobilier grandement le lambeau et donc réduit la profondeur à laquelle on décolle ce lambeau. Aucune incision périostée ou autre technique d'avancée du lambeau n'est nécessaire. Selon les auteurs, ceci limiterait donc potentiellement les douleurs post-opératoire et surtout l'affaissement du vestibule. De plus, lorsqu'on doit régénérer des défauts osseux très importants, comme secondaires à des chirurgie résectrices de tumeurs, le risque d'exposition est très important. Les auteurs estiment donc qu'un protocole permettant une cicatrisation muqueuse correcte, même en cas d'exposition du treillis, reste très intéressant pour aborder serainement des cas risqués.
Ces techniques sont encore peu décrites, plus d'études seraient nécessaires pour évaluer le réel intérêt de celles-ci par rapport à des fermetures sans tension du lambeau.

h. Prescription

Il n'existe pas de recommandation spécifique quant aux prescriptions pour la réalisation de régénération osseuse guidée avec grille en titane numérique.
Les recommandations de l'Afssaps concernant les antibiothérapies en chirurgie dentaire de 2011 recommandent une antibioprophylaxie sous forme de dose unique de 2 g d'amoxicilline une heure avant l'intervention dans le cas de toutes les greffes osseuses pré-implantaires pour la population générale et les patients immunodéprimés(87).

Tableau 5 : Recommandations de prescription d'une antibiothérapie prophylactique pour les actes chirurgicaux en implantologie

Actes bucco-dentaires invasifs	Patient		
	population générale	immunodéprimé	à haut risque d'endocardite infectieuse
Chirurgie préimplantaire :			
Élévation du plancher sinusien avec ou sans matériau de comblement	R	R*	acte contre-indiqué
Greffe osseuse en onlay	R_c	R*	acte contre-indiqué
Membrane de régénération osseuse ou matériau de comblement	R	R*	acte contre-indiqué
Chirurgie implantaire :			
Pose de l'implant	-	R*	acte contre-indiqué
Dégagement de l'implant	-	R*	acte contre-indiqué
Chirurgie des péri-implantites :			
Lambeau d'accès, comblement, greffe osseuse, membrane	-	R*	acte contre-indiqué

- : prescription non recommandée.
R : prescription recommandée.
En indice : grade de la recommandation. Si celui-ci n'est pas indiqué, comprendre « Accord professionnel ».
* Chez le patient immunodéprimé, le rapport entre bénéfice de l'intervention et risque infectieux devra être pris en compte.

Figure 59 Recommandations de l'Afssaps de 2011 sur les prescriptions d'antibiotiques en chirurgie dentaire

Différentes méta-analyses de 2022 et 2023 (88,89) recommandent elles aussi l'antibioprophylaxie en une dose avant l'intervention dans le cadre des régénérations osseuses guidées.
Concernant spécifiquement les grilles en titane numérique, Xie et al. (14) préconisent dans leur revue de la littérature, la poursuite de la prise de ces antibiotiques après la chirurgie et donc la mise en place d'une antibioprophylaxie prolongée.
Les molécules, les posologies, et les durées varient selon les auteurs, sans grande précision ou justification sur les raisons de ces prescriptions :

- Amoxicilline 1 g 2 fois par jours pendant 5 jours.(27)
- Amoxicilline 1 g ou Clindamycine 600mg 3 fois par jours pendant 7 jours(12)
- Amoxicilline + Acide clavulanique 1g/125mg
    - 3 fois par jours pendant 6 jours(7)
    - 2 fois par jours pendant 6 jours (3) + bain de bouche à la chlorhexidine
- Amoxicilline + dexaméthasone pendant 4 jours (28)

Les auteurs semblent s'accorder sur l'administration d' antibiotiques (amoxicilline) en antibioprophylaxie prolongée ainsi que des antiseptiques (chlorhexidine) (90,91) sur une durée d'une semaine environ, mais aucune recommandation claire n'existe.

i. Phase de cicatrisation

i. Temps de cicatrisation

Le délai de cicatrisation recommandé en cas de régénération osseuse guidée est d'environ 6 mois(56,92) La plupart des auteurs décrivent également un temps de cicatrisation d'environ 6 mois avant la dépose de la grille en titane numérique(12,27,29). Aceves-Argemi observent dans leurs méta analyse une durée de cicatrisation avant retrait du treillis de 6,5 mois(26). Jeng et al. (13) dans leur étude utilisant 100% d'os autologue déposent la grille au bout de 4 mois obtenant des résultats concluants. Lors des cas présentés dans notre étude, la grille était elle aussi déposée après 4 mois, car seul de l'os autologue était utilisé. De plus une deuxième ROG est réalisée après ces 4 mois, offrant un délai de cicatrisation globale de 8 mois.

ii. Prothèses provisoires

Les effets d'une prothèse amovible sur les grilles en titane numériques n'ont pas encore été décrits ou analysés dans la littérature. Dans le cadre des régénérations osseuses guidées traditionnelles, la présence d'une prothèse amovible risquerait de mobiliser le site greffé et ainsi n'empêcher la bonne cicatrisation de la greffe. Dans le cadre des grilles en titane numériques, ce risque de mobilisation de la cage est moindre étant donné son adaptation aux crètes et sa fixation (11) mais reste incertain. L'exposition de la grille est aussi une complication possible en cas de frottement de la prothèse sur la muqueuse. Malgré cela, une étude décrit une amélioration des chances de succès sur les ROG conventionnelles lors de mise en place de prothèses provisoires.

Lors de régénération osseuse guidée en antérieur, la réalisation d'une prothèse transitoire semble incontournable. Des précautions sont à prendre lors de la réalisation de ces prothèses dans le cadre des ROGs. Le rebasage des prothèses est impératif . Il faut retoucher l'intrados de la prothèse et rebaser avec une résine à prise retard molle est indispensable pour s'assurer qu'elle ne s'appuie pas excessivement sur la zone de greffe(30,84). L'appui de la prothèse doit au maximum se faire sur une zone non traitée pour limiter son impact.

Ainsi aucune conclusion claire ne peut être formulée quant à l'usage de prothèse amovible transitoire pendant la période de cicatrisation, cependant, si aucun impératif esthétique n'est présent, il semble plus prudent d'éviter d'utiliser une prothèse amovible pendant la période de cicatrisation.

Après la pose des implants, la mise en place immédiate de provisoires fixes va jouer un rôle important dans la cicatrisation(93) Dans des conditions osseuses idéales et chez des patients sans facteurs de risque (tabac, peu de gencive kératinisée), la mise en esthétique immédiate, sans contact occlusaux, permet un modelage des tissus mous plus précoce avec des résultats similaires sur le long terme aux mises en charges différées (93,94). La mise en place de provisoires dans les secteurs esthétiques semble donc tout à fait envisageable, pouvant même guider la cicatrisation des tissus mous et permettre une amélioration de l'esthétique finale(95). Aucune étude n'existe cependant actuellement se focalisant sur la mise en charge ou en esthétique immédiate après régénération osseuse guidée. Plus d'études sur le sujet sont donc nécessaires concernant les augmentations osseuses avec grilles en titane modélisées. En suivant le protocole décrit ici, cependant, la mise en charge immédiate des implants n'est pas envisageable car la ROG associé à

l'implantation nécessite l'enfouissement des implants. La mise en place des provisoires n'est faite que lors du dégagement des implants.

j. Gestion des tissus mous

La gestion des tissus mous est capitale pour la pérennité du traitement. L'hygiène stricte autour des implants détermine la pérennité dans le temps de ce dernier(18).
Après l'augmentation osseuse, la taille du vestibule et l'épaisseur de tissu kératinisé peuvent se voir être très insuffisants (voir fig. 35). L'absence de vestibule limite l'hygiène et le passage de la brosse à dents (16). Des procédures d'aménagement des tissus mous sont donc nécessaires afin de recréer l'espace nécessaire pour une hygiène correcte autour des implants. Dans la littérature, peu d'auteurs décrivent les aménagements tissulaires qu'ils réalisent après la dépose de la grille en titane numérique. La demi-plastie de Kazanjian décrite précédemment est une technique permettant d'approfondir le vestibule (19,20). En secteur esthétique, le modelage des tissus mous sera fait grâce à la mise en place de provisoires (92,93). Pour approfondir le vestibule dans ces cas-là et augmenter la surface de tissu kératinisé, un lambeau repositionné apicalement comme décrit dans la première partie sera à réaliser. L'augmentation de ce vestibule et de l'épaisseur de tissu kératinisé grâce à ces techniques permettront une hygiène adaptée et une survie plus importante des implants(16,18).
Grâce à l'utilisation du flux numérique, la préparation des restaurations provisoires faite en amont permet leur mise en place immédiate dès le dégagement des implants (Annexe 1). Les tissus mous cicatrisent ainsi en fonction des prothèses réalisées.

V. Conclusion

La présente thèse s'est concentrée sur l'évaluation de l'efficacité et de la fiabilité des régénérations osseuses guidées avec grilles en titane conçues et produites par CFAO dans la reconstruction des défauts osseux avant la pose d'implants. Notre étude a permis d'illustrer les gains osseux grâce à l'utilisation de cette méthode d'augmentation osseuse.
Les régénérations osseuses guidées avec grille en titane numérique offrent une alternative prometteuse et efficace pour la reconstruction des défauts osseux. Comparées aux techniques de ROG conventionnelles, elles ont montré des avantages significatifs en termes de volume d'os régénéré et de temps de traitement réduit. Comparées aux techniques de greffes en blocs plus lourdes, elles montrent potentiellement un temps opératoire réduit ainsi que des suites post-opératoires diminuées.

Nous avons détaillé un protocole pour des réalisations de régénérations osseuses guidées de la conception de la grille à la gestion des tissus mous. Le protocole de mesure a permis de les systématiser pour des résultats reproductibles. Ce protocole serait également adaptable à l'analyse d'autres méthodes d'augmentation osseuse sur CBCT préopératoires et post-opératoires.

La précision offerte par la technologie numérique, combinée à la stabilité tridimensionnelle de la grille en titane, a permis d'obtenir des résultats concluants. Cependant, malgré les résultats positifs, des études à plus long terme et des essais cliniques de plus grande envergure sont nécessaires pour évaluer certains paramètres de conception de la grille, tel que l'épaisseur et la taille des pores et certains paramètres opératoires afin d'optimiser les résultats de cette technique.

Cette technique montre des résultats comparables à d'autres techniques d'augmentation osseuse comme la technique de coffrage décrite par Khoury. Elle a l'avantage d'un temps opératoire réduit, moins de suites post-opératoires dues à l'absence de prélèvement en bloc et d'un protocole opératoire simplifié. Ceci est contrebalancé par un coût plus élevé propre à la conception et à la fabrication de la grille.

En conclusion, cette thèse a essayé de contribuer à l'avancement des connaissances dans le domaine des régénérations osseuses guidées par la prothèse grâce au flux numérique. Les régénérations osseuses guidées avec grille en titane numérique représentent une

avancée significative dans le domaine offrant une solution précise, prédictible et personnalisée pour les patients.

Nous espérons que ces résultats encourageront davantage d’études sur le sujet et à l'adoption plus large de cette technique novatrice dans la pratique clinique, ouvrant ainsi la voie à de meilleures options de traitement pour les patients nécessitants une augmentation osseuse.

Faculté
de chirurgie dentaire
Université de Strasbourg

SIGNATURE DES CONCLUSIONS

Thèse en vue du Diplôme d'Etat de Docteur en Chirurgie Dentaire

Nom - prénom de l'impétrant : RIGAUD Quentin

Titre de la thèse : Indications et protocole d'utilisation des grilles en titanes numériques pour les régénérations osseuses guidées avant la pose d'implants, étude rétrospective sur 10 sites

Directeurs de thèse : Docteurs Sophie BAHI-GROSS et Pierre KELLER

VU
Strasbourg, le : 29 AVR. 2024
Le Président du Jury,

Professeur Y. HAIKEL

VU
Strasbourg, le : 06 JUIN 2024
Le Doyen de la Faculté
de Chirurgie Dentaire de Strasbourg,

Professeur F. MEYER

VI. Bilbiographie

1. Testori T, Weinstein T, Scutellà F, Wang HL, Zucchelli G. Implant placement in the esthetic area: criteria for positioning single and multiple implants. Periodontol 2000. juin 2018;77(1):176-96.

2. A novel digital and visualized guided bone regeneration procedure and digital precise bone augmentation: A case series. [cité 11 sept 2023]; Disponible sur: https://onlinelibrary.wiley.com/doi/10.1111/cid.12959

3. Poli PP, Beretta M, Cicciù M, Maiorana C. Alveolar ridge augmentation with titanium mesh. A retrospective clinical study. Open Dent J. 2014;8:148-58.

4. Ciocca L, Lizio G, Baldissara P, Sambuco A, Scotti R, Corinaldesi G. Prosthetically CAD-CAM–Guided Bone Augmentation of Atrophic Jaws Using Customized Titanium Mesh: Preliminary Results of an Open Prospective Study. J Oral Implantol. 1 avr 2018;44(2):131-7.

5. Wang L, Wang F, Ayisen S, Ren T, Luo X, Wang P. Enhancing the mechanical properties and surface morphology of individualized Ti-mesh fabricated through additive manufacturing for the treatment of alveolar bone defects. Front Bioeng Biotechnol. 2023;11:1284359.

6. Jardini AL, Larosa MA, Kaasi A, Kharmandayan P. Additive Manufacturing in Medicine. In: Olabi AG, éditeur. Encyclopedia of Smart Materials [Internet]. Oxford: Elsevier; 2017 [cité 8 avr 2024]. p. 300-20. Disponible sur: https://www.sciencedirect.com/science/article/pii/B9780128035818041527

7. De Santis D, Umberto L, Dario D, Paolo F, Zarantonello M, Alberti C, et al. Custom Bone Regeneration (CBR): An Alternative Method of Bone Augmentation—A Case Series Study. J Clin Med. 13 août 2022;11(16):4739.

8. Cucchi A, Vignudelli E, Franceschi D, Randellini E, Lizio G, Fiorino A, et al. Vertical and horizontal ridge augmentation using customized CAD/CAM titanium mesh with versus without resorbable membranes. A randomized clinical trial. Clin Oral Implants Res. déc 2021;32(12):1411.

9. Ghanaati S, Al-Maawi S, Conrad T, Lorenz J, Rössler R, Sader R. Biomaterial-based bone regeneration and soft tissue management of the individualized 3D-titanium mesh: An alternative concept to autologous transplantation and flap mobilization. J Cranio-Maxillo-fac Surg Off Publ Eur Assoc Cranio-Maxillo-fac Surg. oct 2019;47(10):1633-44.

10. Li L, Wang C, Li X, Fu G, Chen D, Huang Y. Research on the dimensional accuracy of customized bone augmentation combined with 3D-printing individualized titanium mesh: A retrospective case series study. Clin Implant Dent Relat Res. févr 2021;23(1):5-18.

11. Ciocca L, Fantini M, De Crescenzio F, Corinaldesi G, Scotti R. Direct metal laser sintering (DMLS) of a customized titanium mesh for prosthetically guided bone regeneration of atrophic maxillary arches. Med Biol Eng Comput. nov 2011;49(11):1347-52.

12. Hartmann A, Seiler M. Minimizing risk of customized titanium mesh exposures – a retrospective analysis. BMC Oral Health. 3 févr 2020;20:36.

13. Jeng MD, Chiang CP. Autogenous bone grafts and titanium mesh-guided alveolar ridge augmentation for dental implantation. J Dent Sci. sept 2020;15(3):243-8.

14. Xie Y, Li S, Zhang T, Wang C, Cai X. Titanium mesh for bone augmentation in oral implantology: current application and progress. Int J Oral Sci. 30 déc 2020;12:37.

15. De Stavola L, Tunkel J. A new approach to maintenance of regenerated autogenous bone volume: delayed relining with xenograft and resorbable membrane. Int J Oral Maxillofac Implants. 2013;28(4):1062-7.

16. Souza AB, Tormena M, Matarazzo F, Araújo MG. The influence of peri-implant keratinized mucosa on brushing discomfort and peri-implant tissue health. Clin Oral Implants Res. juin 2016;27(6):650-5.

17. Wilson JP, Johnson TM. Frequency of adequate mesiodistal space and faciolingual alveolar width for implant placement at anterior tooth positions. J Am Dent Assoc. 1 sept 2019;150(9):779-87.

18. Schwarz F, Derks J, Monje A, Wang HL. Peri-implantitis. J Clin Periodontol. 2018;45(S20):S246-66.

19. Kazanjian V. Surgical operations as related to satisfactory dentures. Dent Cosm 1924;66:387–95.

20. Wyrębek B, Górska R, Gawron K, Nędzi-Góra M, Górski B, Plakwicz P. Periodontal condition of mandibular incisors treated with modified Kazanjian vestibuloplasty compared to untreated sites: A prospective study. Adv Clin Exp Med Off Organ Wroclaw Med Univ. juill 2021;30(7):681-90.

21. Nan X, Wang C, Li L, Ma X, Chen T, Huang Y. Application of three-dimensional printing individualized titanium mesh in alveolar bone defects with different Terheyden classifications: A retrospective case series study. Clin Oral Implants Res. juin 2023;34(6):639-50.

22. Shi Y, Liu J, Du M, Zhang S, Liu Y, Yang H, et al. Customized Barrier Membrane (Titanium Alloy, Poly Ether-Ether Ketone and Unsintered Hydroxyapatite/Poly-l-Lactide) for Guided Bone Regeneration. Front Bioeng Biotechnol. 2022;10:916967.

23. Yang W, Chen D, Wang C, Apicella D, Apicella A, Huang Y, et al. The effect of bone defect size on the 3D accuracy of alveolar bone augmentation performed with additively manufactured patient-specific titanium mesh. BMC Oral Health. 1 déc 2022;22(1):557.

24. Roca-Millan E, Jané-Salas E, Estrugo-Devesa A, López-López J. Evaluation of Bone Gain and Complication Rates after Guided Bone Regeneration with Titanium Foils: A Systematic Review. Materials. 25 nov 2020;13(23):5346.

25. Briguglio F, Falcomatà D, Marconcini S, Fiorillo L, Briguglio R, Farronato D. The Use of Titanium Mesh in Guided Bone Regeneration: A Systematic Review. Int J Dent. 2019;2019:9065423.

26. Aceves-Argemí R, Roca-Millan E, González-Navarro B, Marí-Roig A, Velasco-Ortega E, López-López J. Titanium Meshes in Guided Bone Regeneration: A Systematic Review. Coatings. mars 2021;11(3):316.

27. Sagheb K, Schiegnitz E, Moergel M, Walter C, Al-Nawas B, Wagner W. Clinical outcome of alveolar ridge augmentation with individualized CAD-CAM-produced titanium mesh. Int J Implant Dent. 26 juill 2017;3:36.

28. Li S, Zhang T, Zhou M, Zhang X, Gao Y, Cai X. A novel digital and visualized guided bone regeneration procedure and digital precise bone augmentation: A case series. Clin Implant Dent Relat Res. févr 2021;23(1):19-30.

29. Li S, Zhao J, Xie Y, Tian T, Zhang T, Cai X. Hard tissue stability after guided bone regeneration: a comparison between digital titanium mesh and resorbable membrane. Int J Oral Sci. 16 nov 2021;13(1):37.

30. Senoo M, Hasuike A, Yamamoto T, Ozawa Y, Watanabe N, Furuhata M, et al. Comparison of Macro-and Micro-porosity of a Titanium Mesh for Guided Bone Regeneration: An In Vivo Experimental Study. Vivo Athens Greece. 2022;36(1):76-85.

31. Zhang M, Zhou Z, Yun J, Liu R, Li J, Chen Y, et al. Effect of Different Membranes on Vertical Bone Regeneration: A Systematic Review and Network Meta-Analysis. BioMed Res Int. 2022;2022:7742687.

32. Cucchi A, Sartori M, Parrilli A, Aldini NN, Vignudelli E, Corinaldesi G. Histological and histomorphometric analysis of bone tissue after guided bone regeneration with non-resorbable membranes vs resorbable membranes and titanium mesh. Clin Implant Dent Relat Res. août 2019;21(4):693-701.

33. Chiapasco M, Casentini P, Tommasato G, Dellavia C, Del Fabbro M. Customized CAD/CAM titanium meshes for the guided bone regeneration of severe alveolar ridge defects: Preliminary results of a retrospective clinical study in humans. Clin Oral Implants Res. avr 2021;32(4):498-510.

34. Minimal invasiveness in vertical ridge augmentation - Urban - 2023 - Periodontology 2000 - Wiley Online Library [Internet]. [cité 22 mars 2024]. Disponible sur: https://onlinelibrary.wiley.com/doi/full/10.1111/prd.12479

35. Lizio G, Pellegrino G, Corinaldesi G, Ferri A, Marchetti C, Felice P. Guided bone regeneration using titanium mesh to augment 3-dimensional alveolar defects prior to implant placement. A pilot study. Clin Oral Implants Res. juin 2022;33(6):607-21.

36. Zhou L, Su Y, Wang J, Wang X, Liu Q, Wang J. Effect of Exposure Rates With Customized Versus Conventional Titanium Mesh on Guided Bone Regeneration: Systematic Review and Meta-Analysis. J Oral Implantol. 1 août 2022;48(4):339-46.

37. Gu C, Xu L, Shi A, Guo L, Chen H, Qin H. Titanium Mesh Exposure in Guided Bone Regeneration Procedures: A Systematic Review and Meta-analysis. Int J Oral Maxillofac Implants. 2022;37(1):e29-40.

38. Dellavia C, Canciani E, Pellegrini G, Tommasato G, Graziano D, Chiapasco M. Histological assessment of mandibular bone tissue after guided bone regeneration with customized computer-aided design/computer-assisted manufacture titanium mesh in humans: A cohort study. Clin Implant Dent Relat Res. août 2021;23(4):600-11.

39. Sumida T, Otawa N, Kamata YU, Kamakura S, Mtsushita T, Kitagaki H, et al. Custom-made titanium devices as membranes for bone augmentation in implant treatment: Clinical application and the comparison with conventional titanium mesh. J Cranio-Maxillo-fac Surg Off Publ Eur Assoc Cranio-Maxillo-fac Surg. déc 2015;43(10):2183-8.

40. Her S, Kang T, Fien MJ. Titanium mesh as an alternative to a membrane for ridge augmentation. J Oral Maxillofac Surg Off J Am Assoc Oral Maxillofac Surg. avr 2012;70(4):803-10.

41. Mounir M, Mounir S, Abou-Elfetouh A, Shaker MA. Assessment of vertical ridge augmentation in anterior aesthetic zone using onlay xenografts with titanium mesh versus the inlay bone grafting technique: A randomized clinical trial. Int J Oral Maxillofac Surg. nov 2017;46(11):1458-65.

42. Troeltzsch M, Troeltzsch M, Kauffmann P, Gruber R, Brockmeyer P, Moser N, et al. Clinical efficacy of grafting materials in alveolar ridge augmentation: A systematic review. J Cranio-Maxillofac Surg. 1 oct 2016;44(10):1618-29.

43. Chiapasco M, Colletti G, Romeo E, Zaniboni M, Brusati R. Long-term results of mandibular reconstruction with autogenous bone grafts and oral implants after tumor resection. Clin Oral Implants Res. oct 2008;19(10):1074-80.

44. Felice P, Marchetti C, Iezzi G, Piattelli A, Worthington H, Pellegrino G, et al. Vertical ridge augmentation of the atrophic posterior mandible with interpositional bloc grafts: bone from the iliac crest vs. bovine anorganic bone. Clinical and histological results up to one year after loading from a randomized-controlled clinical trial. Clin Oral Implants Res. 2009;20(12):1386-93.

45. Sánchez-Sánchez J, Pickert FN, Sánchez-Labrador L, GF Tresguerres F, Martínez-González JM, Meniz-García C. Horizontal Ridge Augmentation: A Comparison between Khoury and Urban Technique. Biology. 5 août 2021;10(8):749.

46. Hameed MH, Gul M, Ghafoor R, Khan FR. Vertical Ridge Gain with Various Bone Augmentation Techniques: A Systematic Review and Meta-Analysis. J Prosthodont Off J Am Coll Prosthodont. avr 2019;28(4):421-7.

47. Hartmann A, Hildebrandt H, Schmohl JU, Kämmerer PW. Evaluation of Risk Parameters in Bone Regeneration Using a Customized Titanium Mesh: Results of a Clinical Study. Implant Dent. déc 2019;28(6):543-50.

48. Rominger JW, Triplett RG. The use of guided tissue regeneration to improve implant osseointegration. J Oral Maxillofac Surg Off J Am Assoc Oral Maxillofac Surg. févr 1994;52(2):106-12; discussion 112-113.

49. Louis PJ, Gutta R, Said-Al-Naief N, Bartolucci AA. Reconstruction of the maxilla and mandible with particulate bone graft and titanium mesh for implant placement. J Oral Maxillofac Surg Off J Am Assoc Oral Maxillofac Surg. févr 2008;66(2):235-45.

50. Lizio G, Corinaldesi G, Marchetti C. Alveolar ridge reconstruction with titanium mesh: a three-dimensional evaluation of factors affecting bone augmentation. Int J Oral Maxillofac Implants. 2014;29(6):1354-63.

51. Chao YC, Chang PC, Fu JH, Wang HL, Chan HL. Surgical Site Assessment for Soft Tissue Management in Ridge Augmentation Procedures. Int J Periodontics Restorative Dent. 2015;35(5):e75-83.

52. Mounir M, Shalash M, Mounir S, Nassar Y, El Khatib O. Assessment of three dimensional bone augmentation of severely atrophied maxillary alveolar ridges using prebent titanium mesh vs customized poly-ether-ether-ketone (PEEK) mesh: A randomized clinical trial. Clin Implant Dent Relat Res. 2019;21(5):960-7.

53. Matsuo A, Chiba H, Takahashi H, Toyoda J, Abukawa H. Clinical application of a custom-made bioresorbable raw particulate hydroxyapatite/poly-L-lactide mesh tray for mandibular reconstruction. Odontology. févr 2010;98(1):85-8.

54. Mandelli F, Traini T, Ghensi P. Customized-3D zirconia barriers for guided bone regeneration (GBR): clinical and histological findings from a proof-of-concept case series. J Dent. 1 nov 2021;114:103780.

55. Rakhmatia YD, Ayukawa Y, Furuhashi A, Koyano K. Microcomputed tomographic and histomorphometric analyses of novel titanium mesh membranes for guided bone regeneration: a study in rat calvarial defects. Int J Oral Maxillofac Implants. 2014;29(4):826-35.

56. Wang HL, Boyapati L. « PASS » principles for predictable bone regeneration. Implant Dent. mars 2006;15(1):8-17.

57. Gutta R, Baker RA, Bartolucci AA, Louis PJ. Barrier membranes used for ridge augmentation: is there an optimal pore size? J Oral Maxillofac Surg Off J Am Assoc Oral Maxillofac Surg. juin 2009;67(6):1218-25.

58. Akimoto T, Hasegawa H, Kudo K, Ishida D, Kaneko T, Kanno C, et al. Alveolar bone augmentation with a newly designed microperforated pure titanium membrane: A clinical case series. J Oral Maxillofac Surg Med Pathol. 1 juill 2022;34(4):389-94.

59. Rakhmatia YD, Ayukawa Y, Furuhashi A, Koyano K. Current barrier membranes: titanium mesh and other membranes for guided bone regeneration in dental applications. J Prosthodont Res. janv 2013;57(1):3-14.

60. Rakhmatia YD, Ayukawa Y, Jinno Y, Furuhashi A, Koyano K. Micro-computed tomography analysis of early stage bone healing using micro-porous titanium mesh for guided bone regeneration: preliminary experiment in a canine model. Odontology. oct 2017;105(4):408-17.

61. Hasegawa H, Masui S, Ishihata H. New microperforated pure titanium membrane created by laser processing for guided regeneration of bone. Br J Oral Maxillofac Surg. 1 sept 2018;56(7):642-3.

62. Kapranos P, Brabazon D, Midson SP, Naher S, Haga T. 5.02 - Advanced Casting Methodologies: Inert Environment Vacuum Casting and Solidification, Die Casting, Compocasting, and Roll Casting. In: Hashmi S, Batalha GF, Van Tyne CJ, Yilbas B, éditeurs. Comprehensive Materials Processing [Internet]. Oxford: Elsevier; 2014 [cité 2

avr 2024]. p. 3-37. Disponible sur: https://www.sciencedirect.com/science/article/pii/B9780080965321005033

63. Elias CN, Oshida Y, Lima JHC, Muller CA. Relationship between surface properties (roughness, wettability and morphology) of titanium and dental implant removal torque. J Mech Behav Biomed Mater. juill 2008;1(3):234-42.

64. Cruz N, Tondela JP, Martins MI, Velasco-Ortega E, Gil J. Optimization of Titanium Dental Mesh Surfaces for Biological Sealing and Prevention of Bacterial Colonization. Materials. 4 avr 2022;15(7):2651.

65. Zheng G, Guan B, Hu P, Qi X, Wang P, Kong Y, et al. Topographical cues of direct metal laser sintering titanium surfaces facilitate osteogenic differentiation of bone marrow mesenchymal stem cells through epigenetic regulation. Cell Prolif. 27 avr 2018;51(4):e12460.

66. Nestler K, Böttger-Hiller F, Adamitzki W, Glowa G, Zeidler H, Schubert A. Plasma Electrolytic Polishing – An Overview of Applied Technologies and Current Challenges to Extend the Polishable Material Range. Procedia CIRP. 1 janv 2016;42:503-7.

67. Lin Z, Luo L, Lin D, Deng Y, Yang Y, Huang X, et al. Plasma Polishing as a New Polishing Option to Reduce the Surface Roughness of Porous Titanium Alloy for 3D Printing. JoVE J Vis Exp. 28 avr 2023;(194):e65108.

68. Cruz N, Martins MI, Domingos Santos J, Gil Mur J, Tondela JP. Surface Comparison of Three Different Commercial Custom-Made Titanium Meshes Produced by SLM for Dental Applications. Mater Basel Switz. 8 mai 2020;13(9):2177.

69. Yu SH, Saleh MHA, Wang HL. Simultaneous or staged lateral ridge augmentation: A clinical guideline on the decision-making process. Periodontol 2000. oct 2023;93(1):107-28.

70. von Arx T, Kurt B. Implant placement and simultaneous ridge augmentation using autogenous bone and a micro titanium mesh: a prospective clinical study with 20 implants. Clin Oral Implants Res. févr 1999;10(1):24-33.

71. Tallarico M, Ceruso FM, Muzzi L, Meloni SM, Kim YJ, Gargari M, et al. Effect of Simultaneous Immediate Implant Placement and Guided Bone Reconstruction with Ultra-

Fine Titanium Mesh Membranes on Radiographic and Clinical Parameters after 18 Months of Loading. Mater Basel Switz. 26 mai 2019;12(10):1710.

72. Zita Gomes R, Paraud Freixas A, Han CH, Bechara S, Tawil I. Alveolar Ridge Reconstruction with Titanium Meshes and Simultaneous Implant Placement: A Retrospective, Multicenter Clinical Study. BioMed Res Int. 2016;2016:5126838.

73. Ricci L, Perrotti V, Ravera L, Scarano A, Piattelli A, Iezzi G. Rehabilitation of deficient alveolar ridges using titanium grids before and simultaneously with implant placement: a systematic review. J Periodontol. sept 2013;84(9):1234-42.

74. Shin SI, Herr Y, Kwon YH, Chung JH. Effect of a collagen membrane combined with a porous titanium membrane on exophytic new bone formation in a rabbit calvarial model. J Periodontol. janv 2013;84(1):110-6.

75. Borges CD, Faria PEP, Pessôa de Oliveira PGF, Sales de Melo Soares M, Ricoldi MST, Costa MS, et al. Influence of collagen membrane on bone quality in titanium mesh reconstructions-Study in rats. J Periodontol. déc 2020;91(12):1673-81.

76. Paeng KW, Cha JK, Thoma DS, Jung RE, Jung UW, Benic GI. Effect of collagen membrane and of bone substitute on lateral bone augmentation with titanium mesh: An experimental in vivo study. Clin Oral Implants Res. avr 2022;33(4):413-23.

77. Lim HC, Lee JS, Choi SH, Jung UW. The effect of overlaying titanium mesh with collagen membrane for ridge preservation. J Periodontal Implant Sci. août 2015;45(4):128-35.

78. Cucchi A, Bettini S, Fiorino A, Maglio M, Marchiori G, Corinaldesi G, et al. Histological and histomorphometric analysis of bone tissue using customized titanium meshes with or without resorbable membranes: A randomized clinical trial. Clin Oral Implants Res. 2024;35(1):114-30.

79. Platelet-Rich Fibrin in Oral Surgery and Implantology: A Narrative Review - PubMed [Internet]. [cité 26 mai 2024]. Disponible sur: https://pubmed.ncbi.nlm.nih.gov/37767284/

80. Torres J, Tamimi F, Alkhraisat MH, Manchón A, Linares R, Prados-Frutos JC, et al. Platelet-rich plasma may prevent titanium-mesh exposure in alveolar ridge augmentation with anorganic bovine bone. J Clin Periodontol. oct 2010;37(10):943-51.

81. Raidot J, Scheid F, Sage PO, Offerle JM, Keller P. Intérêts et techniques de greffe autogène pour la reconstruction de défauts osseux verticaux postérieurs mandibulaires. In: 66ème Congrès de la SFCO [Internet]. EDP Sciences; 2020 [cité 15 avr 2024]. p. 03006. Disponible sur: https://www.sfco-congres.org/articles/sfmbcb/abs/2020/01/sfco-66-03006/sfco-66-03006.html

82. Carini F, Longoni S, Amosso E, Paleari J, Carini S, Porcaro G. Bone augmentation with TiMesh. autologous bone versus autologous bone and bone substitutes. A systematic review. Ann Stomatol (Roma). 2014;5(Suppl 2 to No 2):27-36.

83. Zampara E, Alshammari M, De Bortoli J, Mullings O, Gkisakis IG, Benalcázar Jalkh EB, et al. A Histologic and Histomorphometric Evaluation of an Allograft, Xenograft, and Alloplast Graft for Alveolar Ridge Preservation in Humans: A Randomized Controlled Clinical Trial. J Oral Implantol. 1 déc 2022;48(6):541-9.

84. Lorenz J, Al-Maawi S, Sader R, Ghanaati S. Individualized Titanium Mesh Combined With Platelet-Rich Fibrin and Deproteinized Bovine Bone: A New Approach for Challenging Augmentation. J Oral Implantol. oct 2018;44(5):345-51.

85. Zazou N, Diab N, Bahaa S, El Arab AE, Aziz OA, El Nahass H. Clinical comparison of different flap advancement techniques to periosteal releasing incision in guided bone regeneration: A randomized controlled trial. Clin Implant Dent Relat Res. févr 2021;23(1):107-16.

86. Attia R, El-Nahass H, Anis M, Hosny M. Clinical Evaluation of Coronally Advanced Lingual Flap for Maintaining Primary Wound Closure over Titanium Mesh after Guided Bone Regeneration: A Randomized Control Trial. Int J Periodontics Restorative Dent. 9 juin 2023;

87. Afssaps. Prescription des antibiotiques en pratique bucco-dentaire. 2011.

88. Salgado-Peralvo AO, Mateos-Moreno MV, Velasco-Ortega E, Peña-Cardelles JF, Kewalramani N. Preventive antibiotic therapy in bone augmentation procedures in oral implantology: A systematic review. J Stomatol Oral Maxillofac Surg. févr 2022;123(1):74-80.

89. Tang X, Wen K, Yang Y. Impact of long-term vs. short-term and single day vs. single dose of antibiotic prophylaxis in reducing infection rates after orthognathic surgery: a

systematic review and meta-analysis. Med Oral Patol Oral Cirugia Bucal. 27 déc 2023;26368.

90. Caiazzo A, Canullo L, Consensus Meeting Group, Pesce P. Consensus Report by the Italian Academy of Osseointegration on the Use of Antibiotics and Antiseptic Agents in Implant Surgery. Int J Oral Maxillofac Implants. 2021;36(1):103-5.

91. Canullo L, Laino L, Longo F, Filetici P, D'Onofrio I, Troiano G. Does Chlorhexidine Prevent Complications in Extractive, Periodontal, and Implant Surgery? A Systematic Review and Meta-analysis with Trial Sequential Analysis. Int J Oral Maxillofac Implants. 2020;35(6):1149-58.

92. Jiang X, Zhang Y, Di P, Lin Y. Hard tissue volume stability of guided bone regeneration during the healing stage in the anterior maxilla: A clinical and radiographic study. Clin Implant Dent Relat Res. févr 2018;20(1):68-75.

93. Zhao G, Zhou Y, Shi S, Liu X, Zhang S, Song Y. Long-term clinical outcomes of immediate loading versus non-immediate loading in single-implant restorations: a systematic review and meta-analysis. Int J Oral Maxillofac Surg. oct 2022;51(10):1345-54.

94. Yan Q, Xiao LQ, Su MY, Mei Y, Shi B. Soft and Hard Tissue Changes Following Immediate Placement or Immediate Restoration of Single-Tooth Implants in the Esthetic Zone: A Systematic Review and Meta-Analysis. Int J Oral Maxillofac Implants. 2016;31(6):1327-40.

95. Brignardello-Petersen R. Small trial suggests that patients receiving a single implant-supported crown in the anterior maxilla who receive provisional crowns have better soft-tissue esthetic outcomes than do those who do not. J Am Dent Assoc 1939. déc 2019;150(12):e218.

VII. Annexe

1. Pierre Keller, Quentin Rigaud, Samuel Abitbol. Indications et techniques des grilles en titane modélisées. L'Information Dentaire n°12 - 27 mars 2024 (page 50-58)

Indications et techniques des grilles en titane modélisées

Pierre KELLER
Pratique privée en chirurgie orale et implantologie, Strasbourg et Kehl (Allemagne)
Unité de Chirurgie Buccale-Implantologie, Hôpitaux Universitaires de Strasbourg, Strasbourg

Quentin RIGAUD
Pratique privée en chirurgie orale et implantologie, Strasbourg

Samuel ABITBOL
Pratique privée en chirurgie orale et implantologie, Strasbourg et Kehl (Allemagne)

Ch Le flux numérique prend sa place dans les reconstructions osseuses pré-implantaires. Grâce au wax numérique, la planification implantaire permet de visualiser le volume à greffer en fonction du projet prothétique. Il est ainsi possible de modéliser une grille en titane parfaitement adaptée à la forme du défaut afin de créer un environnement péri-implantaire adéquat.

Les régénérations osseuses postextractionnelles sont un véritable défi. Le volume osseux reconstruit doit permettre le placement des implants selon un projet prothétique. Le monde dentaire est en pleine mutation avec l'intégration du digital. Le flux numérique prend aussi sa place dans les reconstructions osseuses pré-implantaires. Grâce au wax numérique, la planification implantaire permet de visualiser le volume à greffer en fonction du projet prothétique. Il est ainsi possible de modéliser une grille en titane parfaitement adaptée à la forme du défaut afin de créer un environnement péri-implantaire adéquat. Cette cage est remplie d'os autogène particulaire pour bénéficier de sa reproductibilité et réduire les temps de cicatrisation [1]. La forme de la greffe est donnée par la cage modélisée et son corps est constitué par les

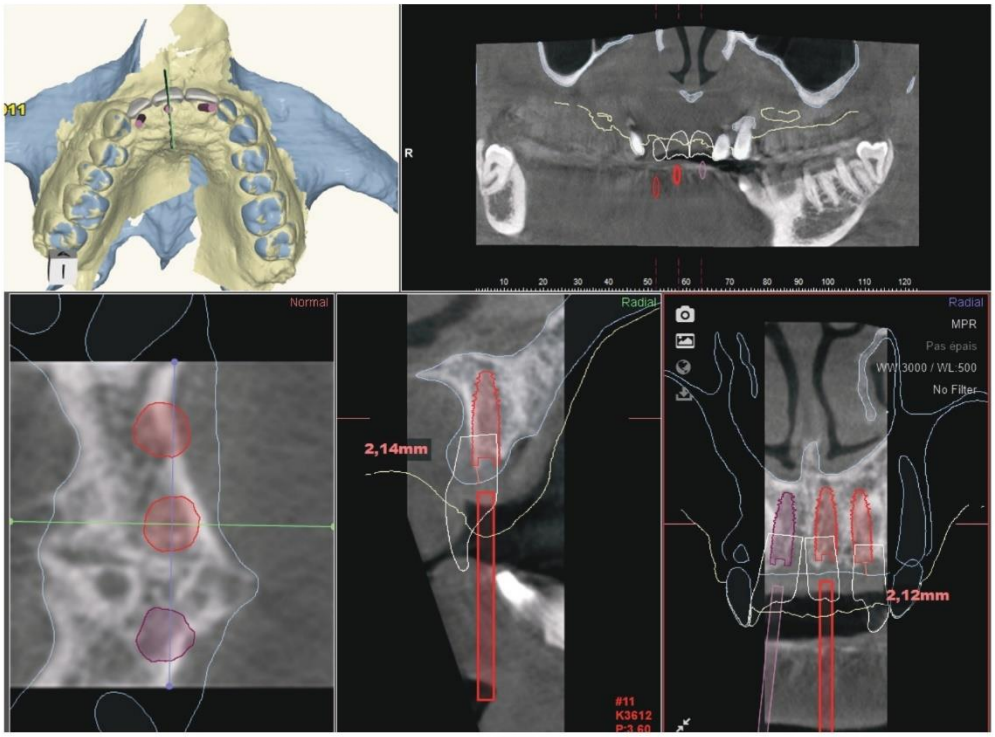

1. À partir du projet prothétique, la planification implantaire (en rouge) permet de visualiser le volume osseux à reconstruire (en bleu). La cage est alors modélisée en fonction du volume à obtenir pour le positionnement prothétique des implants.

particules osseuses autogènes pures pour optimiser la régénération et réduire la résorption [2, 3]. Après seulement 4 mois, la pose des implants est associée à une petite régénération osseuse guidée (ROG) vestibulaire. Cette reconstruction en deux temps permet de diminuer le volume de greffe initiale. L'augmentation excessive serait un facteur de risque important d'exposition de la grille [4]. Ces expositions imposent dans certains cas le retrait de la grille, rendant impossible la pose des implants dans la position souhaitée [5]. La reconstruction avec la cage est planifiée sans compensation de résorption, puis complétée d'une mini ROG pour assurer le volume osseux péri-implantaire. Enfin, l'aménagement gingival est la clé du traitement implantaire. Lors du dégagement des implants, les tissus mous sont modelés dans le secteur antérieur et approfondi dans le secteur postérieur.

Du wax-up numérique à la reconstruction osseuse : l'apport du digital dans les défauts osseux antérieurs

À la suite d'un accident de ski, un patient se présente avec un édentement antérieur maxillaire restauré provisoirement par une prothèse amovible. L'examen radiologique met en évidence une crête très atrophiée. Le wax numérique est superposé au cone beam pour planifier la position implantaire *(fig. 1)*. Le volume à reconstruire peut ainsi être planifié pour préparer la cage modélisée. Après examen de la perte tissulaire, une greffe osseuse autogène par cage modélisée sera nécessaire et complétée par une ROG au moment de la pose des implants. Lors du dégagement des implants, le flux numérique permettra de connecter directement la restauration provisoire planifiée pour modeler les tissus mous.

RECONSTRUCTION OSSEUSE

L'incision crestale des tissus mous est réalisée au milieu de la crête. Une seule incision de décharge distale est placée à une distance de deux dents pour augmenter la visibilité au site et éviter les cicatrices dans le secteur antérieur. La situation clinique montre un déficit osseux horizontal associé à un déficit vertical dans la zone centrale *(fig. 2)*. L'os particulaire est prélevé au niveau de la ligne oblique externe à l'aide d'une râpe à os. La cage modélisée est remplie de particules d'os avec de bonnes quantité et qualité d'ostéoblastes et d'ostéocytes [6] *(fig. 3)*. La cage est stabilisée avec deux vis d'ostéosynthèse pour donner la forme à la nouvelle crête *(fig. 4)*. La cage ne dépasse pas le contour de la crête osseuse originelle pour éviter le risque d'exposition. La planification de la cage permet de contourner l'épine nasale antérieure et le foramen rétro incisif palatin. La parfaite adaptation de la cage permet un gain de temps opératoire important. La fermeture sans tension de la

plaie est essentielle pour limiter le risque d'exposition des grilles [7]. La relaxation tissulaire est obtenue par une incision périostée superficielle sur toute la longueur du lambeau vestibulaire. La plaie est finalement fermée sans tension avec un fil monofilament résorbable 6/0. Les sutures sont réalisées par une alternance de points matelassiers horizontaux et de points simples *(fig. 5)*. La radiographie panoramique confirme la position planifiée de la cage et le gain vertical *(fig. 6)*.

IMPLANTATION ET PETITE ROG VESTIBULAIRE

Après 4 mois de cicatrisation, la gencive ne montre pas d'exposition ni d'inflammation *(fig. 7)*. Le décollement en épaisseur totale du lambeau permet l'accès à la cage qui est luxée à l'aide d'un décolleur après l'ablation des vis d'ostéosynthèse *(fig. 8)*. Le wax-up numérique qui a défini le volume à reconstruire permet la réalisation d'un guide implantaire pilote *(fig. 9)*. La régénération osseuse permet la pose de deux implants en position 12 et 21 *(fig. 10)*. L'os régénéré est bien revascularisé et augmenté en dehors du contour par une technique de ROG vestibulaire. Une membrane à résorption lente est stabilisée avec deux vis d'ostéosynthèse au site. Une couche d'hydroxyapatite bovine est appliquée en vestibulaire *(fig. 11)* avant de suturer la membrane en linguale *(fig. 12)*. L'os autogène ne permet pas de reconstruire un volume en dehors du contour. Le surcontour vestibulaire est obtenu par la couche de biomatériau stabilisée par une membrane résorbable. Comme décrit par De Stavola et Tunkel en 2013, cette couche augmente le soutien des tissus mous et protège la greffe des tensions musculaires [8]. La suture sans tension est obtenue de la même manière que lors de la greffe *(fig. 13)*.

MISE EN CONDITION PAR LAMBEAU À REPOSITIONNEMENT APICAL ET MODELAGE GINGIVAL

Après 4 mois de cicatrisation, la situation gingivale montre un affaissement de la jonction muco-gingivale. Le lambeau vestibulaire est préparé en épaisseur partielle le long du périoste pour approfondir le vestibule *(fig. 14)*. Les implants sont découverts et des piliers coniques sont mis en place régions 12 (diamètre 4) et 21 (diamètre 4,9) *(fig. 15)*. La hauteur des piliers coniques et la prothèse provisoire ont été planifiées en amont en fonction du wax-up numérique initial. Les gaines de titane sont connectées au provisoire *(fig. 16)*. La zone du pontic est soutenue pour la ROG sous-jacente et est augmentée par deux lambeaux de rotation palatin. Les points d'ancrage périostés vestibulaires sont essentiels pour stabiliser l'approfondissement du vestibule *(fig. 17)*.

Le flux numérique permet la mise en place immédiate du provisoire pour modeler la gencive durant la phase de cicatrisation. Le cone beam de contrôle montre une belle densité osseuse et la stabilité du volume vestibulaire *(fig. 18)*.

Secteur antérieur

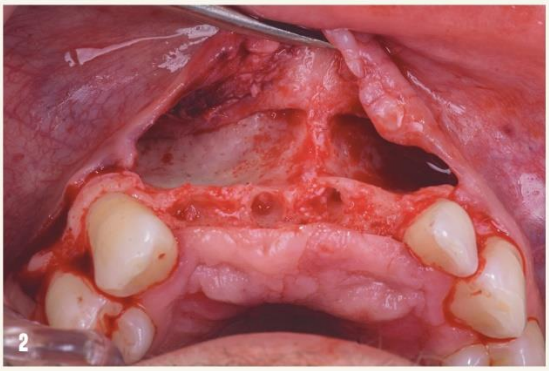

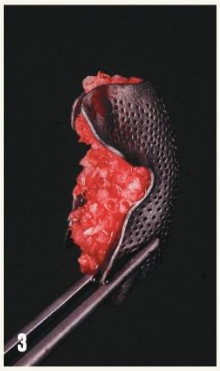

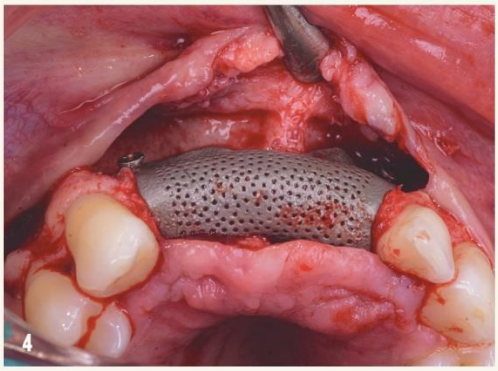

2. La vue occlusale de l'os permet de visualiser le déficit vestibulaire lié à l'expulsion des dents lors du traumatisme.

3. La cage modélisée en titane est remplie d'os particulaire.

4. La cage modélisée en titane recrée le volume manquant sans surcorriger. Elle est adaptée à l'os résiduel en contournant le foramen incisif en palatin et stabilisé en vestibulaire avec 2 vis d'ostéosynthèse de 4 mm.

plaie est essentielle pour limiter le risque d'exposition des grilles [7]. La relaxation tissulaire est obtenue par une incision périostée superficielle sur toute la longueur du lambeau vestibulaire. La plaie est finalement fermée sans tension avec un fil monofilament résorbable 6/0. Les sutures sont réalisées par une alternance de points matelassiers horizontaux et de points simples *(fig. 5)*. La radiographie panoramique confirme la position planifiée de la cage et le gain vertical *(fig. 6)*.

IMPLANTATION ET PETITE ROG VESTIBULAIRE

Après 4 mois de cicatrisation, la gencive ne montre pas d'exposition ni d'inflammation *(fig. 7)*. Le décollement en épaisseur totale du lambeau permet l'accès à la cage qui est luxée à l'aide d'un décolleur après l'ablation des vis d'ostéosynthèse *(fig. 8)*. Le wax-up numérique qui a défini le volume à reconstruire permet la réalisation d'un guide implantaire pilote *(fig. 9)*. La régénération osseuse permet la pose de deux implants en position 12 et 21 *(fig. 10)*. L'os régénéré est bien revascularisé et augmenté en dehors du contour par une technique de ROG vestibulaire. Une membrane à résorption lente est stabilisée avec deux vis d'ostéosynthèse au site. Une couche d'hydroxyapatite bovine est appliquée en vestibulaire *(fig. 11)* avant de suturer la membrane en linguale *(fig. 12)*. L'os autogène ne permet pas de reconstruire un volume en dehors du contour. Le surcontour vestibulaire est obtenu par la couche de biomatériau stabilisée par une membrane résorbable. Comme décrit par De Stavola et Tunkel en 2013, cette couche augmente le soutien des tissus mous et protège la greffe des tensions musculaires [8]. La suture sans tension est obtenue de la même manière que lors de la greffe *(fig. 13)*.

MISE EN CONDITION PAR LAMBEAU À REPOSITIONNEMENT APICAL ET MODELAGE GINGIVAL

Après 4 mois de cicatrisation, la situation gingivale montre un affaissement de la jonction muco-gingivale. Le lambeau vestibulaire est préparé en épaisseur partielle le long du périoste pour approfondir le vestibule *(fig. 14)*. Les implants sont découverts et des piliers coniques sont mis en place régions 12 (diamètre 4) et 21 (diamètre 4,9) *(fig. 15)*. La hauteur des piliers coniques et la prothèse provisoire ont été planifiées en amont en fonction du wax-up numérique initial. Les gaines de titane sont connectées au provisoire *(fig. 16)*. La zone du pontic est soutenue pour la ROG sous-jacente et est augmentée par deux lambeaux de rotation palatin. Les points d'ancrage périostés vestibulaires sont essentiels pour stabiliser l'approfondissement du vestibule *(fig. 17)*.

Le flux numérique permet la mise en place immédiate du provisoire pour modeler la gencive durant la phase de cicatrisation. Le cone beam de contrôle montre une belle densité osseuse et la stabilité du volume vestibulaire *(fig. 18)*.

Secteur antérieur

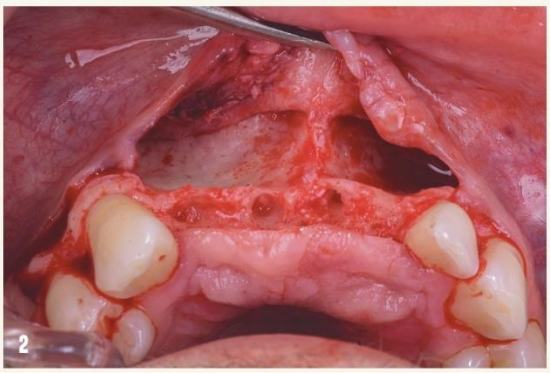

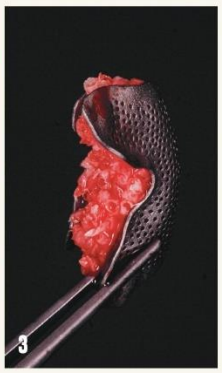

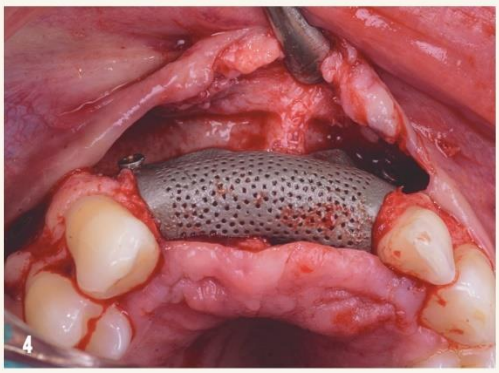

2. La vue occlusale de l'os permet de visualiser le déficit vestibulaire lié à l'expulsion des dents lors du traumatisme.

3. La cage modélisée en titane est remplie d'os particulaire.

4. La cage modélisée en titane recrée le volume manquant sans surcorriger. Elle est adaptée à l'os résiduel en contournant le foramen incisif en palatin et stabilisé en vestibulaire avec 2 vis d'ostéosynthèse de 4 mm.

16. Le projet prothétique qui a guidé la reconstruction osseuse et le positionnement des implants permettent de préparer le provisoire qui est connecté aux gaines en titane.

17. Le lambeau vestibulaire est plaqué dans le fond du vestibule par des points d'ancrage périostés pour approfondir le vestibule. Dans la zone interimplantaire, 2 lambeaux de rotation palatins permettent d'augmenter le volume occlusal.

18. La situation clinique 10 jours après la mise en place du provisoire montre le volume gingival qui va maturer autour des profils. Le cone beam fait apparaître le gain vestibulaire en regard des 2 implants.

Simplification des protocoles de reconstruction grâce à la cage modélisée dans les secteurs postérieurs

L'examen radiologique met en évidence une atrophie verticale et horizontale dans le secteur encastré postérieur mandibulaire droit *(fig. 19)*. Grâce au flux digital et à l'intégration des fichiers DICOM sur la plateforme du fabricant, le volume osseux à reconstruire est planifié. Il est ainsi possible de designer une grille en titane parfaitement adaptée pour reconstruire le volume nécessaire. La cage est remplie d'os autogène pour optimiser la régénération osseuse et le surcontour vestibulaire est obtenu dans un second temps chirurgical avec une petite ROG lors de la mise en place des implants comme décrit dans le cas précédent.

RECONSTRUCTION OSSEUSE POSTÉRIEURE

La situation clinique montre un déficit tissulaire vertical et horizontal *(fig. 20)*. L'incision de décharge distale est réalisée au niveau de la ligne oblique externe et l'incision de décharge mésiale est faite à une distance de deux dents en avant du défaut osseux pour optimiser sa visualisation. La préparation du lambeau est minutieuse afin de ne pas laisser de tissus mous sur la surface osseuse *(fig. 21)*. La vascularisation du site receveur est optimisée par une décortication très superficielle réalisée à l'aide d'une fraise boule. La cage est alors essayée sur le site receveur afin de valider son adaptation. La zone de la ligne oblique externe est exposée afin d'obtenir de l'os particulaire à l'aide d'une râpe à os. La cage modélisée est alors remplie de particules osseuses autogènes optimales pour la régénération, comme évoqué précédemment dans les reconstructions antérieures *(fig. 22)*. La cage est alors insérée et stabilisée avec deux vis d'ostéosynthèse *(fig. 23)*. La fermeture sans tension de la plaie est essentielle pour éviter le risque d'exposition de la cage. Une incision périostée est réalisée en vestibulaire et une dissection sans incision est faite en lingual. La plaie est finalement fermée sans tension par une alternance de points matelassiers horizontaux et de points simples *(fig. 24)*. La radiographie panoramique montre le gain vertical bilatéral postérieur mandibulaire *(fig. 25)*. Grâce à cette approche, les conditions chirurgicales sont facilitées, aussi bien pour le chirurgien que pour le patient. Le gain de temps opératoire permet de réaliser des greffes bilatérales sous anesthésie locale.

Cette technique est basée sur un concept de séparation tissulaire. La barrière permet de maintenir un volume osseux à régénérer. Dans cet espace, différents matériaux sont décrits dans la littérature. Les auteurs s'accordent à dire que les greffes verticales de plus de 4 mm doivent être constituées d'au moins 50 % d'os autogène particulaire [9]. Dans son protocole, Urban décrit, sous une membrane non résorbable, un temps de cicatrisation de 8 à 9 mois nécessaire avant l'implantation. Cela allonge la durée du traitement par rapport à la technique de greffe osseuse autogène pure par cage modélisée décrite ici.

IMPLANTATION ET PETITE ROG VESTIBULAIRE

Après 4 mois de cicatrisation, la gencive est parfaitement hermétique et ne montre pas d'exposition de la

cage *(fig. 26)*. Le décollement en épaisseur totale du lambeau permet d'y accéder. Après dévissage des 2 vis vestibulaires, la cage est simplement luxée à l'aide d'un élévateur *(fig. 27)*. La régénération osseuse montre un os rouge bien revascularisé *(fig. 28)*. Après l'ablation de la fine couche de pseudo-périoste, 2 implants sont insérés avec un torque de 30 Ncm et mis en nourrice avec des vis de couverture haute *(fig. 29)*. L'os vestibulaire est stabilisé par une petite régénération osseuse guidée vestibulaire *(fig. 30)*. Une membrane à résorption lente est stabilisée avec 2 pin's apicaux au site. Une couche d'hydroxyapatite non résorbable est appliquée en vestibulaire avant suture de la membrane en lingual *(fig. 31)*. La suture sans tension du lambeau est obtenue de la même manière que lors de la reconstruction osseuse *(fig. 32)*. La radiographie panoramique montre le gain vertical postérieur mandibulaire *(fig. 33)*.

MISE EN CONDITION ET AMÉNAGEMENT MUQUEUX PAR UNE DEMI-PLASTIE DE KAZANJIAN

Après 4 mois de cicatrisation, une perte du vestibule est apparue avec le déplacement de la jonction muco-gingivale émanant du recouvrement des reconstructions et de l'importance du défaut d'origine. L'absence de vestibule empêche le passage de la brosse à dents et limite le nettoyage [10]. Il convient donc d'envisager des procédures d'aménagement des tissus mous afin de recréer un couloir d'hygiène [11]. La technique de Kazanjian est classiquement réalisée lors de la pose des implants [2]. Dans ce cas, puisque la pose des implants a été associée à une augmentation de volume, l'approfondissement vestibulaire est réalisé lors de la mise en condition. La première incision en épaisseur partielle est effectuée en crestal en laissant la quasi-totalité de la gencive kératinisée en lingual *(fig. 34)*. Les vis de couverture sont remplacées par des vis de cicatrisation. Le plan muqueux est disséqué en direction de la jonction muco-gingivale grâce à une incision en épaisseur partielle dans le fond du vestibule *(fig. 35)*. Les muscles sont séparés du périoste vestibulaire. Le lambeau muqueux vestibulaire est suturé au périoste en position apicale. Les muscles sont ainsi refoulés dans le fond du vestibule et cicatrisent en seconde intention. Contrairement à la plastie complète, la demi-plastie de Kazanjian ne nécessite ni l'ouverture en épaisseur complète du lambeau en crestal ni la suture du plan profond. La situation clinique après la restauration prothétique met en évidence la cicatrisation de la plastie vestibulaire de Kazanjian par un bandeau de gencive attachée et fixe péri-implantaire *(fig. 36)*. L'approfondissement du vestibule donne un accès à l'hygiène qui garantit la stabilité du traitement implantaire. Le cone beam de contrôle montre la densité de la régénération osseuse péri-implantaire *(fig. 36)*.

Secteur postérieur

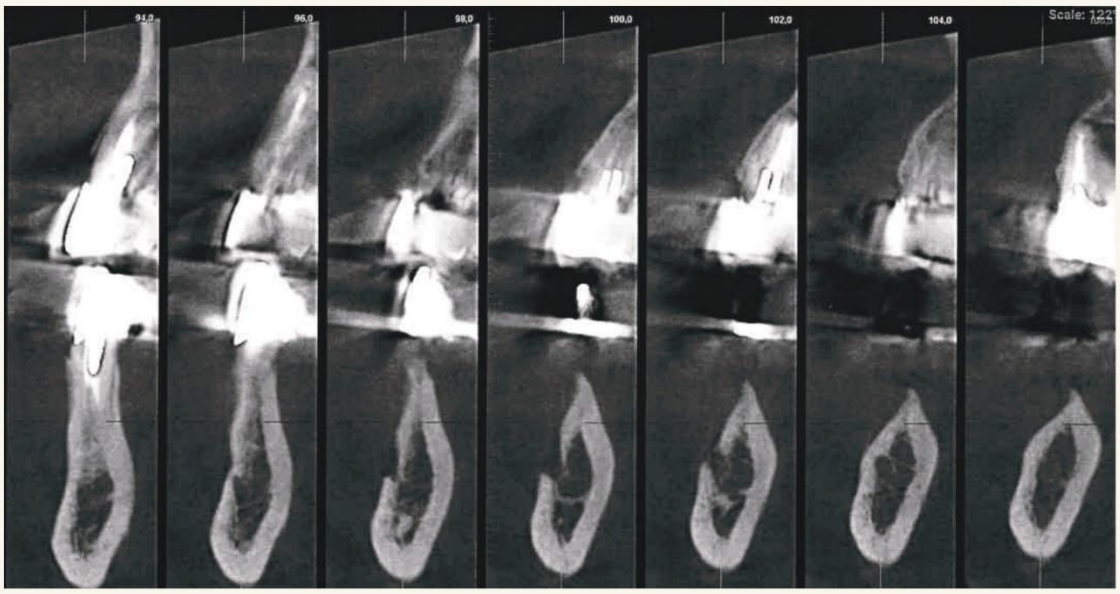

19. La radiographie cone beam préopératoire montre le défaut osseux horizontal et vertical.

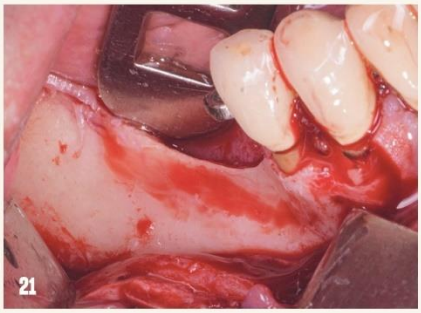
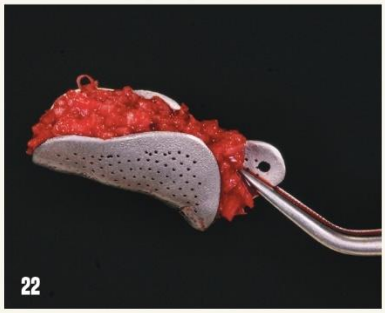

20. Situation clinique avec le déficit tissulaire et l'affaissement de la jonction muco-gingivale.

21. Le décollement du lambeau après une incision crestale permet la visualisation du site receveur. La crête osseuse a une forme de lame de couteau associée à un déficit vertical.

22. La cage modélisée en titane est remplie d'os particulaire.

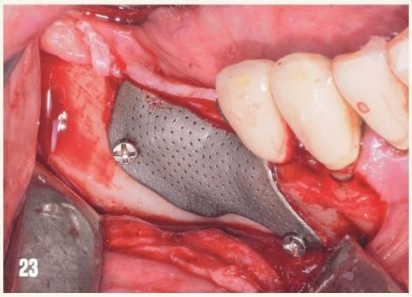
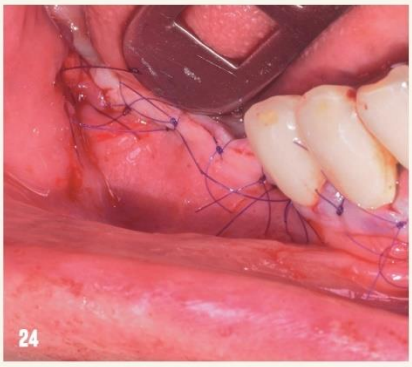
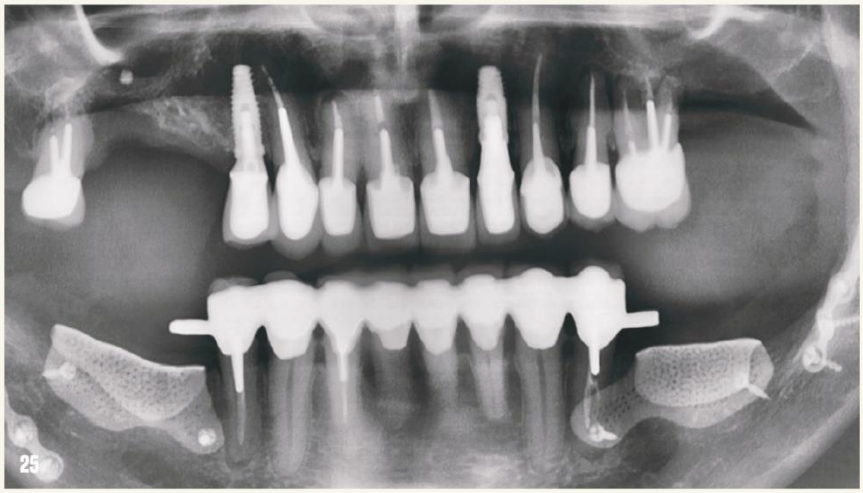

23. Après son insertion, la cage est stabilisée avec 2 vis d'ostéosynthèse de 4 mm.

24. La plaie est suturée sans tension par une alternance de points matelassiers horizontaux et de points simples.

25. La radio panoramique postopératoire montre l'adaptation de la cage en titane et le gain vertical bilatéral.

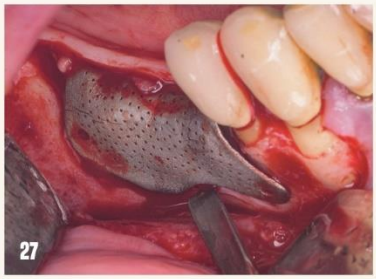
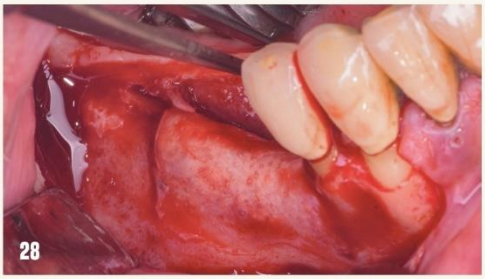

26. Quatre mois après la reconstruction, la situation gingivale montre l'absence d'exposition.

27. Le lambeau est préparé en épaisseur complète. Après le dévissage des deux vis d'ostéosynthèse, la cage est simplement luxée à l'aide d'un élévateur.

28. L'os bien régénéré est recouvert d'une fine couche de pseudo-périoste

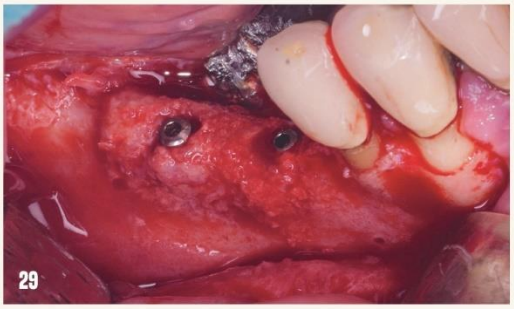

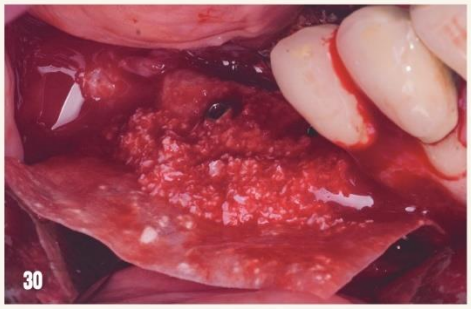

29. Le volume revascularisé de la nouvelle crête permet la pose de 2 implants avec la mise en place de vis de couverture haute.

30. Une membrane résorbable est stabilisée apicalement au site avec 2 vis d'ostéosynthèse afin d'y appliquer une couche d'hydroxyapatite bovine.

31. La membrane résorbable est suturée au lambeau lingual pour stabiliser le biomatériau.

32. La plaie est suturée sans tension par une alternance de points matelassiers horizontaux et de points simples.

33. La radio panoramique montre le positionnement des implants et le gain osseux.

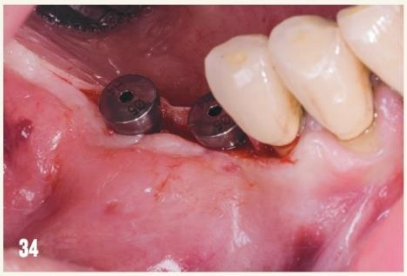

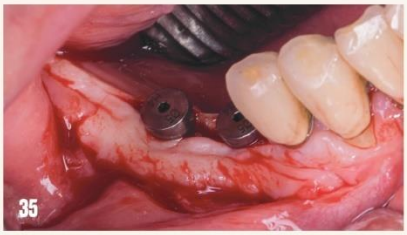

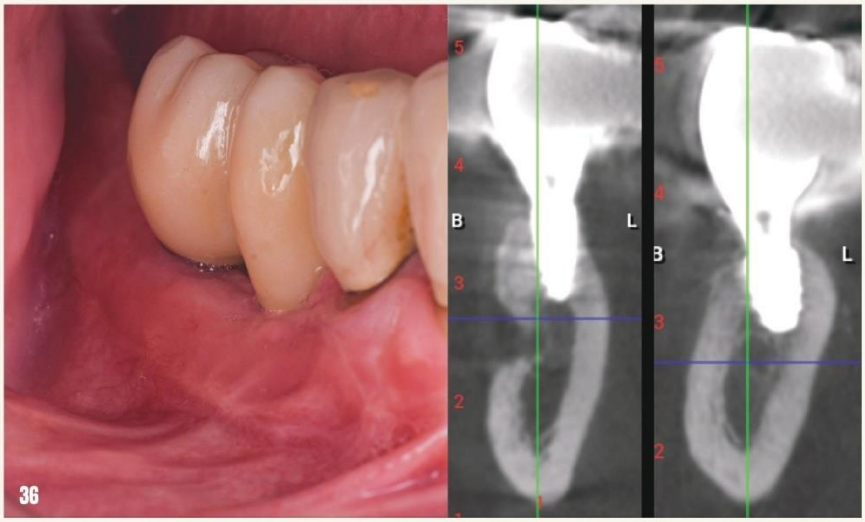

34. Quatre mois après la pose des implants, la crête est incisée en décalant l'incision du côté vestibulaire afin de pousser la gencive kératinisée en lingual des vis de cicatrisation.

35. Après la mise en place des vis de cicatrisation, le lambeau vestibulaire est préparé en épaisseur partielle pour réaliser la demi-plastie de Kazanjian.

36. La situation clinique après la restauration prothétique montre la stabilité des tissus et le cone beam de contrôle met en évidence la qualité de la régénération osseuse.

Conclusion

Les techniques de reconstructions osseuses évoluent pour être de moins en moins invasives et réduire le temps opératoire [12]. Les régénérations osseuses modélisées numériquement sont désormais possibles grâce aux grilles en titane réalisées sur mesure. L'apport des techniques de régénération modélisée permet de s'affranchir des prélèvements de blocs osseux autologues tout en conservant la prédictibilité et les temps de cicatrisation optimale de l'os autogène. L'adaptation extrêmement précise des cages modélisées en accord avec le projet prothétique assure une planification fiable de la reconstruction osseuse et réduit le risque de complications postopératoires [5].

CABINET DENTAIRE DU DR KELLER
26A AVENUE DE LA FORÊT NOIRE, 67000 STRASBOURG

LES AUTEURS NE DÉCLARENT AUCUN LIEN D'INTÉRÊT

BIBLIOGRAPHIE

1. Jensen SS, Terheyden H. Bone augmentation procedures in localized defects in the alveolar ridge: clinical results with different bone grafts and bone-substitute materials. Int J Oral Maxillofac Implants 2009;24 Suppl:218-36.

2. Khoury F, Antoun H, Missika P. Bone augmentation in oral implantology. Quintessence. 2007.

3. Carini F, Longoni S, Amosso E, Paleari J, Carini S, Porcaro G. Bone augmentation with TiMesh. autologous bone versus autologous bone and bone substitutes. A systematic review. Ann Stomatol (Roma) 2014;5(Suppl 2 to No 2):27-36.

4. Li S, Zhao J, Xie Y, Tian T, Zhang T, Cai X. Hard tissue stability after guided bone regeneration: a comparison between digital titanium mesh and resorbable membrane. Int J Oral Sci 2021;13(1):37.

5. Zhou L, Su Y, Wang J, Wang X, Liu Q, Wang J. Effect of exposure rates with customized versus conventional titanium mesh on guided bone regeneration: Systematic review and meta-analysis. J Oral Implantol 2022;48(4):339-46.

6. Zaffe D, D'Avenia F. A novel bone scraper for intraoral harvesting: a device for filling small bone defects. Clin Oral Implants Res 2007;18(4):525-33.

7. Hartmann A, Seiler M. Minimizing risk of customized titanium mesh exposures - a retrospective analysis. BMC Oral Health 2020;20:36.

8. De Stavola L, Tunkel J. A new approach to maintenance of regenerated autogenous bone volume: delayed relining with xenograft and resorbable membrane. Int J Oral Maxillofac Implants 2013;28(4):1062-7.

9. Urban IA, Jovanovic SA, Lozada JL. Vertical ridge augmentation using guided bone regeneration (GBR) in three clinical scenarios prior to implant placement: a retrospective study of 35 patients 12 to 72 months after loading. Int J Oral Maxillofac Implants 2009;24(3):502-10.

10. Souza AB, Tormena M, Matarazzo F, Araújo MG. The influence of peri-implant keratinized mucosa on brushing discomfort and peri-implant tissue health. Clin Oral Implants Res 2016;27(6):650-5.

11. Kazanjian V. Surgical operations as related to satisfactory dentures. Dent Cosm 1924;66:387-95.

12. Sagheb K, Schiegnitz E, Moergel M, Walter C, Al-Nawas B, Wagner W. Clinical outcome of alveolar ridge augmentation with individualized CAD-CAM-produced titanium mesh. Int J Implant Dent 2017;3:36.

RIGAUD (Quentin) - Indications et protocole d'utilisation des grilles en titane numériques pour les régénérations osseuses guidées avant la pose d'implants, étude rétrospective sur 10 sites
(Thèse : 3ème cycle Sci. odontol. : Strasbourg : 2024 ; N°38).
N°43.22.24.38

Résumé :

Pour répondre à des objectifs esthétiques et fonctionnels, la pose d'implant peut nécessiter des reconstructions osseuses. Les régénérations osseuses guidées sont des thérapeutiques de choix pour la préparation du terrain implantaire. Différentes techniques existent utilisant différents types de membranes, résorbables ou non, avec différents matériaux de comblements osseux utilisés seuls ou en combinaison.
Depuis quelques années ont fait leur apparition les grilles en titane conçues et produites par CFAO. La position idéale des implants est déterminée à l'aide d'un CBCT et du Wax up numérique du projet prothétique. La forme de la crête est ensuite modélisée afin de concevoir la grille en titane. Cette dernière est ensuite imprimée en 3D et conditionnée. Elle sera mise en place après élévation d'un lambeau muco-périosté. Une seconde intervention sera nécessaire après un délai de cicatrisation pour la retirer et poser les implants.
L'objectif de cette thèse est de faire une analyse de la littérature pour décrire les indications, avantages et inconvénients de ces grilles en titanes numériques dans le traitement des défauts osseux verticaux et horizontaux. Nous aborderons également les complications possibles, comme principalement les expositions de ces grilles. Nous décrirons un protocole d'utilisation de ces dernières afin d'optimiser le gain osseux, le temps opératoire, de réduire les risques de complications, leurs effets et d'indiquer la conduite à tenir dans de tels cas. Une étude rétrospective contenant 10 sites greffés par le Dr Pierre Keller complètera la revue de la littérature.

Rubrique de classement : Chirurgie dentaire

Mots clés :
Régénération osseuse guidée
Grilles en titanes numériques
CFAO
Chirurgie Orale
Me SH : Guided Bone Regeneration, Titanium Meshes, Implantology, CAD CAM

Jury :
Président : Pr HAIKEL Youssef
Assesseurs :
Dr BAHI GROSS Sophie
De KELLER Pierre
Dr WALTMANN Etienne
Dr GILCH Antonia

Coordonnées de l'auteur :
Adresse postale :
RIGAUD Quentin
2 Quai Saint Nicolas
67000 Strasbourg
Adresse de messagerie : quentinrigaudqlc@gmail.com